

対側肺への特異な転移形式を示した 左肺原発腺扁平上皮癌の 1 例

A Case of Primary Adenosquamous Carcinoma of the Lung with
a Rare Contralateral Metastatic Pattern

田村昌也¹・太田安彦¹・小田 誠¹
渡辺洋宇¹・湊 宏²・野々村昭孝²

要旨：対側肺に腺癌と扁平上皮癌の各成分が独立して転移を来した，左肺原発腺扁平上皮癌の 1 例を経験したので報告する。症例は 75 歳男性。結腸癌術後経過観察中に胸部 X-P にて異常陰影を指摘された。胸部 CT にて左 S³ に不整型陰影を，また右 S¹⁰ と S⁵ に，いずれも境界明瞭な腫瘤影を認めた。大腸に再発所見なく，肺野病変以外に遠隔転移を示唆する所見はなかった。まず右側病変に対し，胸腔鏡補助下に部分切除術を施行した。S⁵ および S¹⁰ の病変はそれぞれ腺癌および扁平上皮癌と診断され，組織学的に結腸癌の転移の可能性は否定された。二期的に左側病変に対して上葉切除術を施行した結果，腺扁平上皮癌であることが判明した。また，縦隔および肺門リンパ節に腺癌成分の転移を認めた。病理組織学的に，左側の腺扁平上皮癌より腺癌および扁平上皮癌成分が独立して右側肺へ転移を形成した可能性が考慮された。

〔肺癌 40 (1): 57 ~ 61, 2000, JJLC 40 : 57 ~ 61, 2000〕

Key words : Adenosquamous carcinoma of the lung, Metastasis to the contralateral lung

はじめに

多発肺癌の治療方針を決定するにあたって，それぞれ異なった 2 種類の腫瘍なのか，2 次癌は 1 次癌の転移巣なのかを区別する必要がある。今回我々は結腸癌術後に多彩な組織形態(腺扁平上皮癌，腺癌および扁平上皮癌)からなる同時性多発肺病変を経験した。組織学的に特異な転移形式を呈した左肺原発腺扁平上皮癌であったので，若干の文献的考察を加え報告する。

症 例

症 例：75 歳，男性

主 訴：胸部異常陰影

既往歴：糖尿病，高脂血症に対して内服治療中。平成 8 年 9 月，結腸癌(H0P0N1SS, StageIIIa, Moderately differentiated adenocarcinoma, int, INF γ , ss, ly1, v1)に対して結腸右半切除術を施行された。

喫煙歴：B. I=1,100 (20 本/日×55 年間)

現病歴：上記手術の後，経過観察中の胸部単純写真にて異常陰影を指摘され，検査治療目的に当科入院となった。

入院時現症：身長 157cm，体重 71kg，体温 36.3℃，血圧 148/76mmHg，脈拍数 66/分。胸部理学的所見なし。表在リンパ節触知せず。

入院時検査所見：末梢血液，生化学，尿検査に異常はなかった。腫瘍マーカーは CEA が 23.4ng/ml と高値を示した。肺機能検査で%肺活量は 109%，%FEV1.0 は 73.3%であった。

胸部単純写真所見：左中肺野に辺縁不明瞭な腫瘤影を認めた (Fig. 1)。

胸部 CT 所見：左舌区から上区 S³ にかけて，4.5cm×3.2cm の部分的に嚢胞性変化を伴う不整型陰影を，また右 S¹⁰ に 2.2cm×1.8cm の境界明瞭で辺縁整な腫瘤影を認めた。さらに右 S⁵ に 0.7cm 大の境界明瞭な腫瘤を認めた。左側では，大動脈下リンパ節の腫大を認めた (Fig. 2)。

気管支鏡検査：両側気管支とも可視範囲内に異常所見はなかった。左 B³ よりの生検にて低分化型腺癌の診断が得られたが，病理所見から大腸癌の転移との鑑別は困難であった。

大腸内視鏡検査では，局所に再発を認めず，腹部 CT にても腹部各臓器に再発を疑わせる所見は認めなかった。

第 1 回目手術：画像所見から右側の病変については転移性腫瘍の可能性が否定しきれず，まず右側の病変 S⁵ および S¹⁰ にたいして胸腔鏡補助下に部分切除を施行した。摘出標本にて右 S¹⁰ の腫瘍は径 2.8cm×2.6cm 大で灰白色充実性であり，胸膜の陥凹を伴っていた。S⁵ の腫瘍は径 0.8cm×0.7cm 大であり，灰白色充実性で境界明瞭であった。病理組織学的に S⁵ の腫瘍は低分化型乳頭状腺

1. 金沢大学第 1 外科

2. 同 病理部

Fig. 1. Chest X-ray film shows an unclear tumorous shadow in the left middle lung field.

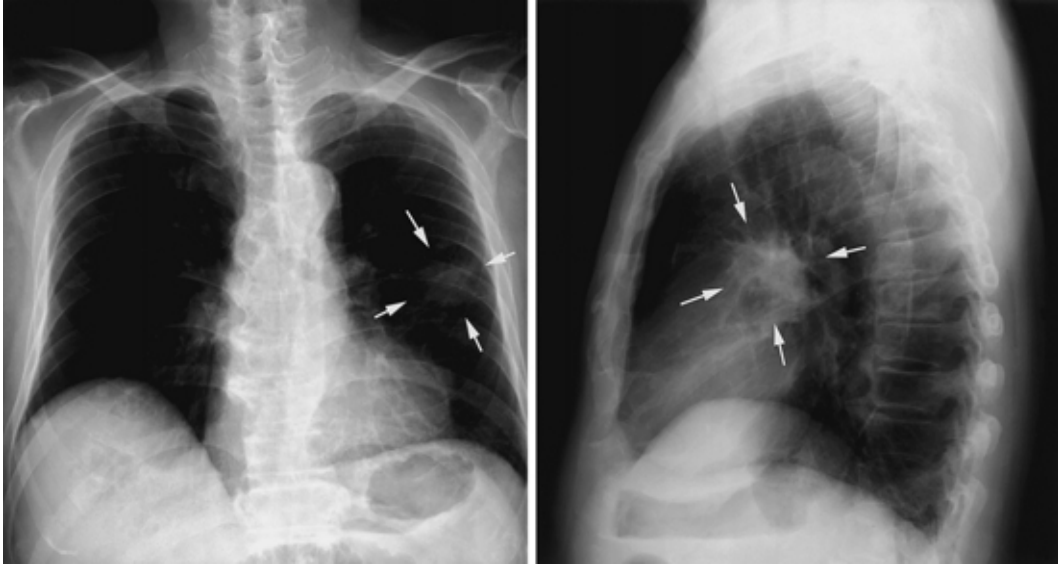


Fig. 2. Chest CT scan findings.

Tumor shadow with a distinct margin in right S⁵ (a), and in right S¹⁰ (b). Tumor shadow with an irregular margin in the left lingual segment and S³ (c). Subaortic lymph nodes was swollen (d)

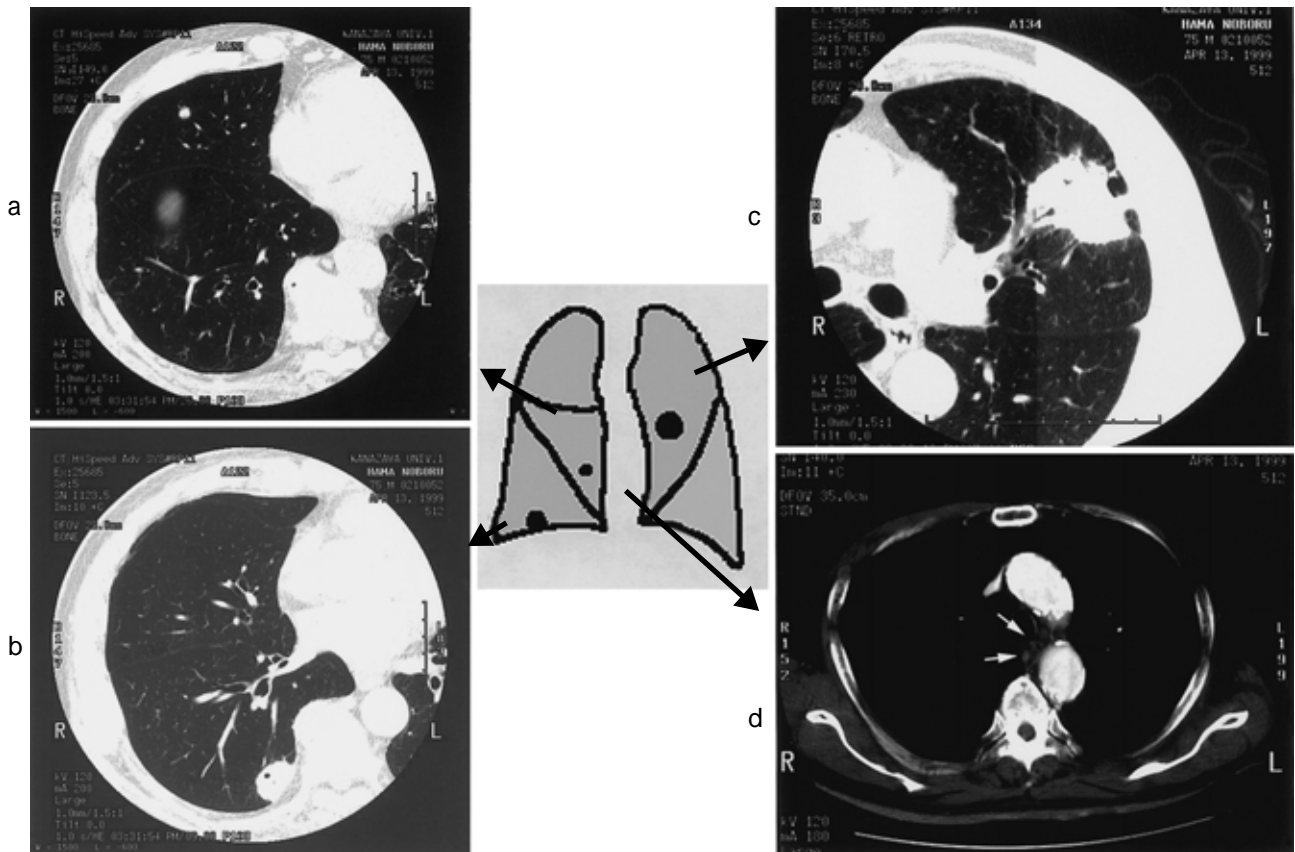
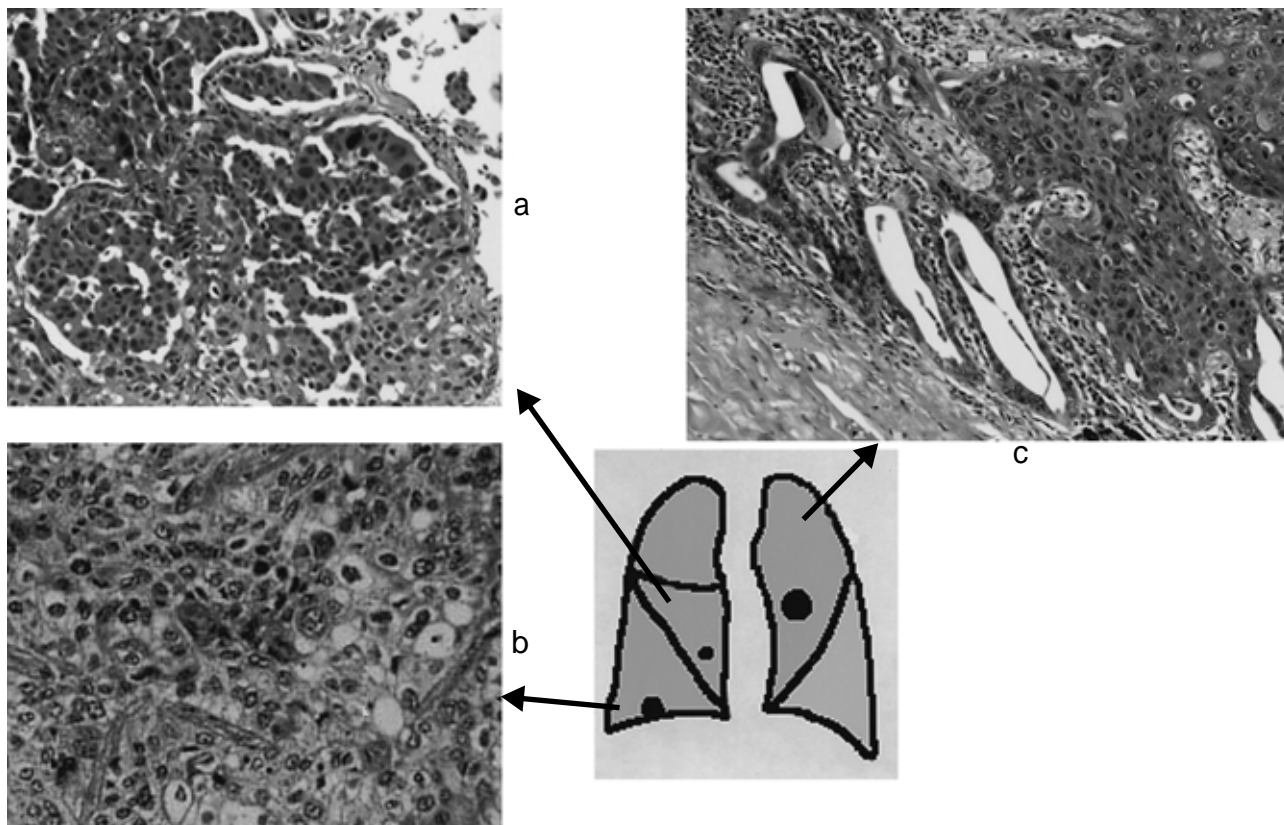


Fig. 3. Histopathologic findings.

- a) The tumor in right S⁵ was poorly differentiated adenocarcinoma.
 b) The tumor in right S¹⁰ was poorly differentiated squamous cell carcinoma
 c) The tumor in left lung was adenosquamous carcinoma.



癌，S¹⁰ の腫瘍は低分化型扁平上皮癌であった (Fig. 3a, b). 大腸癌の病理組織所見との類似性に乏しいため，大腸癌よりの転移の可能性は否定された．腺癌の組織所見は，左側の気管支鏡下生検より得られた腺癌と形態が似ており，左肺癌よりの転移の可能性が考慮された．術後経過は良好で，術後肺機能は%肺活量 105%，%FEV_{1.0} 74.2% と良好であった．

第 2 回目手術：第 1 回目手術後 3 週間後に左側の病変に対して手術を施行した．左第 5 肋骨床より開胸した．S³ に主座をおく病変は一部舌区にも進展していたため，上葉切除術を施行した．R1 郭清を施行した．摘出標本にて腫瘍は 5.0cm × 4.5cm で黄灰白色境界不鮮明な腫瘍で，中心部に灰白色の部分が見られた．病理組織学的に腺扁平上皮癌と診断された (Fig. 3c)．右肺各病変の組織像は左肺病変の各組織像と類似していた．No. 5 および No. 11 のリンパ節に腺癌の転移を認め，その組織像は左肺の腺癌組織と類似していた．以上から，対側肺内転移を伴った，左原発肺癌と診断した．

術後経過は良好で術後 3 週目に退院し，他院にて化学療法を施行中である．術後 6 カ月後の現在，再発を認め

ていない．

考 察

自験例は，異時性重複癌として結腸癌の既往があり，術前検査にて 3 箇所 of 両側性多発性肺病変が指摘された．従って，(1) 結腸癌の肺転移，(2) 肺癌の肺内転移，および (3) 同時性多発肺癌，以上 3 つの可能性を考慮し，治療計画をたてる必要があった．

腺扁平上皮癌は原発性肺癌の中でも比較的稀な腫瘍であり，諸家の報告でもその頻度は原発性肺癌の 0.6 ~ 6.9 % とされている¹⁾．対側肺に腺癌と扁平上皮癌の各成分が独立に転移を来したと考えられる肺原発腺扁平上皮癌の報告はなく，本例の様に腺癌および扁平上皮癌成分がそれぞれ独立して転移する転移形式は極めて稀と考えられる．しかしながら Steele ら²⁾ はラットの気管に発生した腺扁平上皮癌の培養株を計 20 匹のラットに移植し，その 25% に腺癌あるいは扁平上皮癌のみよりなる癌腫が発生したと報告している．また由田ら³⁾ は臨床的見地から外科的に切除された腺扁平上皮癌症例 19 例中，リンパ節転移は 7 例 (37%) に見られ，原発巣で優勢であっ

た組織型を示し、一つのリンパ節内に腺癌と扁平上皮癌の組織像が混在することはなかったと報告している。さらに肺腺扁平上皮癌の扁平上皮癌成分のみが骨格筋へ転移したという報告⁴⁾もある。従って、腺癌と扁平上皮癌の同時性癌を見た場合、腺扁平上皮癌からの転移の可能性も念頭におき、治療計画を立てる必要がある。他方、腺扁平上皮癌、腺癌、扁平上皮癌よりなる多発肺癌の報告も少なく、これまでに1例報告されている⁵⁾にすぎない。その報告では、腺扁平上皮癌の腺癌成分が腺管型であったのに対し、腺癌は乳頭型であったことやリンパ節転移を認めなかったことから多発肺癌と診断されている。

多発癌の定義はWarren⁶⁾の基準が一般的であるが、肺内転移との鑑別は必ずしも容易でなく、多発肺癌の診断において、それぞれ異なった2種類の腫瘍なのか、2次癌は1次癌の転移巣なのかを区別するには同一組織型の場

合にはその分化度、異型度、細胞亜型の所見とともにリンパ節転移の有無から判断せざるを得ないのが現状といえる⁷⁾。Fergusonら⁸⁾は同時性に多発した肺癌を見た場合、細胞亜型の類似性に関わらず、肺内および縦隔リンパ節の転移がなければ多発癌として扱うべきであると主張している。自験例の場合、左側病変は明らかな縦隔リンパ節転移を伴っており、さらに左側病変の腺癌成分と右側の腺癌、左側の扁平上皮癌成分と右側の扁平上皮癌とはそれぞれ組織学的にも類似していた。腺扁平上皮癌は、腺癌と扁平上皮癌の別々の幹細胞が混在したのではなく、不安定で多分化能を有する腫瘍細胞が双方へ分化したものである⁹⁾とする説がある。これは、腺扁平上皮癌の腺癌、扁平上皮癌成分がそれぞれ独立に肺内転移を形成したとする本症例の診断の裏づけになると考える。

文 献

- 1) 向田尊洋, 青江 基, 山下素弘, 他: 肺腺扁平上皮癌の臨床病理学的検討. 胸部外科 49: 975-981, 1996.
- 2) Steele VE, Nettesheim P: Unstable cellular differentiation in adenosquamous cell carcinoma. JNCI 67: 149-154, 1981.
- 3) 由田康弘, 井内康輝, 西阪 隆, 他: 肺の腺扁平上皮癌の臨床病理学的検討. 肺癌 32: 543-551, 1992.
- 4) 常塚宜男, 斉藤 裕, 増田信二: 骨格筋転移により発見された肺腺扁平上皮癌の1例. 肺癌 34: 411-416, 1994.
- 5) Okada M, Tsubota M: Simultaneous occurrence of three primary lung cancer. Chest 105: 631-632, 1994.
- 6) Warren S: Multiple primary malignant tumor, A survey of the literature and a statistical study. Am J Cancer 16: 1358-1414, 1932.
- 7) Martini N, Melamed MR: Multiple primary lung cancer. J Thoracic Cardiovasc Surg 70: 606-612, 1975.
- 8) Ferguson MK, DeMeester TR, DesLauriers J, et al: Diagnosis and management of synchronous lung cancers. J Thoracic Cardiovasc Surg 89: 378-385, 1985.

(原稿受付 1999年11月1日/採択 2000年1月5日)

**A Primary Adenosquamous Carcinoma of the Lung with
a Rare Contralateral Metastatic Pattern**

*Masaya Tamura¹, Yasuhiko Ohta¹, Makoto Oda¹
Yoh Watanabe¹, Hiroshi Minato², Akitaka Nonomura²*

1) First Department of Surgery, Kanazawa University School of Medicine

2) Department of Clinical Pathology, Kanazawa University School of Medicine

We report a rare case of adenosquamous carcinoma of the lung, in which the adenocarcinoma and squamous cell carcinoma component metastasized to the opposite lung independently of each other. In 75-year-old-man who was followed up after resection for colon cancer an abnormal shadow was pointed out on chest X-ray film. Chest CT showed an irregularly-shaped nodule in left S3, and two distinct nodules in S10 and S5. There was no other evidence of recurrence or metastasis. At first, video assisted thorascopical partial resection of the two nodules in the right lung was performed. The resected specimen from the right S5 revealed adenocarcinoma and that from S10 was squamous cell carcinoma. Secondly, left upper lobectomy was performed, and the tumor was pathologically diagnosed as adenosquamous carcinoma. Metastasis of the adenocarcinoma component was noted in the mediastinal and hilar lymph nodes. The adenocarcinoma and squamous cell carcinoma of the right lung were histologically similar to the adenocarcinoma and squamous cell carcinoma component of the adenosquamous carcinoma, respectively, and they were considered to be metastases of the adenosquamous carcinoma.

[JJLC 40 : 57 ~ 61, 2000]
