

両側副腎転移により Addison 病を呈した肺腺癌の 1 例

A Case of Addison's Disease Due to Bilateral Adrenal Metastasis of Adenocarcinoma of the Lung

西澤依小^{1,2}・笠原寿郎²・明さおり¹・木部佳紀¹
安井正英²・藤村政樹²・中尾眞二²

要旨：症例は 52 歳，男性．肺腺癌およびその左副腎転移に対する摘出手術を受け，その約 2 年後に上気道感染後の強い倦怠感と消化器症状を訴えて受診した．皮膚・粘膜の色素沈着，低 Na 血症・高 K 血症を認め，画像所見上，残存側である右副腎にも新たに転移巣と思われる陰影が認められた．ACTH は高値で，コルチゾールとアルドステロンは低値で日内変動が認められず，rapid ACTH 試験においても無反応であったことより，肺癌の両側副腎転移により Addison 病を呈したと考えられた．Hydrocortisone の投与により，自・他覚症状はすみやかに改善した．肺癌の副腎転移にて Addison 病を呈した報告は非常に稀であるが，急速に副腎不全状態に陥ることもあり，このような症例においては身体所見や病歴を見過ごすことなく，積極的に内分泌検査や画像検査を行うことが重要であると考えられた．

〔肺癌 40(6) : 623 ~ 627, 2000, JJLC 40 : 623 ~ 627, 2000〕

Key words : Addison's disease, Adrenal metastasis, Lung cancer, Adrenalectomy

はじめに

肺癌の臨床経過中，とくに進行癌では倦怠感や食欲不振を訴えることはしばしば経験するが，悪性腫瘍の進行による全身消耗状態によると考えられることが多い．しかし，副腎転移を有する肺癌症例においては，Addison 病へと進展したためこれらの症状を呈する可能性がある．Addison 病の原因としては本邦では結核および特発性が殆どであるが，今回肺癌の副腎転移による症例を経験したので，その臨床的重要性について若干の考察を加えて報告する．

症 例

症 例：56 歳，男性

主 訴：倦怠感，食欲不振，嘔吐

既往歴：22 歳，虫垂炎

生活歴：喫煙 40 本 × 30 年

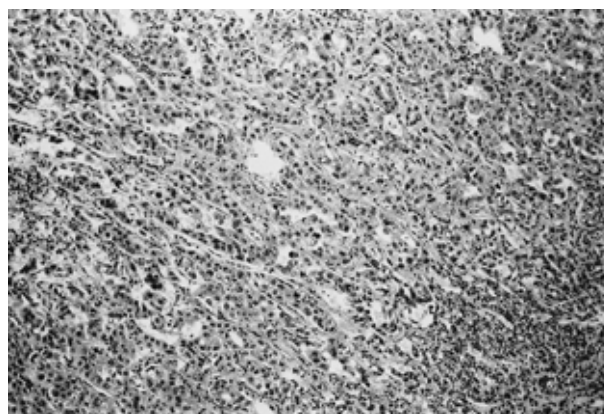
現病歴：平成 8 年の健康診断で胸部異常陰影を指摘され，気管支鏡および全身精査の結果，左副腎転移をともなう肺癌を疑われた．確定診断のため同年 10 月 1 日右肺上葉切除および左副腎摘出術が施行され，左副腎転移 (Fig. 1) を伴う肺癌 (低～中分化腺癌，pT2N1M1 stage

IV) の診断にて，術後化学療法 (CDDP+VDS+MMC) が 2 コース施行された．その後しばらくは外来通院し，経過は良好であったが，平成 9 年夏頃よりときに腰痛を訴えるようになった．

平成 11 年 1 月上旬，微熱・咽頭痛・咳嗽などの上気道炎様症状を訴え，総合感冒薬内服にて症状は改善したが，1 月中旬より高度の倦怠感，食欲不振，悪心・嘔吐を認めたため，精査加療目的に 1 月 29 日入院となった．

入院現症：身長 167.5cm，体重 59.3kg，体温 36.7℃，血圧 88/56mmHg，脈拍 78，整．結膜に黄疸・貧血なし．右腋下，腹部正中に術後瘢痕あり．皮膚は乾燥し，口腔粘膜，歯肉，爪，皮膚 (特に術後瘢痕部) に高度の色素沈着を認めた (Fig. 2)．心音，呼吸音異常なし．パチ状指な

Fig. 1 . Microscopic findings of the resected adrenal show poorly ~ moderately differentiated adenocarcinoma . (H. E. × 50)



1 . 国立金沢病院呼吸器科

2 . 金沢大学医学部第三内科

別刷請求先：西澤依小 金沢大学医学部第三内科

〒920 0934 金沢市本町 13 1

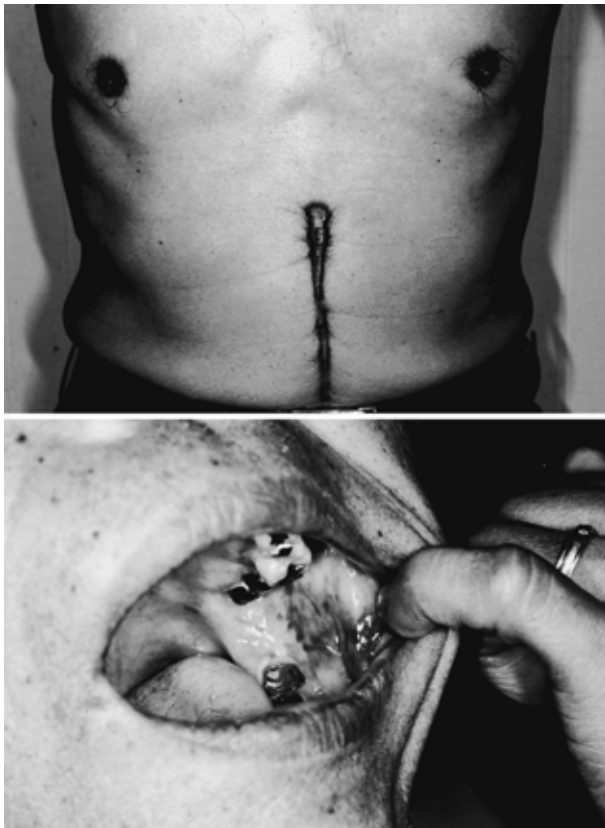
TEL : 076 265 2273

e-mail : nisizawa@wakamatu.hosp. go.jp

し。

入院時検査所見(Table 1): WBC 8,500/ μ l (Eo. 7.1%), BUN 44.6mg/dl , Cr 2.1mg/dl. Na 128meq/l と低値 , K 5.6 meq/l と高値で , その他 Ca , P および UA が高値などの電

Fig. 2 . Pigmentation of skin, post operative scar (top) and oral mucosa (bottom)



解質異常も認めた . ESR 80mm/h, CRP 2.2 , 腫瘍マーカーは CEA 403ng/ml , CA19-9 550U/ml と増加 . ツベルクリン反応は発赤 14 × 10mm , 硬結 0 × 0mm , 喀痰抗酸菌塗抹・培養検査は陰性であった .

画像所見 : 胸部 X 線単純写真(Fig. 2)では , 右上肺野に術後変化を認めたが , 新たな病変は認められなかった .

腹部 CT(Fig. 4)では , 残存する右副腎が 6 × 4cm と腫大していた .

脳 MRI では , 下垂体の腫大や萎縮 , 癌転移を疑わせるような腫留性病変は認めなかった .

骨スキャンでは , Tc の異常集積を認めなかった .

経過 : 主訴や低血圧 , 低ナトリウム血症の鑑別診断のため , 副腎 , 甲状腺 , 下垂体前葉機能を検索したところ , コルチゾール 0.8 μ g/dl , アルドステロン < 5pg/dl と高度に低下し , PRA 8.1ng/ml/h, ACTH 1,267pg/ml と異常高値を認めた . 尿浸透圧は血清に比べて上昇し , Na 排泄量も増加していた . また , 尿中 17-KS , 尿中 17-OHCS は低値を示した .

さらに , コルチゾールおよびアルドステロンの日内変動は認められず , rapid ACTH 試験を行ったところコルチゾールおよびアルドステロンの両者ともに無反応であった (Table 2) .

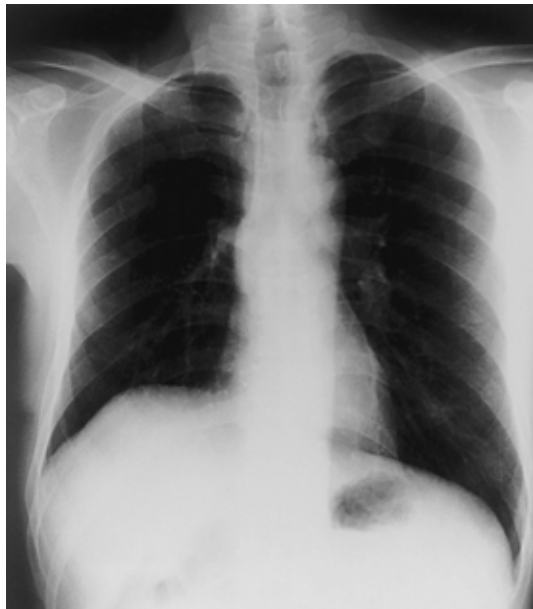以上より , 肺癌の片側副腎転移に対する副腎摘出後の残存側副腎転移による原発性副腎機能低下症 ; Addison 病と診断し , 補液に加えヒドロコルチゾン 15mg の投与を開始したところ , 自覚症状は数日以内に速やかに改善し , 電解質異常も正常化した .

その後 , 約半年間は無症状であったが , 同年末より副腎転移巣の隣接臓器への浸潤を伴う増大と , 骨転移によ

Table 1. Laboratory findings

Hematology		TP	7.8 g/dl	Serology	
WBC	8,500 / μ l	Alb	52.1 %	CRP	2.2 mg/dl
Neu	44.7 %	α -glob	3.5 %	CEA	403 ng/ml
Eos	7.1 %	α -2-glob	15.1 %	CA19-9	550 U/ml
Bas	0.7 %	β -glob	7.2 %	Endocrinological findings	
Mon	14.1 %	γ -glob	22.1 %	TSH	3.56 μ lu/ml
Lym	33.4 %	ZTT	7.4 Kunkel	FT3	3.6 pg/ml
RBC	546 × 10 ⁴ / μ l	TTT	1.4 Kunkel	FT4	0.61 ng/dl
Hb	14.9 g/dl	T-Cho	189 mg/dl	TGHA	(-)
Ht	45.2 %	TG	150 mg/dl	MCHA	(-)
Plt	23.0 × 10 ⁴ / μ l	Na	128 mEq/l	TgAb	10.4 IU/ml
Blood biochemistry		K	5.6 mEq/l	ACTH	1267 pg/ml
BUN	44.6 mg/dl	Cl	93 mEq/l	Cortisol	0.8 mg/dl
Cr	2.1 mg/dl	Ca	10.5 mg/dl	PRA	8.1 ng/ml/h
GOT	15 IU	P	7.0 mg/dl	Aldosterone	< 5 pg/ml
GPT	9 IU	UA	10.7 mg/dl	hGH	1.7 ng/ml
ALP	152 IU/l	ESR(1h)	80 mm	PRL	17.8 ng/ml
γ -GTP	16 IU			LH	6.0 mIU/ml
LDH	237 U/l			FSH	2.1 mIU/ml
CPK	47 IU				

Fig. 3. Chest X-ray film on admission showing no new lesion. Only post operative change in the right upper lung field was seen.



と思われる強い背部痛にて再入院し、疼痛コントロールをおこなったが、平成 12 年 3 月に永眠した。

考 察

Addison 病は、1855 年 Thomas Addison によって初めて記載された疾患で、慢性原発性副腎皮質機能低下症のため、副腎皮質から糖質コルチコイドとしてのコルチゾン、鉱質コルチコイドとしてのアルドステロン、副腎アンドロゲンとしてのデヒドロエピアンドロステロンなどの分泌が低下して引き起こされる病態である。

本邦の疫学調査では、病因別には結核性が 49.5% と最も多く、ついで特異性が 28.7% で、副腎への癌転移は 1.1% と稀である^{1)~3)}。副腎は癌の血行性転移の好発部位であり、肺癌においても剖検例では約 30~40% に副腎転移を認めるという報告もあるが⁴⁾、Addison 病に至る例は極めて稀である。これは、副腎皮質の 90% 以上が破壊されないとホルモンの欠落症状を呈さないため³⁾、悪性腫瘍症例では、Addison 病をひき起こす程度の副腎皮質の破壊が進行する以前に、原発巣や全身状態が悪化し最終転帰を迎えてしまうためと推察される。

Addison 病における副腎 CT 所見は、結核性では発症後 4 年以内であれば副腎腫大が見られ、それ以降ではしだいに萎縮して石灰化し、また特異性であれば発症直後より両側の萎縮が見られるとされている⁵⁾。本例の場合、摘出された左副腎は病理学的に肺癌転移であることが明らかであり、その後残存する右副腎が 6×4cm と腫大しており、結核の既往がないことやホルモン補充療法前後の臨

Fig. 4. Abdominal CT scan on admission showing a 60×40 mm right adrenal mass.

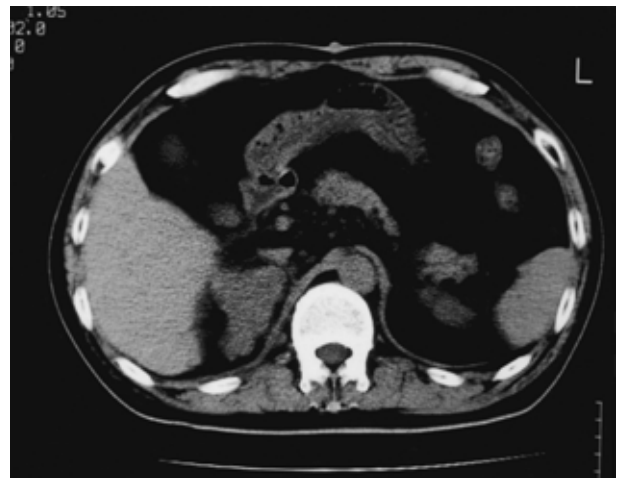


Table 2. Rapid ACTH test

	Cortisol ($\mu\text{g}/\text{dl}$)	Aldosterone (pg/ml)
0 min	0.8	16
15 min	0.4	11
30 min	0.8	11
60 min	0.8	5

床経過を合わせて、右副腎の腫大は結核性でなく肺癌の転移と考えられた。

また、平成 8 年 9 月の術前は 125.9ng/ml であった CEA が同年 11 月の術後は一旦 9.1ng/ml まで減少したが、その後平成 9 年秋より徐々に増加し、平成 10 年 10 月には 324ng/ml、今回入院時は 403ng/ml とさらに増加し、右副腎腫大の経過と共に腫瘍マーカーの変動が認められたこと、さらに画像学的に右副腎以外には明らかな転移が認められなかったことも右副腎転移を裏付ける所見と考えられた。

本例の場合、当初肺癌の原発巣が比較的限局性で、患者の年齢や全身状態が極めて良好であり、左副腎腫大の確定診断も兼ね、右肺上葉切除に加えて左副腎摘出術が施行され、左副腎転移を伴う肺癌と診断された。原発部位に関しては術後 3 年半経過した現在にても再発を認めていない。副腎転移を有する IV 期の肺癌症例において、原発巣に加えて副腎を摘出することによって、予後の改善が期待できるという報告^{6),7)}もあり、結果論ではあるが、今回右肺上葉切除に加え左副腎摘出術が施行されたことが悪性腫瘍の予後を改善した可能性もある。しかし残存した右副腎に新たに転移巣が出現し、その殆どが破壊されたため、Addison 病に至ったと考えられた。

肺癌の副腎転移による Addison 病についての本邦における報告例は、検索しえた限りでは本例が初めてであ

るが、海外においては Gzzini らが 2 症例について報告している。また、Vieweg ら⁸⁾や Seidenwurm ら⁹⁾が腫瘍転移による Addison 病をまとめた報告の中で述べているように、いずれも両側副腎転移を伴う肺癌で、倦怠感や脱力などの症状が出現したことによって Addison 病が発見されている。

Addison 病の主な臨床症状は、皮膚、粘膜への色素沈着（出現率は各々 89.7%、83.9%）、易疲労（81.7%）、低血圧（26.8%）、食欲不振（64.8%）や悪心・嘔吐（33.8%）などの消化器症状等で、臨床検査では低 Na 血症（51.4%）、赤沈促進（47.5%）好酸球増加（34.3%）が特徴的であり¹⁰⁾、本例も入院時にはこれらの特徴的所見が全て認められていた。しかし、術後瘢痕部の色素沈着は約 1 年前より目立ち始めていたが、その他の自覚症状や検査所見は今回入院時まで認められていなかったことから、副腎機能が潜在的に徐々に低下した経過中において、感染を契機に Addison 病の症状が顕性化したと考えられた。本例の臨床経過中、皮膚の色素沈着や一側副腎摘出後の残存する対側の副腎腫大に気付いた時点で本症を疑

い、早期に積極的に副腎機能検査を施行し、必要に応じてホルモン補充療法を開始していれば、今回のような症状発現の予防が可能であったと推察され、これは著者自身反省すべき点である。

肺癌及びその他の悪性腫瘍症例の臨床経過中、副腎転移を有する症例や副腎摘出をした症例においては、本例のように潜在的に Addison 病が進行している可能性もある。感染などのストレスやその他の誘因で急速に重篤な症状が出現し、クリーゼを呈した場合は適切な治療が速やかに行われなければ致命的となる場合もある。このような症例は、臨床上遭遇する機会は稀と思われるが、とくに副腎機能低下が疑われる症例では、身体所見や病歴を見過ごすことなく、症状が出現する以前に積極的に内分泌検査や画像検査を行い、早期診断および速やかなホルモン補充療法が重要であると考えられた。

本症例の要旨は、第 44 回日本呼吸器学会合同北陸地方会にて報告した。

文 献

- 1) 井林 博：厚生省特定疾患「ステロイドホルモン産生異常症」調査研究班，昭和 54 年度研究報告書，1980.
- 2) 井林 博：厚生省特定疾患「ステロイドホルモン産生異常症」調査研究班，昭和 57 年度研究報告書，1983.
- 3) 出村 博：Addison 病 .日本臨床 51(増刊号本邦臨床統計集，下巻)：120-131, 1993.
- 4) 北村慎治，藤永卓治，大川順正，他：転移性副腎腫瘍の一例 5 年間の日本病理剖検輯報による統計学検討 . 日泌会誌 73：1324-1332, 1982.
- 5) 竹田亮祐：厚生省特定疾患「副腎ホルモン産生異常症」調査研究班，昭和 62 年度研究報告書，1988.
- 6) 浅井克之，羽田圓城，坂口浩三，他：副腎転移を伴った左肺尖部胸壁浸潤癌の 1 切除例 . 肺癌 38：877-883, 1998.
- 7) Higashiyama M, Doi O, Kodama K, et al : Surgical treatment of adrenal metastasis following pulmonary resection for lung cancer : comparison of adrenalectomy with palliative therapy. Int J Surg 79 : 124-129, 1994.
- 8) W.V.R. Vieweg, et al : Addison's disease secondary to metastatic carcinoma : an example of adrenocortical and adrenomedullary insufficiency. Cancer 31 : 1240-1243, 1973.
- 9) David JS, Edward BE, Lee MK, et al : Metastasis to the adrenal glands and the development of Addison's disease. Cancer 54 : 552-557, 1984.
- 10) 猿田享男：厚生省特定疾患「副腎ホルモン産生異常症」調査研究班，平成 4 年度研究報告書，1993.

(原稿受付 2000 年 3 月 31 日/採択 2000 年 6 月 5 日)

A Case of Addison's Disease Due to Bilateral Adrenal Metastasis of Adenocarcinoma of the Lung

Yoriko Nishizawa¹, Kazuo Kasahara², Saori Myou¹, Yoshinori Kibe¹, Masahide Yasui², Masaki Fujimura² and Shinji Nakao²

1 . Department of Respiratory disease, Kanazawa National Hospital

2 . Third Department of Internal Medicine, Kanazawa University School of Medicine

Case : A 52-year-old man, who had undergone lobectomy and left adrenalectomy two years previously because of lung adenocarcinoma with left isolated adrenal metastasis, was admitted with general malaise and nausea after upper respiratory tract infection. He had skin and mucosal pigmentation, and the laboratory data showed hyponatremia and hyperkalemia. Abdominal CT showed a grossly enlarged residual right adrenal gland. Serum ACTH level was high, cortisol and aldosterone levels were low, and their circadian rhythms were absent. He had no response to rapid ACTH stimulation, and thus we diagnosed Addison's disease due to bilateral adrenal metastases of the lung adenocarcinoma. Hydrocortisone replacement therapy resulted in rapid improvement of his general condition and laboratory data.

Conclusion : Although metastases to the adrenal glands are common in patients with lung cancer, Addison's disease has been rarely noted. Since adrenal insufficiency may develop abruptly, it is important to examine physical findings and past history. Furthermore, adrenal function tests and diagnostic imaging should be done in these cases.

[JJLC 40 : 623 ~ 627, 2000]
