巨大ブラ手術後，対側胸膜肥厚に隣接して発生した肺癌の１例

A Case of Lung Cancer Contiguous to Contra-lateral Pleural Thickening After Left Lung Resection for Giant Bulla

仲宗根朝紀

要旨：症例は 63 歳，男性．主訴は胸部 CT 写真上異常陰影．1999 年 7 月 12 日左巨大ブラで左上大区域切除術を施行．7 カ月後の胸部 CT 検査で右肺尖部の胸膜肥厚に隣接して腫瘤陰影を認めた．気腫性肺嚢胞に合併した肺癌の診断で 2000 年 2 月 28 日手術を施行した．肺尖部の胸膜肥厚に隣接して腫瘍を触知し，右上葉切除術兼縦隔リンパ節郭清（ND2a）を施行した．病理組織学的所見では中分化扁平上皮癌で，pT1N0M0, stageIA であった．自験例は巨大ブラ手術後約 7 カ月の短期間で出現しており，手術侵襲が癌増殖能亢進へ影響を与えた可能性もあると考えられた．気腫性肺嚢胞合併症例で胸部手術施行例では，胸部 X 線に胸部 CT を併施した頻回の慎重な経過観察が必要である．

〔肺癌　41（2）: 165〜169, 2001, JJLC 41 : 165〜169, 2001〕

Key words : Emphysematous bullae, Giant bullae, Pleural thickening, Contiguous lung cancer

はじめに

気腫性肺嚢胞症合併症例の肺癌罹患率は非合併症例の約 32 倍であると報告されており[1]，気腫性肺嚢胞症合併症例を肺癌発症の危険因子として捉えその経過観察の必要性が指摘されている．今回当科でも，両側気腫性肺嚢胞，左巨大ブラ症例で左気胸併発に対し左上大区域切除術施行後 7 カ月間経過観察中に，従来からの対側胸膜肥厚に隣接して出現した肺癌の 1 例を経験したので若干の文献的考察を加えて報告する．

症　例

症　例：63 歳，男性．

主　訴：胸部 CT 写真上異常陰影．

既往歴：両側気腫性肺嚢胞，左気胸．

現病歴：1999 年 7 月 21 日, 両側気腫性肺嚢胞, 左巨大ブラで経過観察中に左気胸を発症したため左上大区域切除術を施行．退院後は外来にて経過観察中であった．2000 年 2 月 9 日の胸部 CT 検査で右肺尖部胸膜肥厚に隣接して腫瘤陰影を認めた．気腫性肺嚢胞に合併した肺癌を疑い当科へ入院した．

入院時理学的所見：身長 173cm，体重 49kg，血圧 124/80mmHg，脈拍 76/分，整，眼瞼球結膜に貧血，黄疸なく表在リンパ節腫脹も認めなかった．呼吸音は清．心雑音を認めず，肝，腎，脾腫大も認めなかった．

三菱長崎造船所病院外科

別刷請求先：仲宗根朝紀　三菱長崎造船所病院外科

〒850-0063　長崎市飽の浦町 1-73

TEL : 095-828-4852

入院時検査所見：血液，生化学検査では異常所見を認めなかった．腫瘍マーカーでは SCC が 1.5ng/ml と正常上限であった．

左巨大ブラ手術前後の胸部 X 線写真：左肺の気腫性変化は改善しているが，右上肺野の胸膜肥厚像の変化は認められなかった（Fig. 1a，b）．

ブラ手術前後の胸部 CT 写真：左肺尖部はブラ切除後改善し，右肺尖の胸膜肥厚像も手術前後で変化は認められなかった（Fig. 2a，b，c）が，ブラ切除後 6 カ月目に胸膜肥厚像下方に隣接して最大径約 2cm の境界明瞭な円形陰影の出現を認めた（Fig. 3a，b，c）．肺門，縦隔リンパ節の腫脹は認めなかった．経気管支肺生検，経皮肺生検，CT ガイド下肺生検を検討したが，X 線透視下で腫瘤陰影が同定できずまた気腫性肺嚢胞が著明なため穿刺による合併症を危惧し施行しなかった．他臓器には異常所見は認めず，病歴と画像所見から気腫性肺嚢胞合併肺癌と診断した．2000 年 2 月 28 日手術を施行した．

手術所見：右後側方切開，第 4 肋間で開胸した．胸水は認めなかった．右上葉は大小のブラが集簇し気腫性変化が著明で，その中の特に肥厚した臓側胸膜の深部に隣接して腫瘍性病変を触知した．右上葉切除術兼縦隔リンパ節郭清（ND2a）を施行した．

摘出標本肉眼所見：肺組織は著明な気腫性変化をきたしその中の肥厚した胸膜に接して割面灰白色の境界明瞭な腫瘍を認めた（Fig. 4）．

組織病理学的所見：肺表面のブラ部分の内側に好酸性に染まる elastosis と更にその内側に好塩基性に染まる境界明瞭な腫瘍の部分が認められた．腫瘍部分では keratinization（Fig. 5a）と pearl formation（Fig. 5b）を示す中

Fig. 1. Chest X-ray film revealed no change of the findings of pleural thickening in the right upper lung field.
a）before segmentectomy, b）7 months after segmentectomy

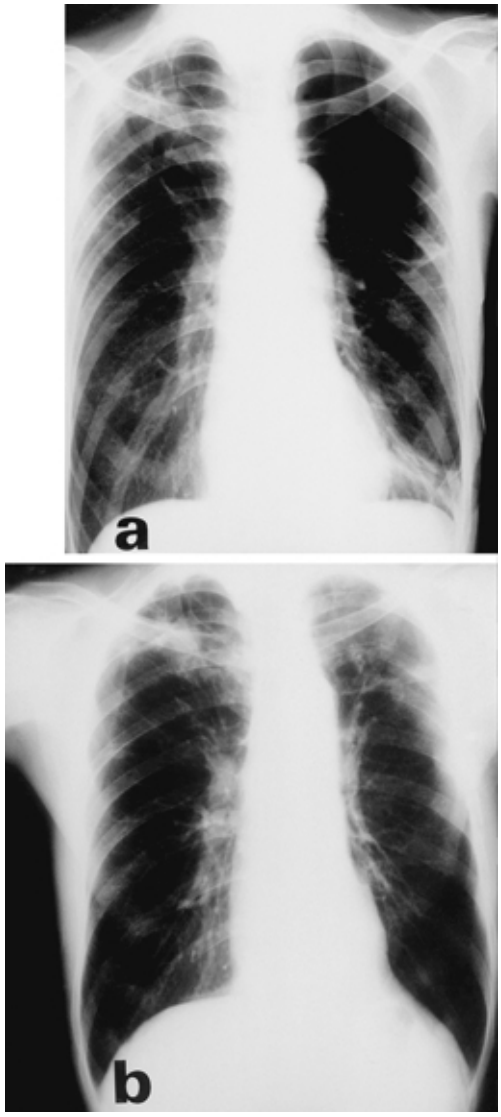

Fig. 2. Chest CT scan revealed no change of the findings of right pleural thickening.
a）before segmentectomy, b）8 days after segmentectomy, c）7 months after segmentectomy

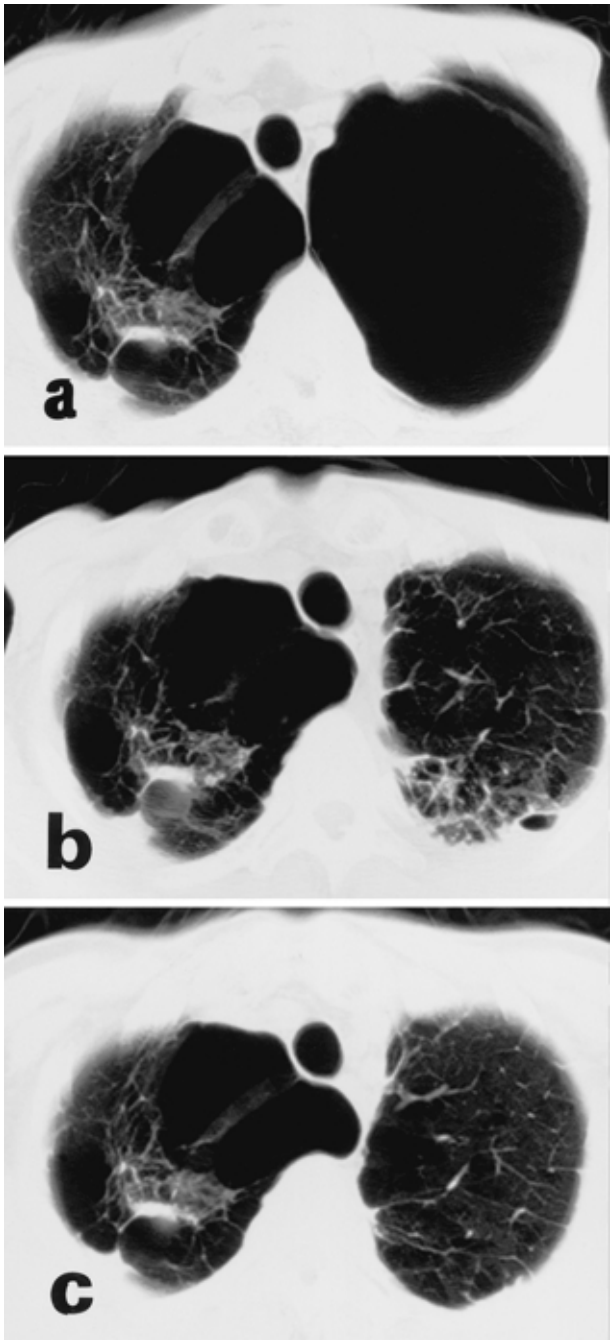

分化扁平上皮癌であった．elastosis と癌の境界部では癌が elastosis の部分に一部進展している所見も認められた（Fig. 6）．p53 染色（Fig. 7a），PCNA（Proliferating cell nuclear antigen）染色（Fig. 7b）共に強陽性であった．肺門縦隔リンパ節転移は認めず，pT1N0M0 で stage IA であった．術後経過は良好で，2000 年 3 月 31 日退院．術後約 8 カ月現在再発なく健存である．

考　察

気腫性肺嚢胞に肺癌が発生する病因論としては，嚢胞上皮の扁平上皮からの化生，嚢胞壁の瘢痕からの発癌，嚢胞内への癌原物質の停滞貯留，喫煙などが指摘されている[2)3)]．自験例の場合は喫煙歴のないことや職業歴からも喫煙や癌原物質吸入による発癌の可能性は少なく，むしろ癌組織が胸膜肥厚下に隣接して発生し一部胸膜方向に進展していることから，周囲嚢胞壁の瘢痕や嚢胞壁の扁平上皮化生からの発癌の可能性が高いと考えられた．

自験例は 7 カ月程の短期間で約 2cm 径の腫瘍を形成しており，癌細胞の doubling time[4)]や組織学的に p53，PCNA 両免疫染色共に強陽性という結果からも比較的増

Fig. 3. Chest CT scan revealed a round shadow（arrow）under the right pleural thickening. a）before semenetectomy, b）8 days after segmentectomy, c）7 months after segmentectomy

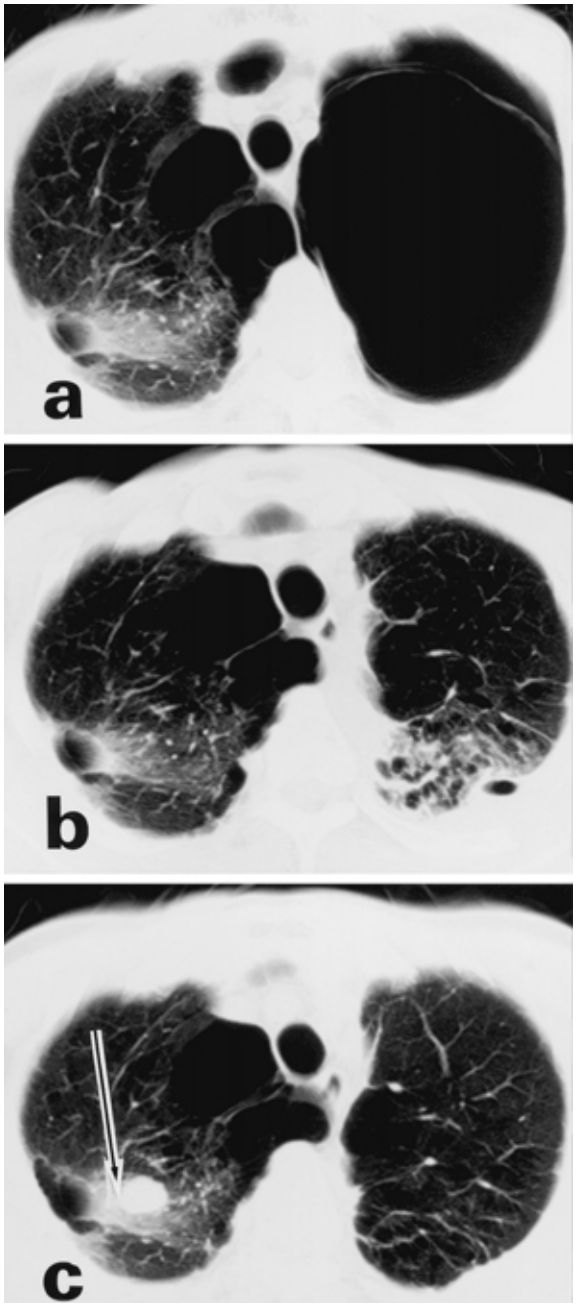

Fig. 4. Macroscopic findings of the resected specimen revealed a solid mass（thick arrow）contiguous to pleural thickening（arrows）.

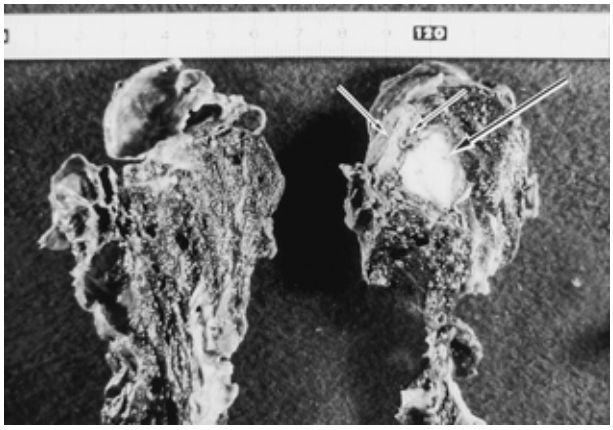

Fig. 5. Microscopic findings show a）keratinization and b）pearl formations.

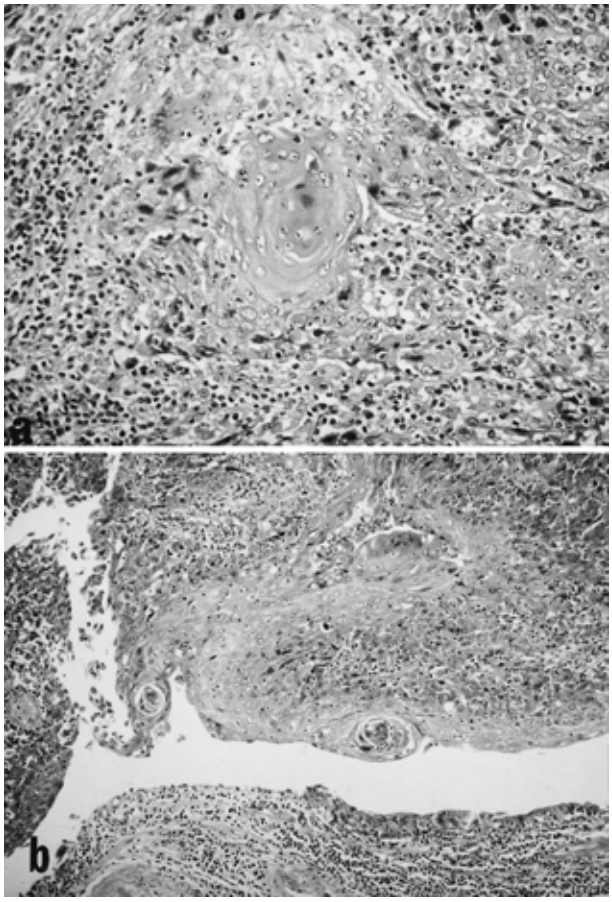

殖能が高いと推定された[5)〜7)]．この点に関しては，手術侵襲に伴う多様な因子の刺激による増殖能の高い癌発生やあるいは手術侵襲に関係なくたまたま増殖能の高い癌が発生した可能性はある．しかし，気腫性肺嚢胞術後 14 カ月目に胸痛を自覚し約 6×5cm の進行肺癌が発見されたとの報告例もあり[8)]，7 カ月前の手術侵襲が既存の癌増殖能に影響を与えた可能性も考えられた．また肺嚢胞切除後の 77 例中 6 例に肺癌が認められたとの報告[8)]もある．従って，自験例では左巨大ブラ手術時既に右肺尖部の胸膜肥厚下に隣接して描出不能な微小癌が存在しており，手術侵襲と周術期の個体の免疫力低下にあいまってプロモーション，プログレッションされたとも考えられた．

Fig. 6. Microscopic findings show extension of the carcinoma（right）to the elastosis（left）.

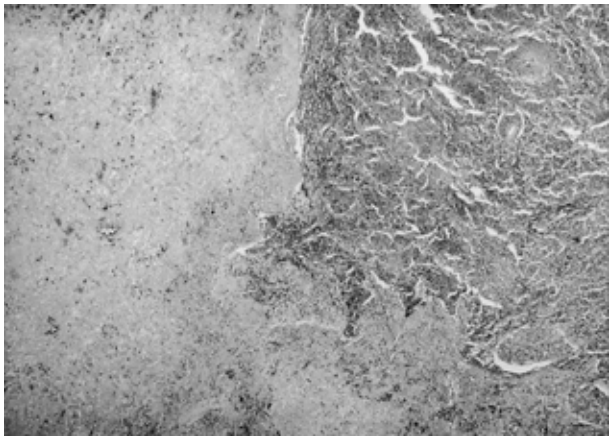

Fig. 7. Immunohistochemical stains.
a）p53 protein was strongly positive.
b）PCNA was strongly positive.

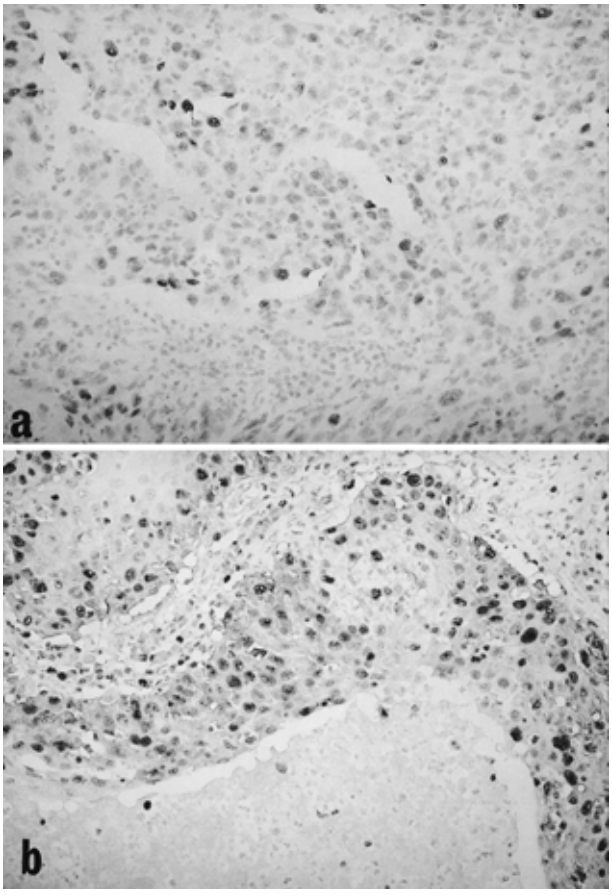

気腫性肺嚢胞合併肺癌は早期発見が難しく手術後の予後も悪い．しかし，以前著者は気腫性肺嚢胞合併肺癌でも早期発見で治癒切除可能ならその予後は良好であることを報告した[9]．幸いに自験例が比較的早期の段階で発見されたことも肺癌の合併を危惧した慎重な経過観察の結果であると考えられた．気腫性肺嚢胞合併肺癌の早期発見のために，同一施設での胸部 X 線写真と胸部 CT を併施した経過観察の有用性は著者症例も含めてこれまでにも報告されてきた[9)10]．しかし，その経過観察の間隔や実施期間については著者の検索し得た範囲では報告されていない．自験例の様に 7 カ月で最大径 2cm の癌が出現した例もあることは，胸部 CT 施行間隔期間設定に際して症例毎の癌増殖能の多様性も考慮する必要があると言える．また，前述したように経過観察期間における手術侵襲の有無も考慮すべきと考える．従って著者の少ない経験からではあるが，当科では気腫性肺嚢胞合併肺癌の早期発見の目的で，既往歴不明の気腫性肺嚢胞症例や気腫性肺嚢胞で気胸等の胸部手術を施行され既存肺組織への何らかの侵襲状態が考慮された場合は，1）最初の 1～2 年間は胸部 X 線写真, 腫瘍マーカー測定を 3 カ月毎, 胸部 CT を 6 カ月毎に施行．2）3 年目以降は腫瘍マーカー測定は 3 カ月毎, 胸部 X 線写真を 6 カ月毎, 胸部 CT を 1 年毎に施行予定としている．しかし，手術後長期に亘る場合や手術歴のない気腫性肺嚢胞症例に対しての胸部 X 線, 胸部 CT による経過観察については，その間隔, 期間等の設定は未定で，今後の症例集積により慎重に検討されるべき課題であると考える．

また自験例の場合，発見時既に陰影の径が約 2cm であったため診断不能でも悪性を疑い手術を施行したが，発見された時点で微小病変であれば経過観察の上で手術の是非を検討するべきことは言うまでもない．

まとめ

1. 気腫性肺嚢胞, 左巨大ブラで左上大区域切除術を施行後 7 カ月経過観察中に対側胸膜肥厚に隣接して出現した肺癌の 1 例を報告した．

2. 気腫性肺嚢胞症例で胸部手術侵襲を伴った場合，肺癌の合併を考慮して胸部 X 線検査，腫瘍マーカーに胸部 CT 検査を併施した慎重な経過観察が必要であると思われた．

3. 気腫性肺嚢胞症例の長期に亘る胸部 X 線，胸部 CT による経過観察の方法に関しては今後の症例集積による慎重な検討が必要である．

文　献

1）Stoloff IL, Kanofsky P, Magilner L : The risk of lung cancer in males with bullous disease of the lung. Arch Environ Health 22 : 163-167, 1971.
2）Goldstein MJ, Snider GL, Liberson M, et al : Bronchogenic carcinoma and giant bullous disease. Amer Resp Dis 97 : 1062-1070, 1968.
3）Kolol E : The correlation of carcinoma and congenital cystic emphysema of the lungs. Dis Chest 23 : 403−411, 1953.
4）藤田暫也：癌の自然史と多段階発癌．消化器外科　18 : 1373-1388, 1995.
5）嘉村哲郎, 柴沼弘之, 小中千守, 他：気管支上皮における扁平上皮癌発症と p53 蛋白・p21/WAF1 蛋白発現および細胞増殖能に関する検討．気管支学　20 : 11-16, 1998.
6）平野　隆, 嘉村哲郎, 柴沼弘之, 他：気管支における早期扁平上皮癌・扁平上皮化生の組織細胞化学的評価．気管支学　18 : 823-827, 1996.
7）井上博元, 小川純一, 正津　晃：肺癌における p53 発現と細胞増殖能，予後との関係．肺癌　34 : 153-159, 1994.
8）上吉原光宏, 平井利和, 川島　修, 他：気腫性肺嚢胞に接した原発性肺癌の 1 手術例―本邦報告例を加えての検討―．肺癌　38 : 29-35, 1998.
9）仲宗根朝紀, 君野孝二, 井上祐一：気腫性肺嚢胞に隣接した肺癌症例の検討．肺癌　36 : 67-64, 1996.
10）山田耕三，吉岡照晃，野村郁男，他：早期診断が困難であった肺嚢胞性疾患に隣接した原発性肺癌の検討．肺癌　34 : 7-14, 1994.

（原稿受付　2001 年 1 月 5 日/採択　2001 年 2 月 23 日）

A Case of Lung Cancer Contiguous to Contra-lateral Pleural Thickening After Left Lung Resection for Giant Bulla

Tomonori Nakasone

Department of Surgery, Mitsubishi Heavy Industrial Ltd Nagasaki Shipyard Hospital Section

Background : The prognosis of lung cancers associated with emphysematous bulla is poor because of the difficulty in early diagnosis. The author encountered a case of early lung cancer discovered 7 months after lung resection for giant bulla.

Case : A 63-year-old man had been followed up after left upper division segmentectomy for giant bulla. His chest CT film 7 months after operation revealed a round shadow contiguous to the right apical pleural thickening. A lung cancer contiguous to the emphysematous bulla was diagnosed. Right upper lobectomy（ND2a）was performed on February 28,2000. The microscopic findings revealed a moderately differentiated squamous cell carcinoma and the pathological staging was IA. It was assumed that the growth of carcinoma associated with the emphysematous bulla might have been affected by the surgical stress in the present case.

Conclusion : Combination of chest X-ray and chest CT examinations should be carefully performed after lung surgery for emphysematous bulla to discover associated early lung cancers.

〔JJLC 41 : 165〜169, 2001〕