早期再発し小腸転移穿孔を来した末梢小型肺扁平上皮癌の１切除例

A Case of Postoperative Early Recurrence and Ileal Perforation Caused by Metastasis From Small Peripheral Squamous Cell Carcinoma of the Lung

土田知史[1*]・坂本和裕[1]・山形達史[1]・森川哲行[2]・武内浩一郎[2]・河村俊治[3]

要旨：症例は 67 歳男性．健診で胸部 Xp 異常影を指摘され当院受診．胸部 CT 上，右肺上葉に 18×15 mm の腫瘍を認め，気管支鏡下生検で扁平上皮癌の診断（cT1 N0 M0 stage IA）で右肺上葉切除および縦隔リンパ節郭清（ND2b）を施行．病理診断では低分化扁平上皮癌，pt1n0 p1pm0 であった．軽快退院後外来で経過観察中，術後 7 カ月目に気管支断端・右肺 S^6 に再発をきたし化学療法・放射線療法を施行した．術後 1 年 2 カ月目に小腸転移による消化管穿孔を発症し緊急手術を施行したが，術後より意識レベルが低下し死亡した．末梢発生の小型肺扁平上皮癌は比較的予後が良好で，肺門・縦隔リンパ節転移がない場合にはさらに予後は良好とされ，最近では縮小手術が推奨されつつある．しかし，本症例は標準術式を施行したにもかかわらず早期に再発をきたし， 小腸転移という比較的稀な転移形態をとり死亡したことから貴重な 1 例と考え報告した．

〔肺癌　41(4): 337～341, 2001, JJLC 41: 337～341, 2001〕

Key words: Squamous cell carcinoma, Peripheral small lung cancer, Recurrence, Intestinal Metastasis, Perforation

はじめに

近年，画像診断技術の進歩に伴い，肺野末梢部に発生した小型肺癌の発見例が増加している．小型肺癌の中には予後良好な肺野型早期肺癌が多く含まれ，そのような症例に対し，いかに根治性を損なわずに縮小手術を行うかが課題となっており，様々な検討がなされている[1)～9)]．しかし原発巣が小型であっても，実際にはリンパ節転移や遠隔転移をきたした進行肺癌である場合も少なくはなく，未だ一定の見解が得られていない．

一方，2 cm 以下の末梢発生小型肺癌において，腺癌に比べ扁平上皮癌ではリンパ節転移の確率が低く，縮小手術が可能ではないかとの期待が高まっている[2)～5)]．

今回われわれは長径 18 mm の末梢発生小型扁平上皮癌に対し，肺葉切除および系統的肺門・縦隔リンパ節郭清を施行し，n0 であったにもかかわらず，術後早期に再発し小腸転移穿孔を併発し死亡した 1 症例を経験したので若干の文献的考察を加え報告する．

1. 横浜労災病院呼吸器外科
2. 同　呼吸器科
3. 同　病理部
*現　足柄上病院外科
別刷請求先：土田知史　足柄上病院外科
〒258-0003　足柄上郡松田町松田惣領 866-1
TEL: 0465-83-0351

症　例

患　者：67 歳，男性．

主　訴：胸部 X 線異常影．

既往歴：53 歳，肺炎．

家族歴：特記すべき事なし．

喫　煙：30 本/日×47 年．

現病歴：平成 10 年 10 月の健診で胸部異常影を指摘され 11 月 5 日当院を受診．11 月 20 日経気管支鏡下生検で扁平上皮癌と診断され，12 月 3 日当院呼吸器科入院となった．

入院時現症：身長 156 cm，体重 57 kg，血圧 148/78 mmHg，脈拍 68 /min，体温 36.6℃，胸部・腹部に理学的所見上異常なく，表在リンパ節を触知しなかった．

入院時検査所見：腫瘍マーカーで CEA が 3.7 ng/ml と軽度上昇を認める以外は血液生化学検査，動脈血ガス，呼吸機能にも異常所見を認めなかった．

胸部 X 線所見（Fig. 1A）：右中肺野に辺縁やや不明瞭な小腫瘤影を認めた．

胸部 CT 所見（Fig. 1B）：右肺上葉 S^3 末梢に 18×15 mm の腫瘤影を認めた．わずかに毛羽立ちを伴い，末梢血管の収束像や胸膜の陥入も認めた．また肺門・縦隔リンパ節の腫大は認めなかった．

頭・腹部 CT，骨シンチグラフィーで遠隔転移を示唆する所見はなく，右肺上葉扁平上皮癌 cT1 N0 M0 stage IA の診断で平成 11 年 1 月 7 日手術を施行した．

Fig. 1. A）Chest X-ray shows a solitary nodule with an irregular margin in the middle lung field.
B）Chest CT shows a small nodule（18×15 mm）with pleural indentation and vascular concentration in the right S^3.

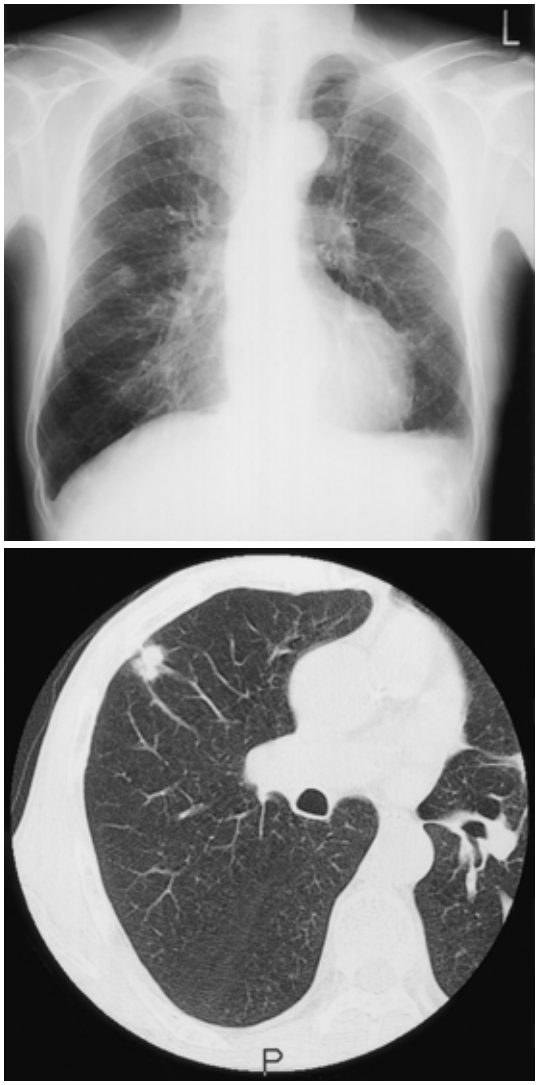

A）
B）

Fig. 2. A）Cut surface of the resected specimen. The tumor is located adjacent to the visceral pleura.
B）Microscopic findings of the tumor showing poorly differentiated squamous cell carcinoma with keratosis（H.E. stain, ×200）.

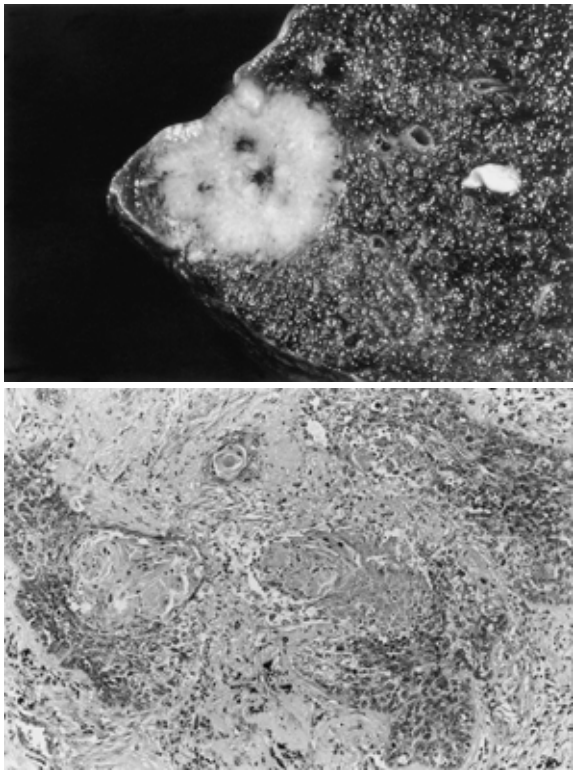

A）
B）

手術所見：腫瘍は右肺上葉 S^3 末梢に存在しており，胸膜の陥入はあるものの胸膜表面には達しておらず，胸水・胸膜播種・肺内転移も認めなかった．右肺上葉切除・縦隔リンパ節郭清（ND2b）を施行， sT1 N0 M0 であった．

摘出標本（Fig. 2A）：右肺上葉 S^3 末梢部の胸膜直下に 12×11 mm 大の腫瘍を認めた．

病理組織学的所見（Fig. 2B）：腫瘍細胞は濃染・増大した核を持ち，層形成傾向を示す胞巣を形成して増生しているが，角化巣は少量であり低分化扁平上皮癌と考えられた．腫瘍は胸膜直下まで達していたが，肺胸膜弾力膜は越えていなかった．しかし，一部の血管（径 0.5 mm 大の肺動脈）内に腫瘍浸潤を認めた．気管支断端に腫瘍は存在せず，リンパ節転移も認めなかった．pt1n0 p1pm 0 であった．

術後経過：術後補助療法は行わず軽快退院し外来で経過観察をしていたが，平成 11 年 8 月 31 日（術後 7 カ月）胸部 X 線上，右肺門部に腫瘤影が出現し，気管支鏡検査で気管支断端の再発と診断した．胸部 CT（Fig. 3A，B）では気管支断端の他に右肺 S^6 内にも転移再発を認めたため，化学療法（CDDP 120 mg，MMC 12 mg，NVB 40 mg）2 クールおよび肺門部に放射線療法（66 Gy）を施行した．平成 12 年 1 月（術後 1 年）よりふらつき・異常行動が出現し，頭部 CT（Fig. 4）で右前頭葉に転移を認め，また頚部リンパ節も腫大しており再び放射線療法（脳；30 Gy，頚部；30 Gy）を行っていた．平成 12 年 3 月 8 日（術後 1 年 2 カ月）より腹痛が出現し，消化管穿孔の疑いで 3 月 10 日緊急手術を施行. Bauhin 弁より約50 cm口側の回腸が穿孔しており周囲には腫瘍を認め，小腸転移による消化管穿孔（Fig. 5A，B）の診断で小腸部分切除術を施行したが, 術後より意識レベルが低下し, 3月17日永眠された.

剖検所見：右肺上葉切除断端の再発の他，両側肺門・両側頚部のリンパ節転移を認めた．両側肺内にも転移が多発しており，右胸膜の肺尖部・肺底部には胸膜播種巣を認めた．また，腹腔内には小腸吻合部周囲の漿膜面に

Fig. 3. A), B）Chest CT shows recurrence of lung carcinoma in the bronchial stump（arrow）and the right lower lobe.

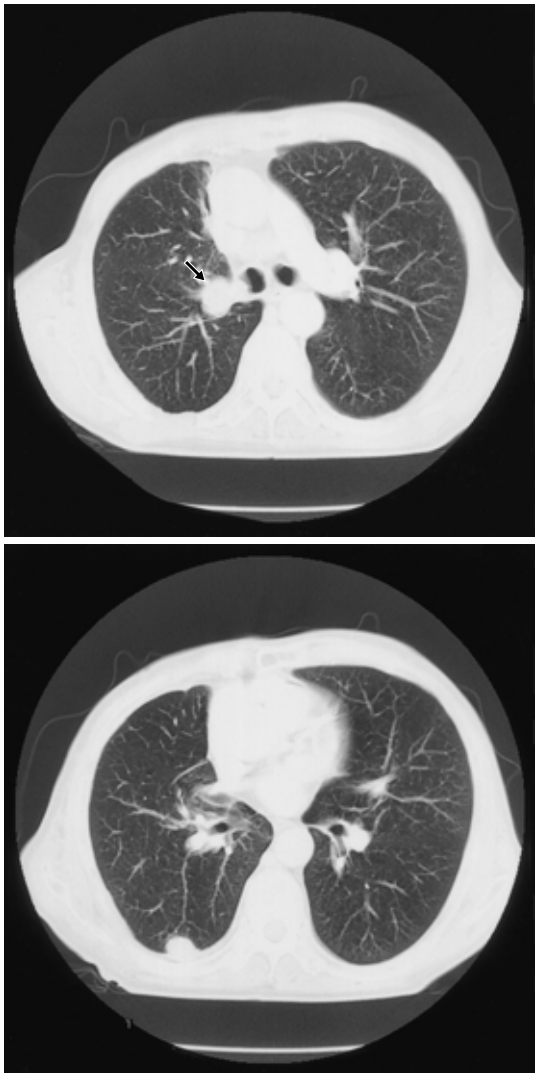

A）

B）

腫瘍播種が存在した．右前頭葉には径4 cm大の腫瘍転移巣が存在し，髄膜への腫瘍浸潤を認めた．その他，両側腎・心筋・食道粘膜下層にも転移を認め，組織学的にいずれも高度の肉腫様変化を伴う低分化扁平上皮癌であった．

考　察

近年高分解能を有するCTの出現やCT検診の普及等により，小型病変の発見頻度が増加し，それに伴い小型肺癌を治療する機会が急増している．一方で原発性肺癌に対する根治手術は，原発巣の存在する肺葉の切除と縦隔リンパ節を含む所属リンパ節の完全郭清が標準術式として広く施行されているが，術後のQOLを保つ上で，小型肺癌に対して葉切除未満の肺温存手術あるいはリンパ節郭清を省略する等の縮小手術で根治治療となり得ないかとの期待が高まってきている．

Fig. 4. Head CT shows a ring enhanced mass in the right frontal lobe.

Fig. 5. A）Macroscopic findings of the resected ileum showing perforation in the necrotic tumor.
B）Microscopic findings of the ileal tumor showing poorly differentiated squamous cell carcinoma with sarcomatous change（H.E. stain, ×100）.

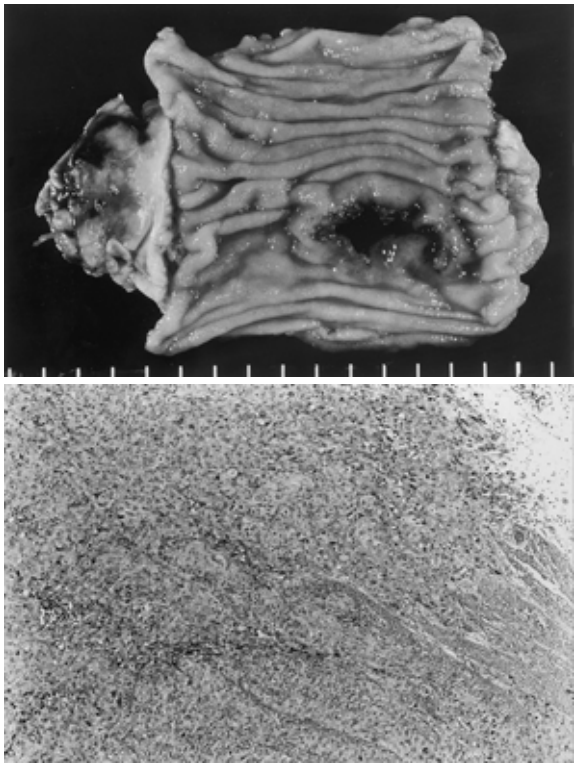

A）

B）

しかし，1995年Ginsburgら[8]を中心とするLung Cancer Study Groupは多施設のRandomized trialを行い，縮小切除は肺葉切除に比べ局所再発率が有意に高く生存率

Table 1. Reports of peripheral squamous cell carcinoma of the lung 2.0 cm or less in diameter

Author	No. of Pt.	n0 (%)	n1 (%)	n2 (%)
Tajiri[1]	8	4 (50.0)	4 (50.0)	0 (0.0)
Hirai[2]	6	6 (100.0)	0 (0.0)	0 (0.0)
Yamanda[3]	22	17 (77.3)	4 (18.2)	1 (4.5)
Watanabe[4]	20	18 (90.0)	2 (10.0)	0 (0.0)
Asamura[5]	16	15 (93.8)	0 (0.0)	1 (6.3)
Kobashi[6]	17	16 (94.1)	1 (5.9)	0 (0.0)
Total	89	76 (85.4)	11 (12.4)	2 (2.2)

も低いことから縮小手術の有用性はないと報告した．一方，この報告では部分切除例が多いこと，腫瘍径の未計測例が多いことなどによりこの成績には疑問の余地があるとの反論もあり[9]，末梢小型肺癌に対する縮小手術については未だ一定の見解は得られていない．

腫瘍径が 2 cm 以下の末梢発生扁平上皮癌のリンパ節転移について検索し得た報告[1)~6)]を Table 1 に示す．腺癌では腫瘍径が小さな症例でもリンパ節転移を認めることが多いのに対し，扁平上皮癌ではリンパ節転移が少ないとの報告が多く[2)4)~6)]，縦隔リンパ節郭清の省略や区域切除とリンパ節郭清を併用するなど縮小手術も可能ではないかとの報告が散見される[2)~5)]．しかし，2 cm 以下の末梢発生の小型扁平上皮癌症例でも少数ながらリンパ節転移を認めることがあり，さらに稀ではあるが，n0 症例でも本症例のように早期に再発を認める予後不良例が含まれている．今回われわれが検索し得た範囲では，本症例と同様に 2 cm 以下の末梢発生肺扁平上皮癌の n0 症例で，5 年以内に再発死亡を来した症例は本症例を除くと 22 例中 1 例のみであった[2)6)]．末梢発生小型扁平上皮癌は，症例数が少なく十分な評価が困難であるが，これら予後不良症例を無視することはできない．

一方，肺癌の小腸転移は剖検例の 2.8～4.2% に認められるとの報告[10]があるが，最近は肺癌の増加とともに小腸転移の報告例も増えている．発現動機としては，腸穿孔, 狭窄, 腸重積, 出血等が多いとされている[11]．しかし，臨床症状を来さない程の小病変であることが多く，消化器症状が化学療法等に伴う副作用や不定愁訴と考えられ見落とされやすいこと，また通常のスクリーニングに用いられる CT や超音波では捕らえにくいことなどから，重篤な合併症を併発するまで発見されないことが多い．また，未分化癌と腺癌に転移率が高く，扁平上皮癌の転移率は低いとされている．一般的に予後は極めて不良であり，術後平均生存期間は約 60～70 日で，術後 30 日以内の手術死亡例も多いと報告されている[10]．本症例は 2 cm 以下の末梢発生小型扁平上皮癌であるにもかかわらず，早期に再発を来たし，小腸転移という比較的稀な転移形態をとった貴重な症例と考えられた．

田尻ら[1]は病理学的に分化度が低いほど，胸膜浸潤，リンパ管侵襲または血管浸襲が進行するほど，細胞異形が進むほど，n 因子，pm 因子が進行するとしている．同様に，Kawahara ら[7]は胸膜・胸膜下浸潤の有する症例ではリンパ節転移を有意に認め，5 年生存率も低かったと報告している．また，平井ら[2]は 2 cm 以下の末梢部小型肺癌の予後に関与する因子は，病理病期，手術根治度，リンパ節転移，脈管侵襲，リンパ管侵襲であり，特にリンパ節転移の有無が小型肺癌の予後に大きく影響していると述べている．本症例は長径 18 mm と末梢小型肺扁平上皮癌で病理学的にリンパ節転移を認めなかったが，低分化で胸膜直下への浸潤があり，脈管侵襲を認めたことを予後不良因子としてあげることができ，早期再発死亡を来した一因と考えられる．

野沢ら[12]は, I 期原発性非小細胞肺癌治癒切除例を対象に微小リンパ節転移の検出を行い，臨床病理学的諸因子および予後との関連を検討した．それによれば，扁平上皮癌では 44 例中 14 例（31.8%）に微小リンパ節転移を認めており，微小リンパ節転移のなかった訂正 I 期症例に比べ， 肺門リンパ節に微小転移を認めた訂正 II 期症例，縦隔リンパ節に微小転移を認めた訂正 IIIA 期症例ともに有意に予後が不良であったと報告している．

実際，リンパ節転移の診断（n 因子）の際，リンパ節 1 個につきどの程度の間隔で切片を作成するかについては規定されておらず，割面以外のリンパ節の大部分については検索していないことになり，正確な癌の転移について認識できていない可能性がある．また，少数の癌細胞が存在したとしても H.E. 染色で癌と診断することは困難な場合もあり，上皮性細胞の中間系フィラメントであるサイトケラチンをマーカーとする方法等も検討されている[12)13)]．本症例では各リンパ節組織ブロックにつき 5 段階のステップ切片を作製して微小リンパ節転移の有無を確認したが，リンパ節転移は認めなかった．

一方，成田ら[14]は脈管侵襲を独立した予後因子としてあげており，陽性の症例に対しなんらかの補助療法を考慮する必要性を述べている．また stage I のように現在一般的に手術療法のみによって治療されている症例に対し，術後補助療法の有効性の検討もなされており，予後が改善されたとの報告[15]もある．本症例のように脈管侵襲を有する症例に対しての術後補助療法の検討等，より細分化した術後補助療法の有用性の検討報告が待たれる．

末梢発生小型肺癌に対し縮小手術の確立が期待されており，特に末梢発生小型扁平上皮癌においては今後も縮小手術が推奨されることと思われる．しかし，本症例のような予後不良例も存在することを考慮し，その適応は慎重であるべきと考える．さらに，脈管浸襲を有する症例に対しては術後補助療法を行う等，予後不良例を事前に検出し，手術を含め治療に反映できる診断方法が確立

されることが望まれる．

結　語

術後早期に再発し，小腸転移穿孔という比較的稀な転移を来たし死亡した，末梢発生小型扁平上皮癌の1例を経験したので報告した．

文　献

1）田尻道彦，石井治彦，山形達史，他：末梢部小型肺癌切除症例における縮小手術・胸腔鏡下手術の適応性について検討．日呼外会誌　10: 117-122, 1996.
2）平井利和，上吉原光宏，川島　修，他：腫瘍径2 cm以下末梢部小型肺癌切除例の検討．肺癌　35: 263-270, 1995.
3）矢満田健，花岡孝臣，町田恵美，他：末梢型小型肺癌の手術成績からみた肺癌縮小手術の可能性．胸部外科　51: 17-21, 1998.
4）渡辺俊一，小田　誠，野崎善成，他：組織型と縮小手術．日胸　58: 473-479, 1999.
5）Asamura H, Nakayama H, Kondo H, et al: Lymph node involvement, recurrence, and prognosis in resected small, peripheral non-small-cell lung carcinomas: are these carcinomas candidates for video-assisted lobectomy? J Thorac Cardiovasc Surg 111: 1125-1134, 1996.
6）小橋吉博，藤田和恵，狩野孝之，他：長径2 cm以下の小型肺癌切除例の検討―特に腫瘍径と予後に重点をおいて―．呼吸　17: 912-918, 1998.
7）Kawahara K, Iwasaki A, Yoshinaga Y, et al: Lymph node metastasis and prognosis in small peripheral non-small-cell lung cancers. J Thorac Cardiovasc Surg 48: 618-624, 2000.
8）Ginsberg RJ, Rubinstein LV: Randomized trial of lobectomy versus limited resection for T1 N0 non-small cell lung cancer. Ann Thorac Surg 60: 615-623, 1995.
9）Tubota N, Ayabe K, Doi O, et al: Ongoing prospective study of segmentectomy for small lung tumors. Ann Thorac Surg 66: 1787-1790, 1998.
10）梁　英富，米田修一，池田　徹，他：肺癌小腸転移の5手術例．日癌治　32: 309-313, 1997.
11）上川次郎，岩間毅夫，樋口哲郎，他：肺癌小腸転移による腸重積症の1例．日臨外会誌　50: 1033-1037, 1999.
12）野沢　寛：I期原発性非小細胞肺癌における微小リンパ節転移の検出の意義．十全医会誌　107: 293-302, 1998.
13）杉尾賢二，山崎宏司，加瀬信一郎，他：肺癌術後pN0M0症例の予後検討―サイトケラチンを中心に―．分子呼吸器病　2: 430-436, 1998.
14）成田吉明，永井完治，吉田純司，他：c-I期末梢小型肺癌（T≦2 cm）の臨床病理学的検討．日呼外会誌　10: 46-51, 1996.
15）Wada H, Miyahara R, Tanaka F, et al: Postoperative adjuvant chemotherapy with PVM（cisplain+vindesine+mitomycin C）and UFT（uracil＋tegaful）in resected stage I-II NSCLC（non-small cell lung cancer）: a randomized clinical trial. Euro J Cardiothorac Surg 15: 438-443, 1999.

（原稿受付　2000年11月10日/採択　2001年6月11日）

A Case of Postoperative Early Recurrence and Ileal Perforation Caused by Metastasis From Small Peripheral Squamous Cell Carcinoma of the Lung

Kazuhito Tsuchida[1], Kazuhiro Sakamoto[1], Tatsushi Yamagata[1], Tetsuyuki Morikawa[2], Koichiro Takeuchi[2] and Shunji Kawamura[3]

Department of Respiratory Surgery[1], Respiratory Medicine[2] and Pathology[3], Yokohama Rosai Hospital, Kanagawa, Japan
*Dr. Tsuchida is now with the Department of Surgery, Ashigara-kami Hospital, Kanagawa, Japan

Background: A small peripheral squamous cell carcinoma of the lung has relatively good prognosis compared with other histological types. However, we report a resected case of small peripheral squamous cell carcinoma of the lung followed by early recurrence and rapid progress with ileal perforation caused by tumor metastasis.

Case: A 67-year-old man was referred to our hospital with an abnormal shadow on a routine chest X-ray film. Chest CT showed a small peripheral nodular lesion（18×15 mm）in the right S^3. The tumor was diagnosed as squamous cell carcinoma by transbronchoscopic biopsy（cT1 N0 M0 stage IA）. Right upper lobectomy and mediastinal lymph node dissection were performed. Histological examination revealed the tumor to be poorly differentiated squamous cell carcinoma without lymph node metastasis（pt1n0 p1pm0）. Seven months after the operation, a recurrence was found at the bronchial stump and in the right lower lobe of the lung. We performed chemotherapy and radiation therapy. Fourteen months after the operation, the patient died after an operation for ileal perforation caused by tumor metastasis.

Conclusion: We report a case of small peripheral squamous cell carcinoma with rapid progress after a standard operation of lung cancer.

〔JJLC 41: 337～341, 2001〕