

肺門部肺癌局在診断における高分解能 CT の有用性の検討

南 優子¹・石川成美²・斎田幸久³・梶谷元改³・野口雅之⁴・
山本達生²・佐藤幸夫²・鬼塚正孝²・榊原 謙²

要旨 **目的**．胸部単純 X 線写真無所見肺門部肺癌の局在診断における高分解能 CT(以下 HRCT)の有用性を検討することを目的とした．**方法**．気管支鏡検査に先行して肺門部の HRCT を施行し読影した．気管支病変の診断は白色光及び蛍光気管支鏡で観察し，最終診断は内視鏡所見及び生検によった．**対象**．胸部単純 X 線写真上所見を認めず，喀痰細胞診あるいは血痰から肺門部肺癌が疑われる 19 症例を対象とした．**結果**．19 例中 8 例で肺門部扁平上皮肺癌が証明され，11 例は非悪性症例であった．HRCT で 19 例中 13 例に 19 部位の肺門部気管支に異常所見を認めた．このうち 9 部位が気管支鏡でも有所見であった．悪性病変は全部で 8 病変であり，CT で描出できなかったのは 1 病変のみでそれは上皮内癌であった．気管支鏡での有所見は全部で 20 部位であったが，上記の上皮内癌を含む 4 部位(20%)が CT で捉えられなかった．**結論**．胸部 X 線写真無所見肺門部肺癌の局在診断において，HRCT で気管支鏡有所見部位の 80% を捉えることができた．癌と診断された 8 病変中 7 病変(87.5%)を指摘することが可能であった．有用な補助診断法の 1 つとなり得ると考えられた．(肺癌．2002;42:1-6)

索引用語 肺門部早期肺癌，高分解能 CT，局在診断，胸部 X 線無所見肺癌

High Resolution CT for Localization of Early Hilar Lung Carcinoma

Yuko Minami¹ ; Shigemi Ishikawa² ; Yukihisa Saida³ ; Motomasa Kajitani³ ;
Masayuki Noguchi⁴ ; Tatsuo Yamamoto² ; Yukio Sato² ;
Masataka Onizuka² ; Yuzuru Sakakibara²

ABSTRACT **Objective.** To analyse the usefulness of high resolution CT(HRCT)for the diagnosis and localization of roentgenographically occult lung cancer. **Methods.** HRCT was performed prospectively on chest X-ray negative patients with bloody sputum or suspicious or positive cells on sputum cytology between 1998 and 2000. After the HRCT scan, white light bronchoscopy and autofluorescence bronchoscopy were performed. **Result.** HRCT depicted 19 hilar bronchial lesions in 13 cases out of 19 patients, of which 9 lesions were confirmed by white light bronchoscope. Of 8 hilar squamous cell carcinomas diagnosed in this study, 7 lesions (87.5%) were depicted by HRCT. One CT-negative case (12.5%) was an in situ carcinoma in left B1+2. Four out of 20 lesions which showed bronchoscopic abnormality, could not be depicted by HRCT. **Conclusion.** HRCT could prospectively detect 80% of the bronchoscopic abnormalities and 87.5% of the hilar squamous cell carcinomas of the tracheobronchial lesions of the lung. Therefore, HRCT can be an effective supplemental means for screening for hilar squamous cell carcinoma(*JJLC*. 2002;42:1-6)

KEY WORDS Early hilar lung carcinoma, High resolution CT, Diagnosis of localization, Roentgenographically occult lung cancer

筑波大学 ¹ 大学院医学研究科，² 臨床医学系外科，³ 臨床医学系放射線科，⁴ 基礎医学系病理．

別刷請求先：南 優子，筑波大学大学院医学研究科，〒305-8575 茨城県つくば市天王台 1-1-1(e-mail: md005438@md.tsukuba.ac.jp)．

¹Postgraduate Research Institute, ²Department of Surgery, Institute of Clinical Medicine, ³Department of Radiology, Institute

of Clinical Medicine, and ⁴Department of Pathology, Institute of Basic Medicine, University of Tsukuba, Japan.

Reprints: Yuko Minami, Postgraduate Research Institute, University of Tsukuba, 1-1-1 Tennodai, Tsukuba-shi, Ibaraki 305-8575, Japan (e-mail: md005438@md.tsukuba.ac.jp)

Received October 18, 2001; accepted December 5, 2001.

© 2002 The Japan Lung Cancer Society

目的

肺門部早期肺癌の診断には、喀痰細胞診と気管支鏡が不可欠であり、従来 CT を含めた X 線画像診断の果たす役割は大きいとはいえなかった¹⁻³ しかしながら、ヘリカル CT の導入により、解像度の高い胸部画像が呼吸の影響を最小限として得られるようになり、末梢肺ばかりでなく気管支内の小病変も鮮明な画像が得られるようになった。本研究は、肺門部を中心とした高分解能 CT (以下 HRCT とする) 画像が、肺門部の小病変、特に早期肺癌のスクリーニング・局在診断に有用であるかどうかを前向きに検討する事を目的とした。

対象と方法

喀痰検診 D 判定以上または血痰を認め、胸部単純 X 線写真上では明らかな腫瘍病変を認めない症例を対象とし、prospective study を行った。

1998 年 4 月から 2000 年 7 月までに、対象となった症例は男性 18 例、女性 1 例の 19 例であった。これらの症例に対し、通常の CT 撮影に加えて肺門部病変の描出を目的とした HRCT を気管支鏡検査に先行して施行した。CT は東芝社製の X vigor laudator を用いた。造影剤はイオパミロン 300 mgI/ml を 100 ml を用い、2 ml/s で肘静脈から注入し、注入開始 30 秒後からビーム巾 1 mm、テーブル移動で 2 mm/s で 1 相目は主に肺門を中心に、高さは大動脈弓から両側 B⁸ 分岐部まで頭尾方向約 80 ~ 100 mm の範囲をズームスキャンした。その後、スライス厚 1 mm、FOV 180 ~ 200 mm で再構成画像を得た。2 相目は全肺野を対象としてビーム巾 3 mm、テーブル移動 6 mm/s でスキャンし、5 mm スライス厚の画像を得た。撮影条件は、電圧が 135 kV、電流は thin section CT が 200 mA で、thick section CT が 150 mA である。

HRCT で描出した画像を胸部気管から肺門部の区域支まで、気管支内腔を占める隆起又は閉塞、気管支の急な狭小化、周囲の気管支と比較し限局した壁肥厚や壁不整等を異常と判定した。

気管支鏡は Olympus 社製 BF 240、1T200、3C10 を用いた。蛍光気管支鏡は Olympus 社製 BF 40 を用い、Xillix 社製の Light induced fluorescence endoscopy (LIFE) Lung imaging system を用いて観察した。

白色光下の通常の気管支鏡検査は、通常の亜区域支までの可視域の全観察に加え、HRCT で有所見の部位を慎重に観察した。加えて 1999 年 4 月以降の 14 症例では、全区域支ないしは亜区域支までを蛍光気管支鏡で確認した。気管支粘膜の発赤や不整、肥厚、結節病変など内視鏡的早期肺癌の診断基準⁴ に準ずるような異常を認めた部位や自家蛍光低下部位を生検し、病理組織検査を行った。内視鏡的に異常を認めない部位はあえて生検は施行

Table 1. Patient characteristics

No. of patients	19
Gender	
male	18
female	1
Age	
range	53-80
mean	67.0
Smoking history*	
range	0-2320
mean	1200
Sputum appearance	
level E †	7
level D ‡	7
hemoptysis	5

*Cigarettes per day times number of years of smoking.

†Cytological diagnosis indicating cells of malignant tumors.

‡Cytological diagnosis indicating severe dysplasia or cells suspicious for malignant tumors.

Table 2. Correlation between high resolution CT and bronchoscopic findings

CT findings	Normal	BS* findings		reddening
		Nodule	Wall-thickening	
Normal n = 4			1 (1)	3
Obstruction n = 3		3 (3)		
Wall-thickening n = 13	7		5 (4)	1
Wall-irregularity n = 2	2			
Stenosis n = 1	1			

*BS indicates Bronchoscope.

() indicates malignant lesions.

せず非悪性病変として扱った。

判定は HRCT 画像を放射線科医 2 名で読影後、呼吸器外科医による気管支鏡検査及び必要に応じて生検を施行し、病理組織診断は病理医 2 名以上で行った。

対象とした症例の背景・特徴を Table 1 に示した。内訳は、男性 18 例、女性 1 例で、年齢は、53 ~ 80 歳 (中央値 67 歳)、3 例を除き喫煙者で、喫煙指数は 0 ~ 2320 (中央値 1200) であった。喀痰所見では、検診 E 判定が 7 例、D 判定が 7 例、血痰は 5 例であったが血痰症例のうち 2 例は喀痰細胞診で class IV と判定された。

結 果

HRCT では 19 例中 13 例の肺門部気管支壁に 19 部位の異常を指摘した。このうち病理学的に悪性を証明したのは 7 部位、非悪性病変としたのは 12 部位であった。CT 上での異常所見と気管支鏡所見の対比を Table 2 にまと

Table 3. Correlation between endobronchial lesions confirmed by bronchoscope and CT findings

CT findings	BS* findings			Total
	Malignant	Non-malignant	Negative	
CT positive	7	2	10	19
CT negative	1	3		4
Total	8	5	10	23

*BS indicates Bronchoscope.

めた。このうち悪性 7 病変の気管支鏡所見と CT 所見の対応をみると、結節 3 病変は閉塞として、壁肥厚 4 病変は壁の不整・肥厚としてそれぞれ対応して描出された。

CT で異常所見ありと読影した非悪性 12 部位の気管支鏡所見は壁肥厚 1 部位、発赤 1 部位、異常なし 10 部位であった。気管支鏡で所見を認めた 2 部位は生検により非悪性を確認したが、残りは内視鏡所見から非悪性とし生検は行っていない。これらの気管支鏡所見と対応する

Table 4. Detection of malignant lesions by HRCT

	Malignant	Non malignant
CT positive	7	6
CT negative	1	5

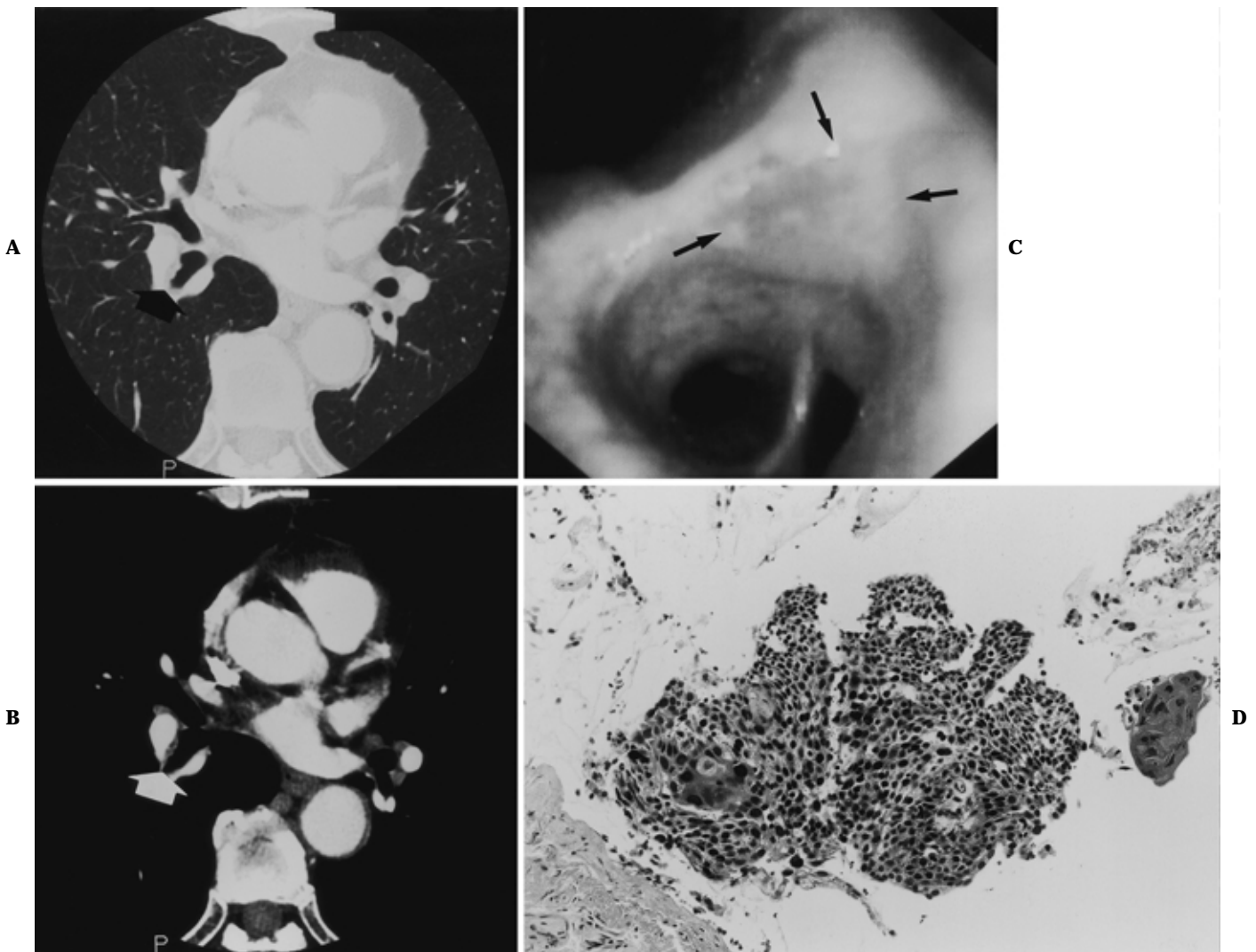


Figure 1. A.(Lung window) B.(Mediastinal window) High resolution CT shows bronchial wall thickening and irregularity in right B⁶. C. Bronchoscopic findings showing the bronchial mucosa thickening and redness at the orifice of right B⁶. D. Histological findings of the right B⁶ biopsy specimen, showing squamous cell carcinoma within the epithelium layer (H.E. × 500)

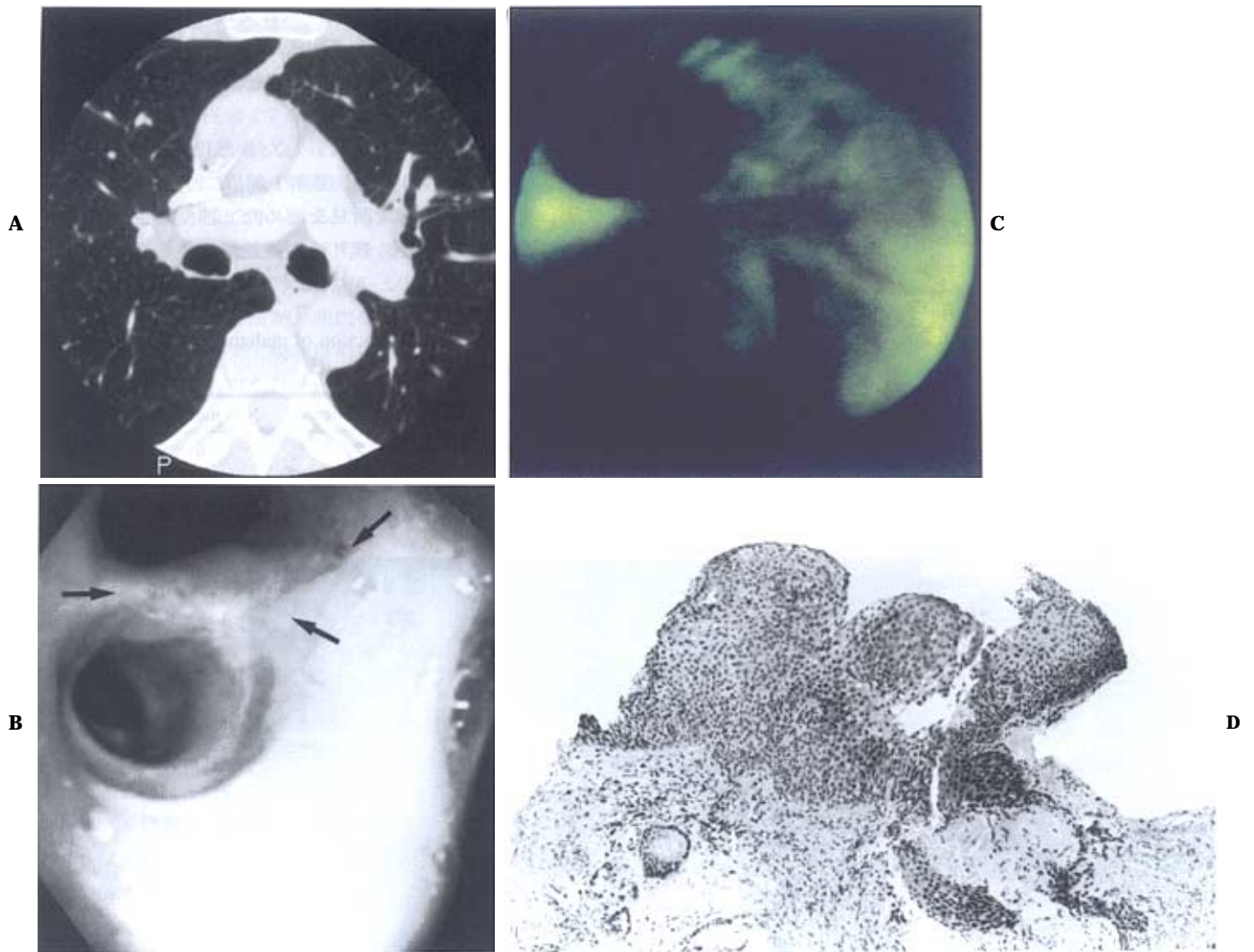


Figure 2. **A.** HRCT shows no lesion or bronchial wall abnormality (Lung window) **B.** Bronchoscopic findings showing the bronchial mucosa thickening and redness of the spur between left $B1+2_{a+b}$ and $B1+2_c$. **C.** A definite brownish-red site with clear margins was identified at the bifurcation of left $B1+2_{a+b}$ and $B1+2_c$. **D.** Histological findings showing squamous cell carcinoma within the epithelium layer and bronchial gland (H.E. $\times 250$)

と偽陽性となった部位のCT所見は気管支壁の肥厚9部位、不整2部位、狭窄1部位であった。CT上の壁肥厚7部位、壁不整・狭窄の3部位が気管支鏡所見で異常を指摘できなかった。

CT上で異常なしとしたが、気管支鏡により所見を認めたのは4部位であった。これには気管支鏡で、左 $B1+2_{a+b}$ と $B1+2_c$ の分岐部の肥厚として捉えられた上皮内癌1病変が含まれる。ほか3部位の気管支鏡所見は、ごく軽度の発赤であり、全く悪性を疑わせるものではなく生検は行っていない。

CTでの所見の有無と気管支鏡の所見の有無、有病変であったときの悪性、非悪性の関係をTable 3に示した。CTによる真陰性の頻度を数として表すことができないため、sensitivity, specificityを示すことができないが、

気管支鏡で明らかな13病変中9病変(70%)がCTで描出可能で、悪性8病変では7病変(87.5%)が描出されたことになる。症例として悪性病変の存在がCTでスクリーニングできたか、としてみると(Table 4), sensitivityは87.5%, specificityは45%, accuracyは63%となった。

この検討での肺門部肺癌8例は全て扁平上皮癌、臨床病期は全てIAと判定された。8例全てが喫煙指数600以上の重喫煙者であった。手術を施行した4例の病理病期は、IAが3例、IIAが1例、他4例には光線力学的治療3例と鉗子除去1例による治療を施行した。非悪性とした11例は、検査後7ヶ月から1年10ヶ月経過しているが喀痰細胞診、胸部レントゲン写真ともに異常はなく肺癌の発症は認められていない。

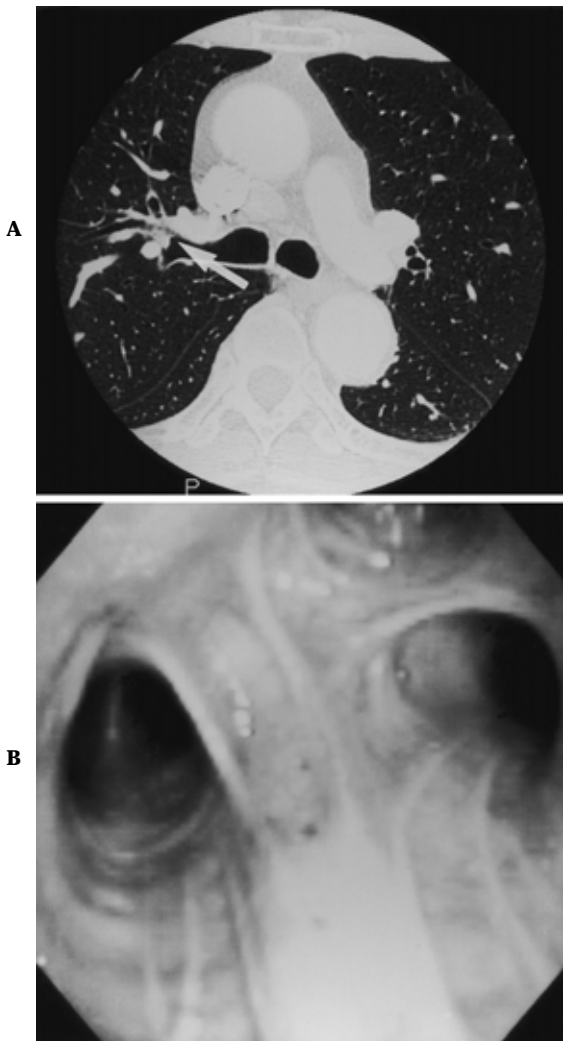


Figure 3. **A.** HRCT shows the bronchial wall thickening of right B³ (Lung window). **B.** Bronchoscopic findings showing normal bronchial mucosa in the right upper lobe bronchus.

症 例

症例 1 (CT 所見真陽性例): 73 歳男性, 喀痰検診 E 判定. HRCT で右 B⁶ 入口部の気管支壁の肥厚を捉えた (Figure 1A, B). 気管支鏡検査では, 右 B⁶ 入口部に表面が顆粒状の赤色隆起した病変を認めた (Figure 1C). 同部位を生検し病理組織標本で扁平上皮癌と診断した (Figure 1D).

症例 2 (CT 所見偽陰性例): 73 歳男性, 喀痰検診 D 判定. HRCT では有意な異常所見は捉えられなかったが (Figure 2A), 気管支鏡検査で左 B^{1+2a+b} と B^{1+2c} の分岐部の開大, 発赤, 腫脹を認め (Figure 2B), 蛍光気管支鏡で同部位の自家蛍光低下を認めた (Figure 2C). TBLB を行い, 病理組織標本で左 B^{1+2a+b} と B^{1+2c} の分岐部の早期扁平上皮癌と診断した (Figure 2D).

症例 3 (CT 所見偽陽性例): 64 歳男性, 血痰を主訴に来院. HRCT では右 B³ の隆起性病変を疑ったが (Figure 3A), 気管支鏡検査では気管支壁の隆起や狭窄等は認めなかった (Figure 3B).

考 察

肺門部早期肺癌は 1: 亜区域支よりも中枢に腫瘍が存在し, 気管支壁内に浸潤範囲が留まっていること, 2: リンパ節転移や遠隔転移がないこと, 3: 組織型は扁平上皮癌であること, とされている^{4,5}

CT 技術の進歩により, 末梢肺小型病変の描出は向上し, 検診による肺野型早期腺癌のスクリーニングへと応用されてきた^{6,7} しかし胸部レントゲン写真無所見の肺門部扁平上皮癌に関しては気管支鏡下での直接観察や全区域支擦過細胞診や葉気管支別細胞診等が確定診断のみならず, スクリーニングにおいても最も重要な役割を果たしており, CT によるスクリーニングの局在診断の役割はほとんどなかった^{1-3,5} 今回の我々の研究では, 肺門部を中心に撮影した HRCT が, レントゲン無所見の肺癌の局在診断の有効な一手段となるかどうかを気管支鏡の所見と比較し検討を行った.

我々の症例では悪性病変は 8 箇所中 7 箇所が HRCT で気管支壁肥厚・不整像や気管支内腔の閉塞像として捉えることができた. 悪性病変に関する診断率は 87.5% (7/8) であった. 左 B^{1+2a+b} と B^{1+2c} の分岐部にある上皮内癌の 1 病変は HRCT で検出できなかった.

喀痰細胞診で肺癌と診断された症例に対する CT による局在の診断率は, 佐藤ら⁸ が報告しており, 喀痰検診施行例 139062 人中 265 人が肺癌と診断され, このうち 28 人, 10.6% が 10 mm slice の CT で局在診断されている. Colice ら⁹ は気管支鏡で異常を認めた症例の 10 mm slice の CT を retrospective に見直し, sensitivity は 63~85%, specificity は 61~77% と報告している. また 8 mm slice の CT を用いた Mayr ら¹⁰ は, sensitivity は 93~96%, specificity は 97% と報告しているが, これらの検討では臨床学または胸部レントゲン上肺癌が疑われる症例を対象としているため, 腫瘍径の大きなものに伴う中枢気道病変も含まれており, sensitivity や specificity が高くなっていると考えられる. 1.5~5 mm の HRCT を用いた prospective study での診断率は 88~92% という報告^{11,12} があり, 今回の悪性病変に関する我々の診断率 87.5% は遜色なかった. CT で病変を捉えられたが気管支鏡では所見が認められなかった診断率の不一致率を Webb ら¹³ 30% (12/40), McGuinness ら¹² は 20.7% (12/57) と報告している. 今回の我々の検討症例では, HRCT で異常を認めたが気管支鏡では異常を認めなかったものは 10 部位, 52.6% (10/19) と HRCT によるオーバーリーディングの傾向が認められた.

気管支鏡有所見 13 部位中, HRCT で所見の得られなかったのは今回の検討では 4 部位, 31% (4/13) であった. Naidich ら¹¹ は気管支鏡で所見を認めた 98 の異常部位のうち 10 部位, 10% (10/98) が CT で診断されていなかったと報告している. 我々の症例では 4 例中 1 病変は左の主気管支に, 2 病変は左の葉気管支に認められており, 左気管支の分岐角度が CT の撮影方向と平行になるため, 描出されにくかったと考える.

気管支鏡で認めた悪性病変の結節型病変は気管支の HRCT で閉塞や狭小化として容易にとらえられた. しかし壁肥厚に関しては, 悪性病変では気管支鏡と HRCT での所見は一致していたが, 非悪性病変での気管支鏡所見は発赤のみや異常のない部位があり CT によるオーバーリーディングの一因となっていた. 不一致がおこる理由としては 1: 気管支鏡ではレンズの方向の正面にある病変に対しては観察が可能であるが, レンズの軸と平行になる病変に対してはとらえにくい. 2: CT の場合は, 水平断でとらえられる部位の病変は描出が容易である. 3: CT の場合は矢状断, 冠状断の画像には再構成が必要で, 撮影方向の限界がある. 4: 気管支鏡では分泌物を除去しながら観察できるが, CT では, 分泌物が除去できず, その影響をうける.¹⁴ 5: CT では末梢肺の炎症や, 気管支周囲の臓器の影響をうけた気管支粘膜病変以外の情報も読影される. 6: CT の画像作成の際の CT 値, 撮影条件, 機械の解像度の問題等が挙げられる.¹⁰⁻¹² HRCT で狭小化や隆起と考えられたが, 気管支鏡では病変が確認されなかった部位は分泌物や気管支の屈曲, 偏位などが考えられる. 今回の検討では CT 有所見部位中, 気管支鏡で異常が認められなかった頻度が 52.6% と高いが, 今回の結果を踏まえて, 肺野全体像の評価, 気管支粘膜壁の肥厚の程度, 肺野条件と縦隔条件の描出のされ方の違いを考慮に入れることで, 病変部が偽性病変かの判断の精度を上げる推定が可能であると思われる.

Laroche ら¹⁵ は, HRCT は気管支鏡と比較して, 患者にとって侵襲の少ない検査の 1 つであり, 気管支鏡の前に施行する利点としては, 気管支の走行, 分枝のイメージがつけられること, 病変部位の把握が容易であることを述べている. また, HRCT 検査を先行し施行することで, 気管支鏡の接触による気管支粘膜の浮腫や障害の影響を回避でき, 気管支粘膜の障害による CT での偽所見を減少させることができると考える.

肺門部病変の局在診断では, 蛍光気管支鏡も有用な検査法の 1 つとして認識されている.¹⁶ 喀痰細胞診 D 判定以上であるが, 胸部単純レントゲン写真では評価できない肺門部の病変が疑われる症例では, まず侵襲の少ない HRCT で病変の局在または疑わしい箇所の描出を試み, 肺や気管支に隣接する他臓器の影響や所見を考慮に入れた上で気管支鏡や蛍光気管支鏡を用い, 気管支内からの

観察を行うことが, 多発を含めた局在診断に有用と考える.

まとめ

HRCT で肺門部病変の局在診断は可能で, 侵襲の少ない検査でもあり有用な補助診断法の 1 つとしてあげられる.

なお, 本論文の要旨の一部は第 23 回日本気管支学会総会 (2000 年 6 月, 横浜), 第 42 回日本肺癌学会総会 (2001 年 11 月, 大阪) において発表した.

REFERENCES

1. Akaogi E, Ogawa I, Mitsui K, et al. Endoscopic criteria of early squamous cell carcinoma of the bronchus. *Cancer*. 1994;74:3113-3117.
2. 斉藤泰紀, 赤荻栄一, 永元則義, 他. 胸部レ線写真無所見肺癌例の気管支鏡検査. *気管支学*. 1984;6:151-161.
3. 斉藤泰紀, 高橋里美, 薄田勝男, 他. 肺癌集検による早期癌スクリーニング. *日本臨床*. 1996;54:216-220.
4. 日本肺癌学会, 編集. 気管支鏡所見分類. 臨床・病理 肺癌取扱い規約. 第 5 版. 東京: 金原出版; 1999;67-76.
5. 中山治彦, 坪井正博, 金子昌弘, 他. 早期肺癌. *日本臨床*. 1996;54:1359-1365.
6. Sone S, Takashima S, Li F, et al. Mass screening for lung cancer with mobile spiral computed tomography scanner. *Lancet*. 1998;351:1242-1245.
7. Madeline FV, Douglas BF. Small peripheral glandular lesions detected by screening CT for lung cancer. *Lung Cancer*. 2000;38:579-589.
8. Sato M, Saito Y, Usuda K, et al. Occult lung cancer beyond bronchoscopic visibility in sputum cytology. *Lung Cancer*. 1998;20:17-24.
9. Colice GL, Chappel GJ, Frenchman SM, et al. Comparison of computerized tomography with fiberoptic bronchoscopy in identifying endobronchial abnormalities in patients with known or suspected lung cancer. *Am Rev Respir Dis*. 1985;131:397-400.
10. Mayr B, Heywang SH, Ingrisich H, et al. Comparison of CT with MR imaging of endobronchial tumors. *J Comput Assist Tomogr*. 1987;11:43-48.
11. Naidich DP, Lee JJ, Garay SM, et al. Comparison of CT and fiberoptic bronchoscopy in the evaluation of bronchial disease. *AJR Am J Roentgenol*. 1987;148:1-7.
12. McGuinness G, Beacher JR, Harkin TJ, et al. Hemoptysis: prospective high-resolution CT/bronchoscopic correlation. *Chest*. 1994;105:1155-1162.
13. Webb WR, Gamsu G, Speckman JM, et al. Computed tomography of the pulmonary hilum in patients with bronchogenic carcinoma. *J Comput Assist Tomogr*. 1983;7:219-225.
14. Saida Y, Kujiraoka Y, Akaogi E, et al. Early squamous cell carcinoma of the lung: CT and pathologic correlation. *Radiology*. 1996;201:61-65.
15. Laroche C, Fairbairn I, Moss H, et al. Role of computed tomographic scanning of the thorax prior to bronchoscopy in the investigation of suspected lung cancer. *Thorax*. 2000;55:359-363.
16. Lam S, MacAulay C, Hung J, et al. Detection of dysplasia and carcinoma in situ with lung imaging fluorescence endoscope device. *J Thorac Cardiovasc Surg*. 1993;105:1035-1040.