末梢性孤立性肺乳頭腫の1例

裵　英洙[1]・石川智啓[1]・斉藤　裕[1]

要旨 —— 背景． 肺乳頭腫は肺の良性腫瘍で多発性と孤立性に分類される．末梢発生の孤立性乳頭腫は稀な症例と考えられる．**症例．** 症例は検診胸部X線写真で左下肺野の結節影を指摘された70歳女性．胸部CT検査で左S^{10}に約3 cmの円形結節影を認めた．術前の血清胎児性癌抗原（carcinoembryonic antigen，以下CEAと略）値は8.3 ng/mlと軽度上昇していた．気管支鏡検査では可視範囲に異常所見はなく，左$B^{10}a$の擦過細胞診・気管支洗浄液細胞診からは悪性細胞は検出されなかった．胸腔鏡補助下左肺部分切除術を施行した．腫瘍は2.7×2.2×1.4 cm大で乳白色，弾性軟で，組織学的には気管支内腔への乳頭状増殖を認めるmixed squamous and glandular typeの肺乳頭腫であった．術後血清CEA値は2.5 ng/mlと低下した．**結論．** 術前血清CEA高値で術後に低下した末梢発生の孤立性肺乳頭腫例と考えられる．（肺癌．2002;42:615-618）

索引用語 —— 孤立性，末梢性，乳頭腫，胎児性癌抗原（CEA）

A Case of Peripheral Solitary Pulmonary Papilloma

Eishu Hai[1]; Hiroshi Saito[1]; Toshihiro Ishikawa[1]

ABSTRACT —— Background. A pulmonary papilloma is considered as a benign tumor, especially, a peripheral and solitary one is extremely rare. ***Case.*** A 70-year-old woman was admitted because chest X-ray film showed an abnormal shadow in the left lower lung field. Chest CT scan and bronchofiberscopic findings did not yield a definite diagnosis. Partial left lower lobectomy was carried out, and pathological diagnosis of the resected specimen was pulmonary papilloma, mixed squamous and glandular type. No malignant cells were detected in spite of further examinations. The patient had no other tumor in her lungs and no new lesions were detected one year after the operation. ***Conclusion.*** Review of the literature showed peripheral solitary pulmonary papillomas to be extremely rare.（*JJLC.* 2002;42:615-618）

KEY WORDS — Solitary, Peripheral, Papilloma, Carcinoembryonic antigen（CEA）

はじめに

肺乳頭腫は肺の良性腫瘍であるが，肺悪性腫瘍との関係も示唆されている．なかでも孤立性乳頭腫の報告例は非常に少ない．今回我々は孤立性肺乳頭腫の手術例を経験したので若干の文献的考察を加え報告する．

症　例

症例：70歳，女性．

主訴：胸部異常陰影．

既往歴：67歳より糖尿病（インスリン療法中）．

家族歴：特記すべき事項なし．

喫煙歴：なし．

現病歴：毎年検診を受診していた．2000年度の検診で初めて胸部X線写真上，左下肺野に異常陰影を指摘された．精査と糖尿病の治療目的に当院内科に紹介受診，入院となった．入院後の胸部CT検査で腫瘍性病変を認め，開胸肺生検を含めた手術目的に当科へ転科した．咳嗽・喀痰・血痰は認めなかった．

入院時身体所見：貧血，黄疸なし．表在リンパ節は触知しない．胸部，腹部聴診・打診上は異常なし．

胸部X線写真（Figure 1）：正面像で左下肺野に心陰影

[1] 厚生連高岡病院胸部外科．
別刷請求先：裵　英洙，大阪市立大学医学研究科病理病態学．〒545-8585　大阪市阿倍野区旭町1-4-3．
[1]Department of Thoracic Surgery, Koseiren Takaoka Hospital, Japan.
Reprints: Eishu Hai, Department of Pathology, Osaka City University Graduate School of Medicine, 1-4-3 Asahi-machi, Abeno-ku, Osaka-shi, Osaka 545-8585, Japan.
Received February 4, 2002; accepted August 5, 2002.
© 2002 The Japan Lung Cancer Society

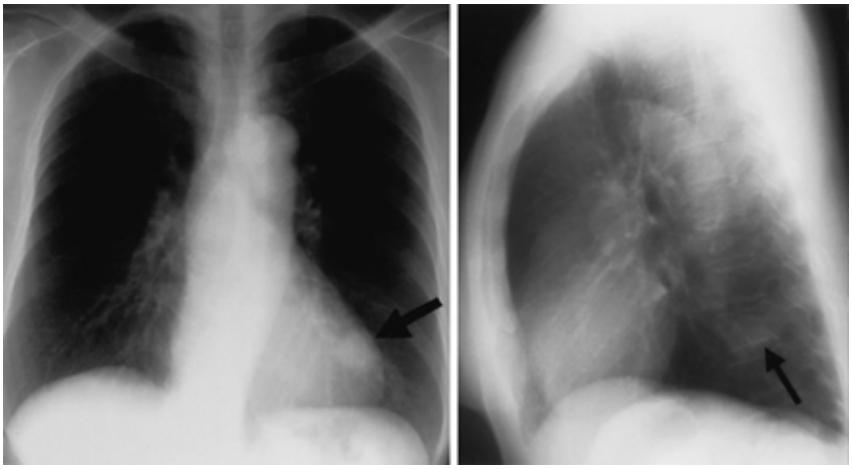

Figure 1. Chest X-ray film on admission. A well-defined round shadow was seen in the left lower lung field（arrow）.

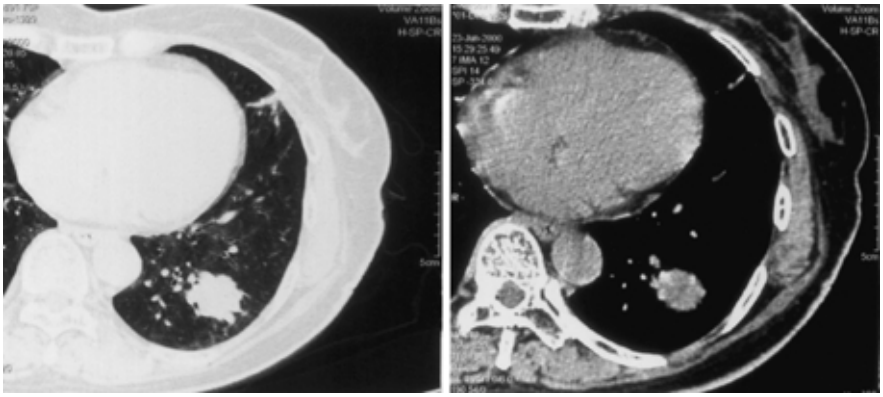

Figure 2. Chest computed tomography showed the mass, approximately 3.0 cm in diameter, in S^{10} of the left lung.

と重なるように直径が約 2 cm の境界明瞭な結節影を認めた．側面像では心臓のやや背側に位置していた．

胸部 CT 検査（Figure 2）：左 S^{10} に直径約 3 cm の，辺縁がやや不明瞭で石灰化がなく，内部に粘液貯留を疑う不均一な濃淡像を含む円形の結節影を認めた．腫瘍周囲の血管集束像を認めた．縦隔リンパ節腫脹は認めなかった．

血液検査等：赤沈, ALP と BUN の軽度の上昇, 空腹時血糖 299 mg/dl と著明な上昇を認めた．尿糖は陽性であった．HbA1c 13.3%，HbA1 16.4% であった．動脈血ガス分析や呼吸機能検査には異常所見はなかった．血清 CEA（carcinoembryonic antigen，以下 CEA と略）値は 8.3 ng/ml と上昇していた. 他の腫瘍マーカーの値は正常値であった．

喀痰細胞診：腫瘍細胞は検出されなかった．

喀痰培養：常在菌のみで結核菌は陰性であった．

気管支鏡検査：亜区域枝より中枢側の気管支には慢性炎症所見などの異常所見はなかった．更に末梢側の可視範囲には腫瘍を認めなかった. 左 $B^{10}a$ へ透視下で生検を

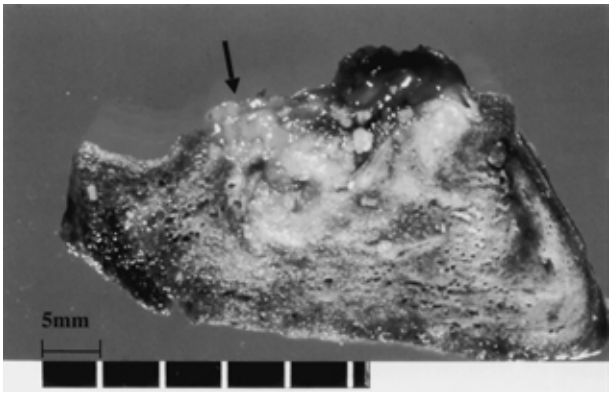

Figure 3. The resected mass measured 2.7×2.2×1.4 cm and was elastic and soft. A bronchus to peripheral to $B^{10}a$ contained much clear mucus before fixation（arrow）.

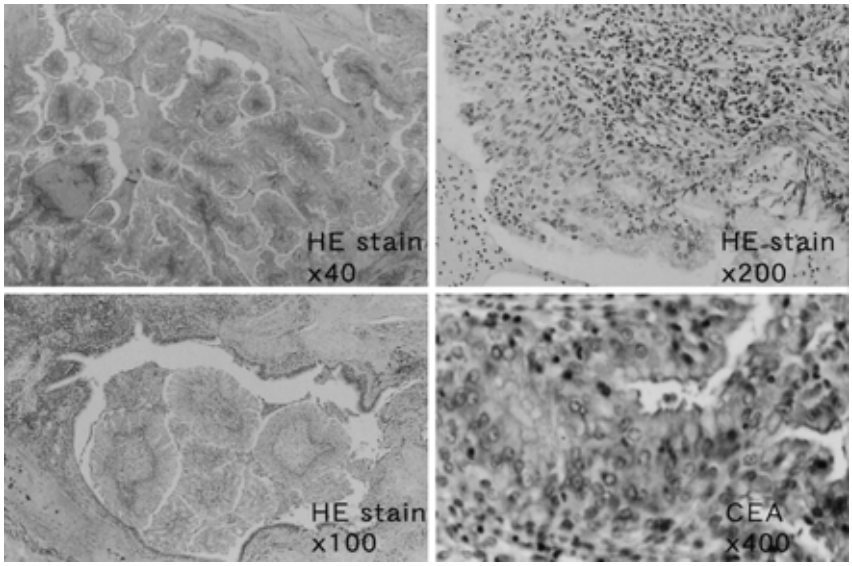

Figure 4. Microscopic findings of this tumor showed that the tumor is mainly composed of mixed squamous and glandular type cells. Tumor cells are positive for CEA.

行い，擦過細胞診，気管支洗浄液細胞診を追加施行したが，いずれも腫瘍細胞は検出されなかった．

この症例に対して胸腔鏡補助下左肺部分切除術を施行した．

手術所見：胸腔内には癒着はなく，腫瘍の胸膜陥入や胸膜面への露出，胸水は認めなかった．腫瘍を含む左肺 S^{10} 部分切除術を施行した．肺の他部位にも腫瘤等はなく，明らかな肺門，縦隔リンパ節腫大も見られなかった．術中迅速病理診断では乳頭腫であった．

切除標本所見（Figure 3）：2.7×2.2×1.4 cm 大の腫瘍を認めた．境界は比較的明瞭であり，乳白色，弾性軟，内部に粘液様物質を含んでいた．一部は乳頭状に発育しており，半透明な寒天様の組織が認められた．

病理組織学的検査（Figure 4）：腫瘍は気管支内腔に突出するように乳頭状に増殖していた．腫瘍茎部の確認は出来なかった．腫瘍細胞の肺胞内への進展もみられた．強拡大では扁平上皮化生，移行上皮，そして粘液を含む円柱上皮を認め，核異型は弱く，mixed squamous and glandular type の肺乳頭腫であった．粘液様物質は主に気管支分泌粘液であった．また CEA（carcinoembryonic antigen, cytokeratin），EMA（epithelial membrane antigen）免疫染色で陽性所見を認めた．摘出肺の残りの部分には悪性所見は認めなかった．

術後経過：術後経過は順調で現在外来で経過観察中であり，再発・肺癌等の合併は認めていない．術後血清 CEA 値は 2.5 ng/ml と術前より低下し正常範囲内であった．

考　察

肺乳頭腫は WHO 分類において肺の良性腫瘍のうち上皮性腫瘍に分類され，また組織型では squamous cell type と transitional type，mixed type の 3 種類に分けられる．[1] また臨床的には多発性，孤立性として分類され，前者は小児期に多い良性疾患で，HPV（human papilloma virus）と関係しているとされている．これに対して孤立性乳頭腫は稀な疾患であり報告例も少ない．[2]

孤立性肺乳頭腫の特徴は平均年齢が 50～60 歳で，男性に多く，中枢側に好発する．増本ら[3] と山岡ら[4] はこれまでの本邦での報告例を検討しているが，その総数は 37 例である．そのうちのほとんどが亜区域支より中枢の気管支発生であり，著者らが調べた範囲で末梢性発生はわずか 5 例のみである．[5-7]

中枢性発生の場合には咳嗽，喀痰，血痰などの症状や無気肺を呈するため比較的早く発見され治療が可能である．これに対して末梢性発生の場合は無症状のことが多く，そのほとんどが検診などの胸部 X 線写真での腫瘤影によって発見される．しかし末梢性乳頭腫の特徴的な画像所見は乏しいとされる．末梢発生の場合は今回のように気管支鏡検査でも検体採取が難しいことも多い．また腫瘍マーカーの血清 CEA 値が術前に高値であったが，これまで血清 CEA 高値の乳頭腫の報告は 1 例のみあり，術前値 14 ng/ml が術後 1 カ月目には 3.0 ng/ml と低下していた．[8] 2 例とも術後血清 CEA 値が低下し正常域に入っていることより，乳頭腫でも上昇する可能性があることが示唆され，今後の更なる症例の集積が望まれる．

Spencer ら[9] は 17 例の孤立性乳頭腫のうち 6 例に基

底部の悪性化を認め，乳頭腫は前癌病変であるとの認識を持っている．また乳頭腫そのもの自体の悪性化や肺癌の合併が報告されている.[3,4] よって術前も含め手術時に他肺野に他病変のないことを慎重に確認しなければならない．中枢性発生でかつ腫瘍自体が小さい場合は，YAG レーザーでの腫瘍焼灼術も報告されている[3] が，悪性病変との関係が示唆されるためまず完全切除が望まれるが，残存肺機能などを考慮して術式を選択すべきであろう．本症例においては腫瘍の完全切除がなされたと考え部分切除にとどめた．しかし今後再発の可能性もあることから厳重な経過を追う必要がある．また再発・悪性腫瘍の合併を考えるとき，画像検査はもとより，前述の如く術後血清 CEA 値の関わりも興味深く, その推移を追うことも重要と考えられる.

結　語

今回, 術前血清 CEA 高値で術後に低下した末梢発生の孤立性肺乳頭腫の 1 例を経験したので報告した.

稿を終えるにあたり病理組織学的精査に御協力いただいた当院病理科　増田信二先生に深謝いたします.

REFERENCES

1. Kreyberg L, Liebow AA, Uehlinger EA. *Histological Typing of Lung Tumours*. 2nd ed. International Histologic Classification of Tumours. No 1. Geneva: World Health Organization; 1981.
2. 渡辺洋宇，藤村重文，加藤治文．臨床呼吸器外科．第 1 版．東京：医学書院；1995:260-265.
3. 増本英男，古賀宏延，須山尚史，他．孤立性気管支乳頭腫の 1 切除例　症例報告と本邦報告例の集計．気管支学．1991;13:379-383.
4. 山岡憲男，内山貴尭，中村昭博，他．孤立性気管支乳頭腫の 1 切除例．気管支学．1997;19:405-408.
5. 大野信二，佐々　弘．気管支乳頭腫の 1 例．日胸．1960;19:408-412.
6. 阿部庄作，坂井栄一，大崎　饒，他．孤立性気管支乳頭腫の 1 例．日胸．1972;31:162-165.
7. 新美隆男，今泉宗久，神谷　勲，他．孤立性気管支扁平上皮乳頭腫の 1 切除例　その免疫組織化学的検討．日胸疾会誌．1987;25:681-685.
8. 金田正徳，坂井　隆，林　丘，他．術前 CEA の高値をみた孤立性気管支乳頭腫の 1 例. 胸部外科. 1990;43:419-422.
9. Spencer H, Dail DH, Arneaud J. Non-invasive bronchial epithelial papillary tumors. *Cancer*. 1980;45:1486-1497.