

## 膜性腎症を合併した肺腺扁平上皮癌の1例

野畑浩一<sup>1,3</sup>・辻 博<sup>1</sup>・笠井孝彦<sup>2</sup>・  
藤村政樹<sup>3</sup>・石浦嘉久<sup>3</sup>・中尾眞二<sup>3</sup>

**要旨** **背景**．肺癌に膜性腎症を合併する症例はしばしば経験されるが，その因果関係については明確にされていない．**症例**．69歳，男性．右背部痛を主訴として来院した．胸部 X線写真にて右上葉に異常陰影を指摘され，気管支鏡下生検にて低分化肺扁平上皮癌（T2N3M0 Stage IIIB）と診断された．また蛋白尿もみられ，入院時の1日尿蛋白量は2.6 gであった．cytokeratin 19 fragment（CYFRA21-1）は39.1 ng/ml と高値であった．carboplatin と docetaxel hydrate による化学療法を5クール施行し，腫瘍は縮小し，CYFRA21-1 も低下（7.1 ng/ml）するとともに，尿蛋白量も減少した（0.1 g/day）．退院後，肺癌は再び増大し，最終的には呼吸不全に陥り死亡した．剖検によって，原発巣の組織型は腺扁平上皮癌，腎病変は膜性腎症であることが示された．**結論**．自験例は尿蛋白の経過が CYFRA21-1 の変化と一致した膜性腎症合併肺腺扁平上皮癌症例であり，肺癌と膜性腎症との関係を考察する上で興味深い症例と考えられた．（肺癌．2003;43:137-141）

**索引用語** 肺癌，腺扁平上皮癌，膜性腎症，Cytokeratin 19 fragment

## A Case of Adenosquamous Carcinoma of the Lung Complicated With Membranous Nephropathy

Kouichi Nobata<sup>1,3</sup>; Hiroshi Tsuji<sup>1</sup>; Takahiko Kasa<sup>2</sup>;  
Masaki Fujimura<sup>3</sup>; Yoshihisa Ishiura<sup>3</sup>; Shinji Nakao<sup>3</sup>

**ABSTRACT** **Background.** Although there are some reports of lung cancer complicated by membranous nephropathy, the mechanism of their simultaneous occurrence is not well understood. **Case.** A 69-year-old man was admitted to our hospital complaining of right back pain. Chest X-ray examination revealed a massive shadow in the right upper lobe. The tumor mass was diagnosed as poorly differentiated squamous cell carcinoma of the lung ( T2N3M0 Stage IIIB ). Urinary protein excretion was 2.6 g/day. The serum level of cytokeratin 19 fragment( CYFRA21-1 )was 39.1 ng/ml. Combination chemotherapy with carboplatin and docetaxel hydrate was started. A partial response was finally obtained after five courses. Serum level of CYFRA21-1 and amount of urinary protein excretion were decreased to 7.1 ng/ml and 0.1 g/day. After discharge, the lung cancer progressed and he finally died of respiratory failure. Adenosquamous carcinoma of the lung and membranous nephropathy were proven by autopsy. **Conclusion.** This case appears to have exhibited parallel time courses of progression of adenosquamous carcinoma of the lung, membranous nephropathy and changes in serum CYFRA21-1 level. This is of interest in considering the mechanism of the complication of lung cancer by membranous nephropathy. ( *JJLC*. 2003;43:137-141 )

**KEY WORDS** Lung cancer, Adenosquamous carcinoma, Membranous nephropathy, Cytokeratin 19 fragment

黒部市民病院 <sup>1</sup>内科，<sup>2</sup>病理；<sup>3</sup>金沢大学大学院細胞移植学呼吸器内科．

別刷請求先：野畑浩一，黒部市民病院内科，〒938-8502 富山県黒部市三日市 1108-1 ．

The Department of <sup>1</sup>Internal Medicine, <sup>2</sup>Pathology, Kurobe City Hospital, Japan; <sup>3</sup>Respiratory Medicine, Cellular Transplantation Biology, Kanazawa University Graduate School of Medical Science,

Japan.

Reprints: Kouichi Nobata, The Department of Internal Medicine, Kurobe City Hospital, 1108-1 Mikkaichi, Kurobe, Toyama 938-8502, Japan.

Received November 25, 2002; accepted January 6, 2003.

© 2003 The Japan Lung Cancer Society

## はじめに

悪性腫瘍にネフローゼ症候群が合併することは、1966年のLeeら<sup>1</sup>の報告以来注目されている。悪性腫瘍の原発巣としては肺癌が最も多く、ネフローゼ症候群の腎組織型は膜性腎症が多い<sup>1-3</sup>。肺癌の経過中に膜性腎症が偶然合併した可能性は否定できないものの、両者の合併に何らかの関連があることを示唆した報告は多い。しかしながら、その機序は未だ明確ではない。

今回我々は、肺腺扁平上皮癌に膜性腎症を合併し、尿蛋白量の経過が腫瘍マーカーであるcytokeratin 19 fragment (CYFRA21-1)の変化と関連した症例を経験した。自験例が肺癌と膜性腎症との関係を考察する上で興味深い症例であると考えられたので報告する。

## 症 例

症例：69歳，男性，板金業。

主訴：右背部痛。

既往歴：49歳時アルコール性肝障害，64歳時胃潰瘍穿孔にて幽門側胃部分切除術，S状結腸癌にてS状結腸切断術。

家族歴：特記すべきことなし。

喫煙歴：1日40本，47年間

現病歴：2001年2月初旬より右背部痛が出現したため，2001年3月9日に当院を受診した。胸部X線写真にて右上肺野に径5cm大の腫瘤影を指摘されたため，2001年3月12日に当院入院となった。

入院時現症：身長153cm，体重55.0kg，体温36.5℃，脈拍82/分・整，血圧144/82mmHg。眼球結膜に貧血や黄疸は認めなかった。表在リンパ節は触知しなかった。心雑音は聴取されなかった。右胸部で呼吸音の軽度減弱を認めたが，副雑音は聴取されなかった。腹部は平坦かつ軟で，肝・腎・脾は触知しなかった。腹部に手術切痕，および両下肢に浮腫を認めた。神経学的所見には異常を認めなかった。

入院時検査所見：血液検査ではRBC  $242 \times 10^6 / \mu\text{l}$ ，Hb 9.8 g/dl，Ht 29.2%と大球性貧血を認めた。血清蛋白は5.9 g/dl（血清アルブミン3.2 g/dl）と低蛋白血症を認めた。血清総コレステロールは276 mg/dlと高値を示した。BUN 17.7 mg/dl，creatinine 0.8 mg/dlと腎機能は正常であった。検尿では尿蛋白は（3+）であった（2000年6月のデータでは血清蛋白7.3 g/dl，血清アルブミン4.5 g/dl，血清総コレステロール203 mg/dl，尿蛋白定量0.14 g/dl）。腫瘍マーカーではcytokeratin 19 fragment (CYFRA 21-1)が39.1 ng/mlと高値を示し，squamous cell carcinoma related antigen (SCC)，carcino embryonic antigen (CEA)，neuron specific enolase (NSE)は正常であった。

入院時胸部X線写真 (Figure 1A)：右上葉に径5cm大の凹凸不整な腫瘤陰影を認めた。

胸部CT写真 (Figure 1A)：右S<sup>1</sup>に径5cm×6cm大の腫瘤陰影を認め，同側の肺門部リンパ節，両側の縦隔リンパ節が腫大していた。

気管支鏡所見：表面不整な腫瘤が右B<sup>6</sup>をほぼ完全に閉塞していた。周囲の気管支粘膜は浮腫状で発赤があり，一部粘膜構造の破綻もみられた。腫瘤表面より鉗子生検を行い，低分化扁平上皮癌と診断された。

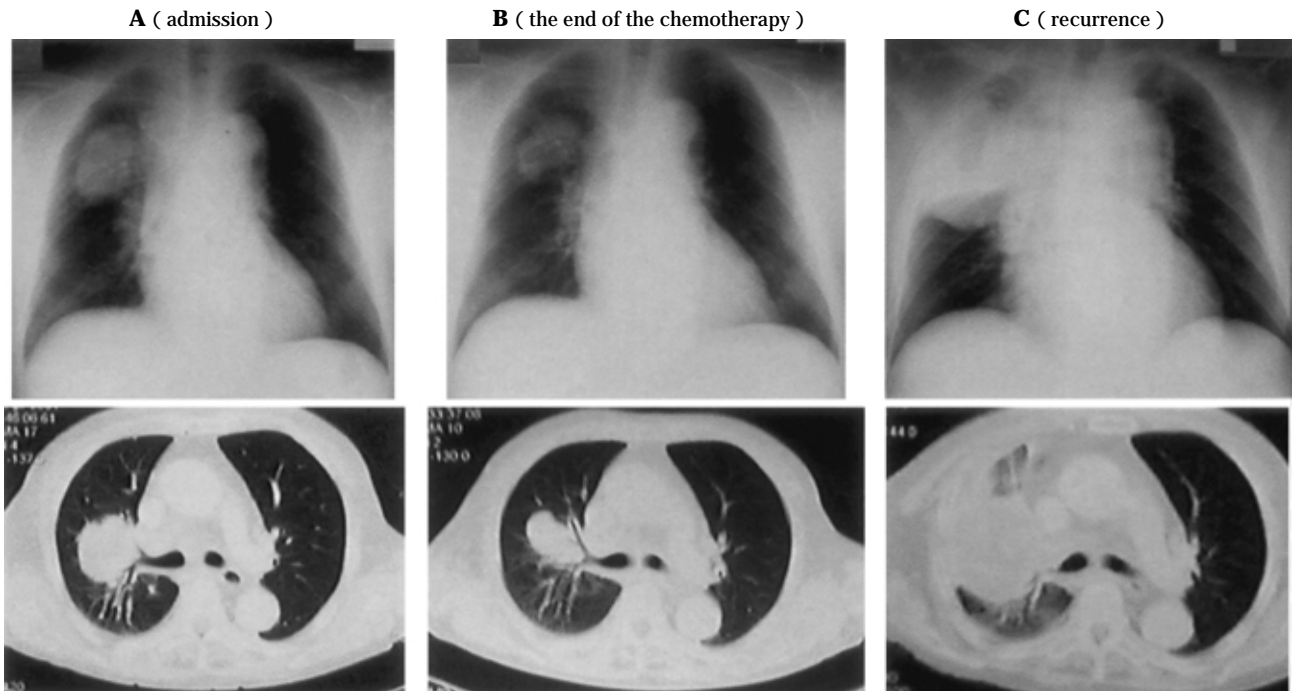
臨床経過 (Figure 2)：全身検索では遠隔転移を示す所見を認めず，臨床病期はstage IIIB (T2N3M0)と診断し，carboplatin 480 mg/body (AUC 5.5)+ docetaxel hydrate 90 mg/body (60 mg/m<sup>2</sup>)による化学療法を開始した。化学療法開始直前の1日尿蛋白量は2.6 gであり，両下肢に著明な浮腫を認めた。5クール終了した時点で肺腫瘍は3.5cm×2.5cm大にまで縮小し (Figure 1B)，その時点での1日尿蛋白量は0.1 g，CYFRA21-1は7.1 ng/mlであった。以後，外来にて経過観察としていたが，2001年12月より食欲不振，意識障害が出現し，12月21日に当院に再入院となった。胸部CT上，右上葉の腫瘤陰影は7.0cm×7.0cm大にまで増大し (Figure 1C)，左前頭葉に周囲に浮腫性の変化を伴う4.0cm×3.5cm大の転移を認めた。また，肝・虫垂にそれぞれ1.0cm×1.0cm大，1.5cm×1.5cm大の転移性病変を認めた。2002年2月1日の1日尿蛋白量は1.5 gであり，CYFRA21-1は65.5 ng/mlであった。その後，脳ヘルニアが急速に進行し，2002年2月8日，呼吸不全のため死亡した。

剖検肺病理組織学的所見：右上葉の小児頭大の灰白色の腫瘍は，好酸性の胞体を有する腫瘍細胞の増殖からなり，明瞭な角化を伴わない低分化型扁平上皮癌 (Figure 3A)と乳頭状の構造を示す腫瘍細胞の増殖像からなる管腔形成が一部にみられ，中分化型腺癌 (Figure 3B)と診断された。脳転移巣は扁平上皮癌の成分から成り，肝転移巣は腺癌の成分から成っていた。

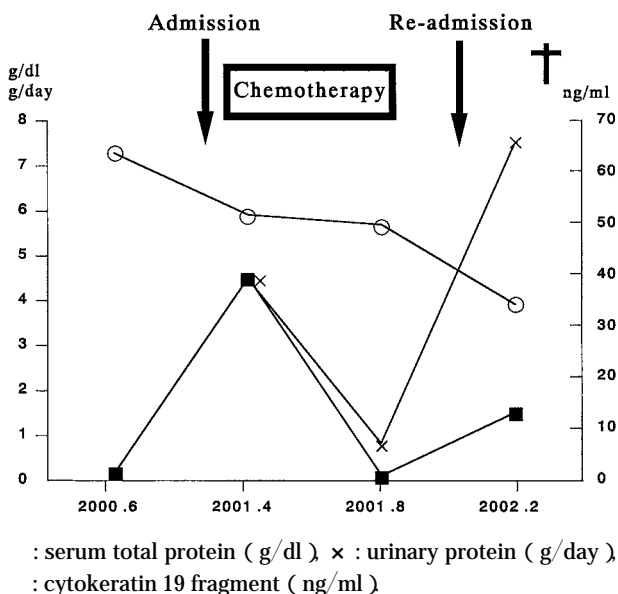
剖検腎病理組織学的所見：HE染色では糸球体糸球体系蹄の軽度の肥厚があり (Figure 4A)，蛍光抗体法でIgA (Figure 4B)，IgG (Figure 4C)が糸球体糸球体系蹄壁に沿って顆粒状に沈着していた。以上の所見から膜性腎症と診断した。

## 考 察

悪性腫瘍とネフローゼ症候群の合併について，Leeら<sup>1</sup>は101人のネフローゼ症候群患者の10.9%に悪性腫瘍の合併がみられたと報告している。Eaganら<sup>2</sup>は，原発巣として肺癌が上皮性悪性腫瘍の中で最も多いと報告している。肺癌の組織型では扁平上皮癌，小細胞癌，腺癌の報告が多く<sup>3</sup>，腺扁平上皮癌の報告は極めて稀である。ネフローゼ症候群の合併の有無とは無関係に一般に肺癌の



**Figure 1.** A. Chest radiograph at admission, showing a massive shadow in the upper right lobe and computed tomographic scan of the chest at admission, showing a mass shadow in the right S<sup>1</sup> with spiculation. B. Chest radiograph and computed tomographic scan of the chest at the end of the chemotherapy, showing a decrease in the size of the shadow. C. Chest radiograph and computed tomographic scan showing the recurrent massive shadow in the upper right lobe.

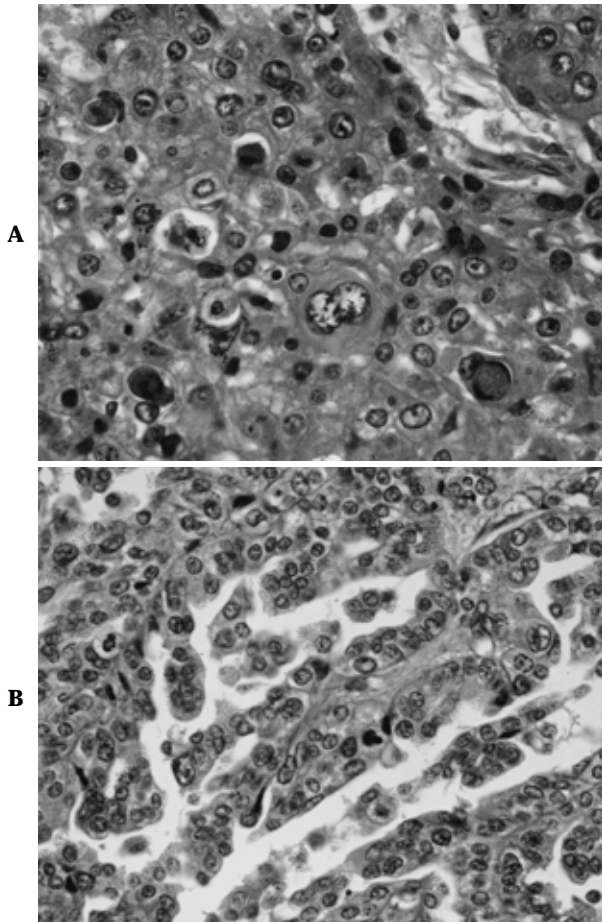


**Figure 2.** Clinical course.

組織型として、腺扁平上皮癌の占める割合は4%未満であると報告されている<sup>4</sup>。このように他の癌腫に比べ腺扁平上皮癌自体の頻度が少ないことが、ネフローゼ症候

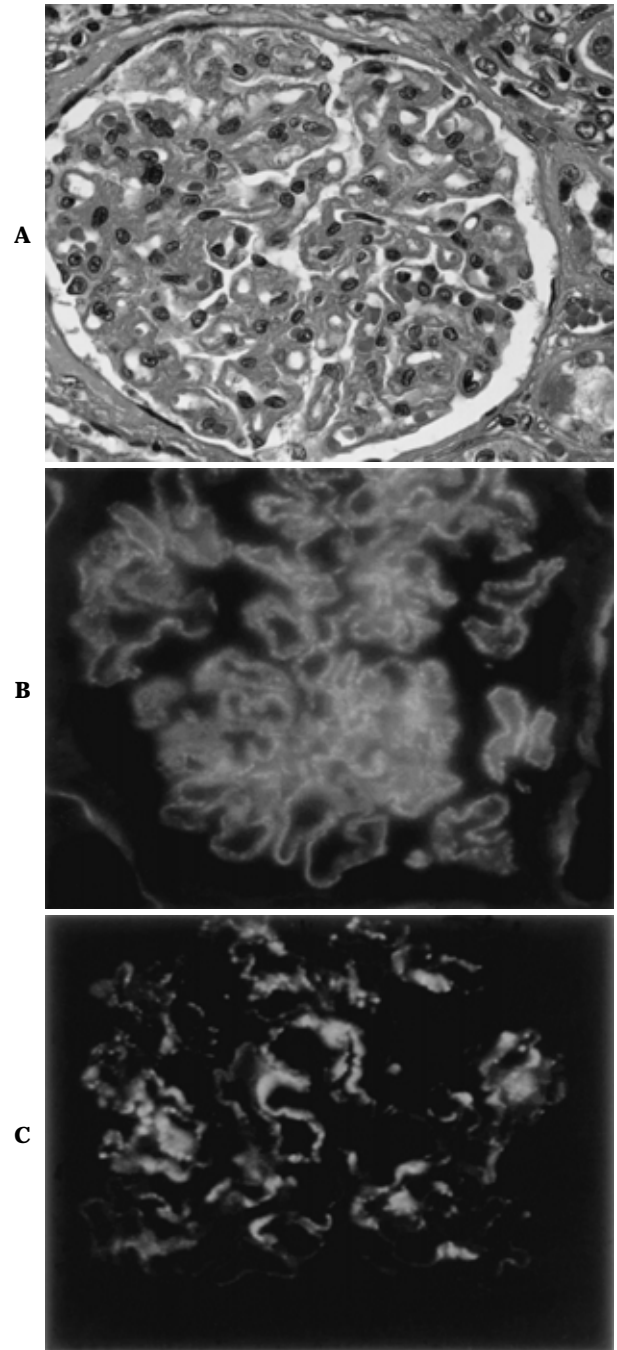
群合併腺扁平上皮癌が稀である理由と推察される。また悪性腫瘍に合併するネフローゼ症候群の腎組織像では膜性腎症の頻度が高く、<sup>3</sup> 上皮性悪性腫瘍に合併したネフローゼ症候群の68%が膜性腎症であったと報告されている。自験例は、入院時の気管支鏡検査では扁平上皮癌と診断されたが、剖検では腺扁平上皮癌と診断された症例である。気管支鏡下での生検では検体が不十分であり、当初から腺扁平上皮癌であった可能性も否定できないが、肺癌の組織型が治療経過中に変化することもよく経験されることであり、最終的に腺扁平上皮癌へと変化した可能性もある。いずれにせよ、自験例は肺扁平上皮癌と診断された時から蛋白尿を認め、化学療法によって尿蛋白量が減少し、剖検によって原発巣は腺扁平上皮癌、腎病変は膜性腎症であると確定診断された症例である。ただし、自験例では血清総蛋白量は5.9 g/dlと6.0 g/dl以下であったものの、1日尿蛋白量は今回検査した限りでは3.5 g以上の持続を認めなかったため、ネフローゼ症候群の診断基準を十分には満たしていない(276 mg/dlと250 mg/dl以上の高コレステロール血症と浮腫は認めたが、ネフローゼ症候群の必須条件ではない)。

自験例では化学療法の治療経過に伴い尿蛋白量が減少したことから、両者の偶発的合併は否定できないものの、



**Figure 3.** Microscopic findings of the primary lesion in the right upper lobe at autopsy, showing poorly differentiated adenosquamous carcinoma of the lung. **A.** The part of the squamous cell carcinoma ( hematoxylin and eosin stain,  $\times 200$  ) **B.** The part of the adenocarcinoma ( hema-toxylin and eosin stain,  $\times 200$  )

肺癌と膜性腎症との間に何らかの関連がある可能性が示唆される。立花ら<sup>5</sup>は、肺癌加療後にネフローゼ症候群が発症し、抗癌薬の再投与による腫瘍の縮小とともに蛋白尿の減少をみた症例を報告している。また、山懸ら<sup>6</sup>や Coltharp ら<sup>7</sup>はほぼ同時期に両疾患が発症した症例を報告している。Lewis ら<sup>8</sup>は、肺癌患者における肺の気管支上皮の surface coat に対する抗体が同一症例の腎糸球体に反応することを証明し、両者の合併機序を考察している。また Goldstein ら<sup>9</sup>も、腫瘍関連抗原が病変糸球体に証明されることや腫瘍の切除や縮小によりネフローゼ症候群が軽快し、腫瘍の再発に伴い増悪することから、腫瘍関連抗原とその抗体が免疫複合体を形成して糸球体に沈着することによって糸球体病変が発症する可能性を報告している。免疫複合体を形成する抗原としては、腫瘍特異抗原、胎児抗原、ウイルス抗原、細菌抗原、寄生虫



**Figure 4.** **A.** Microscopic findings of the kidney at autopsy, showing membranous nephropathy ( hematoxylin and eosin stain,  $\times 200$  ). **B.** Immunofluorescence staining for IgA antibody (  $\times 200$  ). **C.** Immunofluorescence staining for IgG antibody (  $\times 200$  )

抗原などが考えられているが<sup>10</sup> 詳細は不明である。ただし、腫瘍マーカーである CEA が糸球体に沈着した所見がみられることがあると報告され、CEA が原因抗原として発症に関与している可能性が推察されている<sup>11</sup> しか

しながら、一般にネフローゼ症候群の発症と肺癌との間に因果関係があるかどうかの証明は困難である。Staabら<sup>12</sup>は、消化器癌の血中のCEAを免疫複合体の抗原と考え、CEA-immune complexに関する報告をしているが、自験例では経過中CEAに大きな変化はなかったためCEA-immune complexに関する検討は行っていない。しかしながら、CYFRA21-1は2001年4月から2001年8月までの化学療法による腫瘍の縮小とともに減少し、それと並行して尿蛋白量も減少していた。また、化学療法終了時の血清総蛋白濃度は化学療法開始直前である2001年4月の値と比べて、大きな低下はなかった(Figure 2)。ただし再入院した2001年12月以降は全身の栄養状態が極度に不良であり、低蛋白血症が顕著であったため、その評価は困難である。現在までのところ文献検索上は、肺癌あるいは他の癌でCYFRA21-1が責任抗原と考えられる膜性腎症の報告はみられず、またそれに特有の臨床病理学的特徴も明らかではない。自験例では、その経過からCYFRA21-1が肺癌と膜性腎症の両者の病勢に関与している可能性が示唆されたため、剖検腎を用いて、CYFRA21-1も認識するPan・cytokeretinに対する免疫染色を試みたが、有意な所見は得られなかった。また、保存血清がないためにCYFRA21-1-immune complexに関しても検討できなかった。しかしながら、血清CEAが高値を示した膜性腎症合併肺癌患者において、必ずしも腎系球体におけるCEAの免疫特殊染色が陽性になるとは限らないことも報告されている。<sup>13</sup> 自験例は化学療法の抗腫瘍効果に伴い、肺癌が縮小する時期に一致して尿蛋白量が減少し、CYFRA21-1も経過に一致して減少していた。このことは、CYFRA21-1が膜性腎症の原因抗原または原因関連抗原として、その抗体とともに免疫複合体を形成し、膜性腎症を発生させた可能性を強く示唆する。

自験例を通じて、肺癌患者に膜性腎症を合併した場合、その病勢に一致して変動する腫瘍マーカーがあれば、それが膜性腎症の原因抗原または原因関連抗原である可能性を疑って血清学的、免疫組織学的な検討を積み重ねていくべきと考えられた。

## まとめ

膜性腎症を合併した肺腺扁平上皮癌の1例を経験した。肺癌の病勢と尿蛋白の変化に一致してCYFRA21-1が変動していたことから、CYFRA21-1が膜性腎症の原因抗原または原因関連抗原であった可能性が示唆された。

なお、本論文の要旨は、第49回日本呼吸器学会北陸地方会(2002年、金沢)に於いて発表した。

謝辞：本例に対し貴重な御助言をいただいた黒部市民病院院長、高桜英輔先生、同病理部長、原武讓二先生、同内科、竹田慎一先生、高枝知香子先生、金沢大学大学院細胞移植学呼吸器内科、笠原寿郎先生、原 丈介先生に深甚なる謝意を表します。

## REFERENCES

1. Lee JC, Yamauchi H, Hopper J Jr. The association of cancer and the nephrotic syndrome. *Ann Intern Med.* 1966; 64:41-51.
2. Eagan JW, Lewis EJ. Glomerulopathies of neoplasia. *Kidney Int.* 1977;11:297-306.
3. Wagrowska-Danilewicz M, Danilewicz M. Glomerulonephritis associated with malignant diseases of non-renal origin. A report of three cases and a review of the literature. *Pol J Pathol.* 1995;46:195-198.
4. Niho S, Yokose T, Kodama T et al. Clonal analysis of adenosquamous carcinoma of the lung. *Jpn J Cancer Res.* 1999;90:1244-1247.
5. 立花昭生, 鈴木和恵, 畠山 忍, 他. ネフローゼ症候群を合併し、Etoposideにより尿蛋白量の減少をみた肺扁平上皮癌の1例. 日胸疾患会誌. 1992;30:1350-1354.
6. 山懸俊之, 赤松啓一郎, 黒田真由, 他. 微小変化型ネフローゼ症候群を合併した肺扁平上皮癌の1例. 日呼吸会誌. 1998;36:1032-1037.
7. Coltharp WH, Lee SM, Miller RF, et al. Nephrotic syndrome complicating adenocarcinoma of the lung with resolution after resection. *Ann Thorac Surg.* 1991;51:308-309.
8. Lewis MG, Loughridge LW, Philips TM. Immunological studies in nephrotic syndrome associated with extrarenal malignant disease. *Lancet.* 1971;2:134-135.
9. Goldstein D, Kelly R, Ralston M. Chemotherapy influencing the course of nephrotic syndrome in colonic carcinoma. *Med Oncol Tumor Pharmacother.* 1987;4:101-105.
10. 小柳 光, 成清卓二. 悪性腫瘍と腎, 免疫性. 腎と透析. 1988;25:429-433.
11. Costanza ME, Pinn VE, Schwartz RS. Carcinoembryonic antigen-antibody complexes in a patient with colonic carcinoma and nephrotic syndrome. *N Engl J Med.* 1973;289: 520-522.
12. Staab HJ, Anderer FA, Stumpf E et al. Are circulating CEA immune complexes a prognostic marker in patients with carcinoma of the gastrointestinal tract? *Br J Cancer.* 1980;42:26-33.
13. Eagan JW. Glomerulopathies of neoplasia. *Kidney Int.* 1977;11:297-303.