喀痰細胞診陽性から発見された肺末梢発生小型扁平上皮癌の１例

原田敏之[1,2]・大泉聡史[1]・山崎浩一[1]・
小倉滋明[1,3]・秋田弘俊[4]・西村正治[1]

要旨 ── 背景. 喀痰細胞診陽性から発見された肺末梢発生の小型扁平上皮癌の 1 例を報告する．**症例.** 77 歳男性．肺癌検診の喀痰細胞診で陽性と判定され精査を施行するも異常を認めなかった．2 年後，胸部 X 線写真，胸部 CT にて右 S^3 に径 12 mm の小型腫瘤影を認めた．気管支鏡検査にて可視範囲に異常所見を認めず，全支擦過細胞診を施行するも悪性所見は認めなかった．右 S^3 の腫瘤は 6 次分岐以降の末梢に存在するものと判断し，CT ガイド下経皮生検を施行し，扁平上皮癌と診断され，60 Gy/8 回の定位放射線療法を施行した．治療後約 4 年経過したが，癌の再発は認めず，喀痰細胞診も陰性を持続している．**結論.** 肺末梢発生の小型扁平上皮癌が喀痰細胞診陽性の原因と考えられた．（肺癌．2003;43:315-318）

索引用語 ── 喀痰細胞診，潜在癌，肺扁平上皮癌，末梢

A Case of a Small Lesion of Squamous Cell Carcinoma of the Peripheral Lung Diagnosed by Positive Findings on Sputum Cytologic Examination

Toshiyuki Harada[1,2]; Satoshi Oizumi[1]; Koichi Yamazaki[1];
Shigeaki Ogura[1,3]; Hirotoshi Dosaka-Akita[4]; Masaharu Nishimura[1]

ABSTRACT ── Background. We report a case of a small lesion of squamous cell carcinoma of the peripheral lung diagnosed two years after sputum cytology indicated malignancy. ***Case.*** A 77-year-old man had positive findings on sputum cytology mass screening, but no abnormality was found on investigation. Chest radiography and computed tomography performed two years later revealed a 12 mm nodule in the S^3 segment of the right upper lobe. Bronchoscopy of the area that could be visualized and selective brushing cytology of each segmental bronchus were negative. The nodule was estimated to be located in the sixth bronchial branch or a more peripheral region, and percutaneous biopsy of the nodule aided by computed tomography was performed, resulted in a diagnosis of squamous cell carcinoma. He subsequently received stereotactic radiation therapy（60 Gy in 8 fractions）. During four years of follow up, sputum cytology has continued to be negative. ***Conclusion.*** Positive findings on sputum cytologic examination in the present case were due to a small lesion of squamous cell carcinoma of the peripheral lung.（*JJLC.* 2003;43:315-318）

KEY WORDS ── Sputum cytology, Occult cancer, Lung squamous cell carcinoma, Peripheral

[1] 北海道大学医学部第一内科；[2] 岩見沢市立総合病院内科；[3] 市立札幌病院呼吸器科；[4] 北海道大学大学院腫瘍内科学分野.

別刷請求先：原田敏之，岩見沢市立総合病院内科，〒068-8555 岩見沢 9 条西 7 丁目（e-mail: t-harada@hamanasu.com）.

[1]First Department of Medicine, Hokkaido University School of Medicine, Japan; [2]Department of Internal Medicine, Iwamizawa Municipal General Hospital, Japan; [3]Department of Respiratory Disease, Sapporo City General Hospital, Japan; [4]Department of Medical Oncology, Hokkaido University Graduate School of Medicine, Japan.

Reprints: Toshiyuki Harada, Department of Internal Medicine, Iwamizawa Municipal General Hospital, 9,West 7, Iwamizawa 068-8555, Japan（e-mail: t-harada@hamanasu.com）.

Received February 10, 2003; accepted April 14, 2003.

© 2003 The Japan Lung Cancer Society

はじめに

近年，肺癌は増加の一途を辿っているが，進行期例では治療成績が今なお芳しくないのが現状であり，早期発見・治療が望まれている．喀痰細胞診による肺癌検診の普及に伴い，早期肺癌の発見率が増加しているが，一方で喀痰細胞診要精検例の局在診断に苦慮する機会も多い．今回我々は，喀痰細胞診陽性から確定診断に2年を要した肺末梢小型扁平上皮癌の1例を経験したので，考察を加えて報告する．

症　例

症例：77歳，男性．

主訴：喀痰細胞診陽性の精査．

家族歴：父が胃癌，母が肝細胞癌にて死亡．

喫煙歴：25本/日，56年間．

現病歴：1996年9月，肺癌検診にて喀痰細胞診陽性と判定され，同年10月18日当科1回目の入院となった．入院時の喀痰細胞診（Figure 1A）にて，壊死背景にN/C比が比較的大きく，クロマチンの増量した異型細胞を少数認め，扁平上皮癌が疑われた（疑陽性）．胸部X線写真，胸部CT（Figure 2A），気管支鏡検査，耳鼻咽喉科的検査では異常を認めなかった．しかし，上部消化管内視鏡検査にて門歯から26〜29 cmの中部食道に扁平上皮癌が認められたためこれが原因と考えられ，同時に認められた横行結腸癌とともに，同年12月17日当院第一外科にて食道切除術および胃管形成術，横行結腸部分切除術が施行された．それぞれ食道癌（中分化型扁平上皮癌，pStage I），横行結腸癌（pStage IIIA）の病理診断であった．しかし，手術約1カ月後の1997年1月23日に施行した喀痰細胞診（Figure 1B）にても，増量したクロマチンと重厚感のある胞体を持ち，角化傾向を示す大小不同の異型細胞を多数認め，高分化型の扁平上皮癌が疑われ（陽性），1997年2月28日当科2回目の入院となった．胸部X線写真，胸部CT（Figure 2B），全支擦過細胞診を含む気管支鏡検査，耳鼻咽喉科的検査を再度施行するも異常を認めず経過観察とした．約1年半後，胸部CT上右S^3に小型腫瘤影を認めるようになり（Figure 2C），また喀痰細胞診（Figure 1C）にて陽性所見を認めたことから1998年9月11日当科3回目の入院となった．

入院時身体所見：眼瞼結膜貧血，右側背部および腹部正中に手術痕を認めた．表在リンパ節は触知せず，胸部聴診上異常を認めなかった．

入院時検査所見：血液検査では，赤血球数322万/μl，ヘモグロビン10.9 g/dl，ヘマトクリット32.0%と貧血を認め，肝機能では，γ-GTP 353 IU/*l*と上昇を認めた．腫瘍マーカーは，CEA，CA19-9，SCC，CYFRA，NSE，ProGRPのいずれも正常範囲であった．

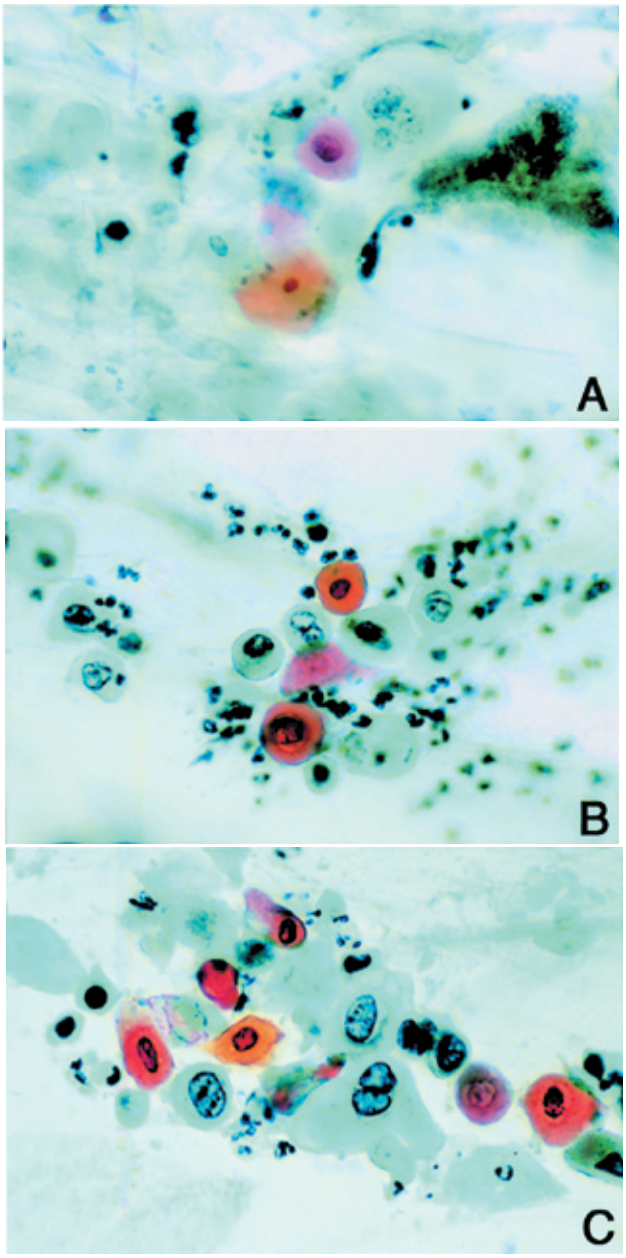

Figure 1. Sputum cytology showed a small number of atypical cells with a relatively high nuclear-cytoplasmic ratio and increased chromatin accompanied by necrosis, resulting in squamous cell carcinoma being suspected in September 1996 (**A**), and numerous atypical cells with cellular multiplicity, increased chromatin, cytoplasmic thickening, and keratinization, indicating well differentiated squamous cell carcinoma, in February 1997 (**B**), and in September 1998 (**C**) (Papanicolaou stain, ×400).

喀痰細胞診（Figure 1C）：大小不同で多彩な形を示し，増量したクロマチンと重厚感のある胞体を持ち，角化傾向を示す異型細胞を多数認め，高分化型の扁平上皮癌と

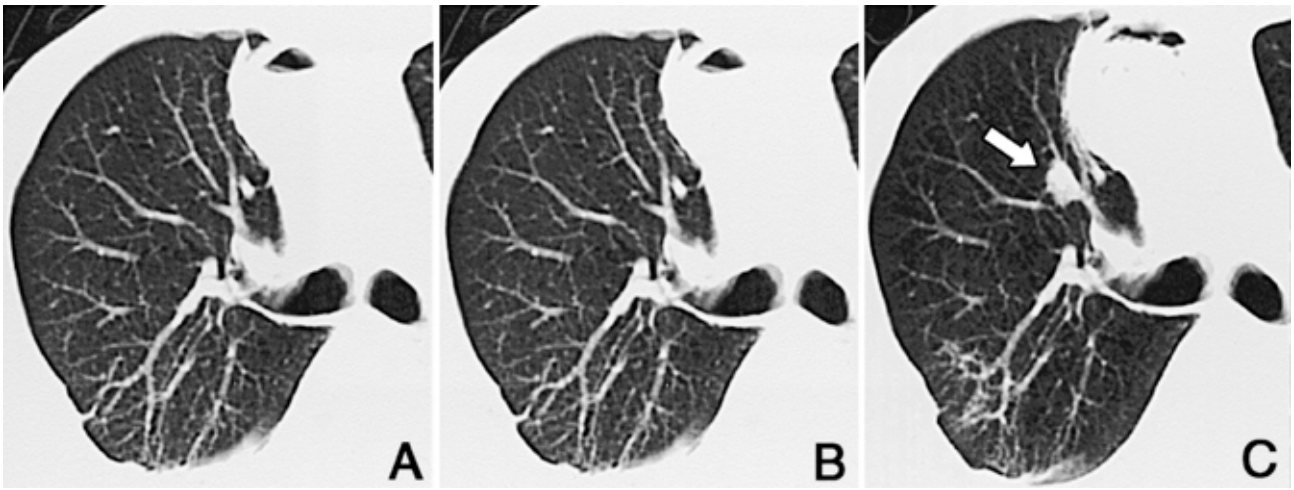

Figure 2. Computed tomographic scans were normal in October 1996（**A**）and in February 1997（**B**), but a round nodule was detected in the right S^3 segment（arrow）in September 1998（**C**）.

診断された.

胸部 CT 検査(Figure 2C)：右 S^3 に類円形，境界明瞭，辺縁一部不整な径 12 mm の小型腫瘤影を認めた．なお，1 回目（Figure 2A），2 回目（Figure 2B）の入院の際の胸部 CT では同部位に異常を指摘し得なかった.

気管支鏡検査：可視範囲に異常所見は認めず，再度全支擦過細胞診を施行するも悪性所見は得られなかった.

耳鼻咽喉科検査：異常を認めなかった.

入院後経過：右 S^3 の腫瘤影が喀痰細胞診陽性の責任病変である可能性が否定できなかったため，同病変に対し CT ガイド下経皮生検を施行した. その結果, 核の大小不同が目立つ異型細胞を認め, 扁平上皮癌と診断された. 患者の希望により，同部位に 60 Gy/8 回の定位放射線療法を施行した．治療後約 4 年経過したが，いずれの癌も再発は認めず，現在もなお健在である．喀痰細胞診はその後計 20 回にわたり陰性を持続している.

考　察

喀痰細胞診陽性，胸部 X 線写真および CT 検査にて無所見である潜在癌では，その局在診断が治療方針の決定の上でも重要である. 潜在癌に対する気管支鏡検査では，Sato ら[1] は， 200 病変中 45 病変(23%)は無所見であり，うち 22 病変（11%）は可視範囲外の病変で，さらに 12 病変（6%）は細径の気管支鏡でも確認不可能であったとし，薄田ら[2] は，128 病変中 29 病変（23%）は無所見であったとしている．これらの気管支鏡無所見や可視範囲外の病変では局在診断が困難であり，於保[3] らは左右気管支から別々に，その後さらに区域支別に洗浄細胞診を行い漸次ターゲットを狭めてゆく方法を推奨している．また Sato ら[4] は左右肺の全気管支を区域支ごとに選択的に擦過する気管支全支擦過法を提唱し，喀痰細胞診で陽性または疑陽性 196 例中 138 例（70.4%）で局在診断可能であり，初回検査での病変部位同定は，従来法と比較し 64.1% から 95.8% に向上し, 特に気管支鏡無所見例では 0% から 86.2% に向上したと報告した．ただし，上皮内癌の場合，炎症性の粘膜に被覆される場合や，severe dysplasia との鑑別が難しいことが, 確定診断を非常に困難にしている[5] とされている. また, 気管支擦過や気管支洗浄では，癌組織より自然に剥離した癌細胞をたまたま拾い上げ疑陽性となる危険性がある[6] ため，局在診断のためには同一部位より複数回の陽性所見を得ることが必要である.[7] 一方で, 気管支鏡検査をなるべく少なくする観点からも，細胞診検査の質的診断の向上が重要であると考えられる.

潜在癌の発生部位としては，Sato ら[1] によると 200 病変中，主/中間幹気管支　5 病変（2.5%），葉気管支 33 病変（16.5%），区気管支　17 病変（8.5%），区域気管支　60 病変(30.0%)，亜区域気管支　60 病変(30.0%)，亜々区域気管支　18 病変（9.0%），それ以降の気管支 6 病変（3.0%），不明　1 病変（0.5%）であり，区域気管支から亜区域気管支に多い.

本症例では，喀痰細胞診陽性の責任病巣は右 S^3 の小型腫瘤と考えられるが，気管支鏡の可視範囲に病変を指摘し得ず，胸部 CT から推測すると 6 次分岐以降の末梢発生の扁平上皮癌と推測される．しかも，初回喀痰細胞診陽性の時期の胸部 CT を振り返ってみても，同部位に異常所見を認めないことより，かなり末梢で極めて小型の時期から喀痰中に扁平上皮癌細胞が検出された稀な症例と考えられる．一般に末梢型肺癌の喀痰細胞診陽性率は低く，我々が検索した範囲では，これほど末梢発生の

小型扁平上皮癌が喀痰細胞診陽性の原因と考えられた報告は稀である.[8,9] 本症例では，腫瘍細胞が腫瘍から剝離しやすかったことが一因と考えられるが，詳細な機序は不明である.

本症例では，喀痰細胞診初回陽性から確定診断までに約 2 年を要した．喀痰細胞診初回陽性時の精査にて病変の同定が不可能であり，その後の経過観察中に肺癌と診断された症例での，喀痰細胞診初回陽性から確定診断までの期間は，平均 29.2 カ月で,[1] 長い例では 9 年という報告もあり,[10] 長期にわたる注意深い経過観察が必要と思われる.

一方で，菅間ら[11] は，集検喀痰細胞診で陽性とされた 74 例中精査にて癌が未確定だったものが 14 例あり，そのうち 10 例は精査後の経過観察にて非癌病変であったことを報告している．喀痰細胞診陽性で癌を確定し得ない例では，常に異型細胞の起源となり得る非癌病変，すなわち，扁平上皮化生，炎症，心疾患，放射線や抗癌剤の影響，組織修復に伴う変化，栄養障害などを念頭におくことが重要で，標本の再検討および詳細な病巣の検索を行うとともに，その後の慎重な経過観察を行うべきである.

以上より，喀痰細胞診による肺癌検診の普及に伴い，喀痰細胞診陽性，胸部 X 線写真無所見の潜在癌は今後も増加することが予想されるが，気管支鏡検査および全支擦過細胞診に加え，耳鼻咽喉科領域，歯科領域の精査にて病変の同定が不可能な際には，注意深い長期にわたる経過観察が必要であると考えられた.

REFERENCES

1. Sato M, Saito Y, Usuda K, et al. Occult lung cancer beyond bronchoscopic visibility in sputum-cytology positive patients. *Lung Cancer*. 1998;20:17-24.
2. 薄田勝男，斉藤泰紀，仲田　祐，他．胸部 X 線無所見肺癌例の気管支鏡所見．気管支学．1988;10:98.
3. 於保健吉, 雨宮隆太. 気管支ファイバースコープを使用する診断法．於保健吉，雨宮隆太，編集．気管支ファイバースコピーその手技と所見の解析・気管支ビデオスコピーとその解説．東京：医学書院；1994:204-205.
4. Sato M, Saito Y, Nagamoto N, et al. Diagnostic value of differential brushing of all branches of the bronchi in patients with sputum positive or suspected positive for lung cancer. *Acta Cytol*. 1993;37:879-883.
5. Tao LC, Chamberlain DW, Delarue NC, et al. Cytologic diagnosis radiographically occult squamous cell carcinoma of the lung. *Cancer*. 1982;50:1580-1586.
6. 良元章浩，辻　　博，高桜栄輔，他．Occult lung cancer の局在診断の経験．肺癌．1999;36:887-893.
7. 佐藤雅美，斉藤泰紀，今井　督，他．胸部 X 線無所見肺癌に対する気管支全支擦過法の検討．気管支学．1989;11:215-222.
8. Soda H, Oka M, Kohno S, et al. Radiologically occult lung cancer in the peripheral region. *Intern Med*. 1994;33:97-99.
9. 森谷浩史，橋本直人，清野　修，他．肺癌喀痰検診要精検例に対する局在診断法．日胸．1995;54:192-195.
10. Nasiell M, Sinner W, Tornvall G, et al. Clinically occult lung cancer with positive sputum cytology and primarily negative radiological findings. *Scand J Respir Dis*. 1977;58:134-144.
11. 菅間敬治，斉藤泰紀，今井　督，他．肺癌検診における喀痰細胞診陽性で癌未確定例の検討．日臨細胞誌．1989;28:356-361.