薄壁肺嚢胞壁に多発巣状に認められた扁平上皮癌の1手術例

櫻庭　幹[1]・村杉雅秀[1]・大貫恭正[1]

要旨 ―― 背景． 肺嚢胞壁に腫瘤状に癌が発生，あるいは嚢胞壁に接して発生した肺癌の報告は散見されるが，嚢胞壁に沿い多発巣状に進展した肺癌が認められた症例の報告は希である．今回，肺嚢胞壁に沿い多発巣状に進展した扁平上皮癌が認められた症例を経験した．**症例．** 49歳男性，4年前に気胸にて肺部分切除術を施行．この時の病理検査において悪性所見は認めなかった．1999年11月肺炎発症．治療後，肺嚢胞の拡大を認め，気管支鏡下洗浄細胞診にて肺癌と診断された．胸部CTでは明らかな腫瘍影は認められなかったが，右上葉切除，縦隔リンパ節郭清を施行．術後病理検査にて，肺嚢胞内腔は扁平上皮化生が認められ，その中に扁平上皮癌を認めた．術後3ヶ月目には多発性の壁肥厚を伴う嚢胞が認められ，再発と考えられた．**結語．** 再発形式から，画像診断上，癌発生に伴い嚢胞が形成された希な症例と考えられた．（肺癌．2003;43:345-349）

索引用語 ―― 肺嚢胞，原発性肺癌，扁平上皮癌，扁平上皮異型性

A Case of Squamous Cell Carcinoma of the Lung With Multiple Focal Lesions on a Thin Bullous Wall

Motoki Sakuraba[1]; Masahide Murasugi[1]; Takamasa Onuki[1]

ABSTRACT ―― Background. A mass forming carcinoma associated with a bullous wall or carcinoma attached to a bullous wall have been reported. However, multiple focal carcinoma on a bullos wall is rare. We report such a case. ***Case.*** A 49-year-old man underwent partial resection of the lung, 4 years previously, because of right pneumothorax. The resected specimen showed no malignancy. After receiving treatment for pneumonia, the bulla was found to be enlarged in 1999. Bronchoscopic cytology revealed squamous cell carcinoma. Chest CT showed no mass lesion. Right upper lobectomy and mediastinal lymph node dissection were performed. Not only squamous cell dysplasia but also multiple focal squamous cell carcinomas were demonstrated on the bullous wall. Three months after resection, chest CT showed a recurrence of multiple thin-walled cystic lesions. ***Conclusion.*** This was a rare case of thin-walled cavity formation with multiple focal squamous cell carcinomas verified pathologically.（*JJLC.* 2003;43:345-349）

KEY WORDS ―― Bulla, Primary lung cancer, Squamous cell carcinoma, Squamous cell dysplasia

はじめに

肺嚢胞と肺癌の合併例はしばしば報告されており，そのほとんどが腫瘤を形成する肺癌である．今回われわれは，肺嚢胞壁内に多発巣状に進展した扁平上皮癌の症例で，術後の再発形式から画像診断上，癌発生により嚢胞を形成したと考えられる希な症例を経験したので文献的考察を加えて報告する．

[1] 東京女子医科大学第1外科．
別刷請求先：櫻庭　幹，東京女子医科大学第1外科，〒162-8666 東京都新宿区河田町8-1（e-mail: sakuraba@chi.twmu.ac.jp）．
[1]Department of Surgery I, Tokyo Women's Medical University, School of Medicine, Japan.
Reprints: Motoki Sakuraba, Department Surgery I, Tokyo Women's Medical University School of Medicine, 8-1 Kawada-cho, Shinjuku-ku, Tokyo 162-8666, Japan（e-mail: sakuraba@chi.twmu.ac.jp）.
Received April 8, 2003; accepted June 5, 2003.
© 2003 The Japan Lung Cancer Society

A

B

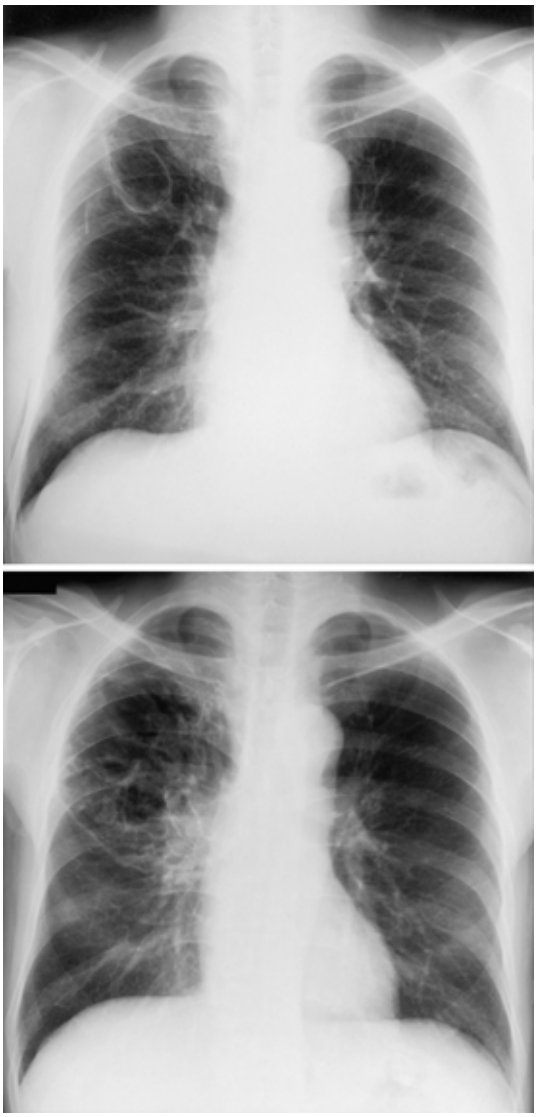

Figure 1. Chest X-ray film. **A.** Shows residual bulla after operation. **B.** Shows a hyperlucent area in the upper lung field on admission in 2000.

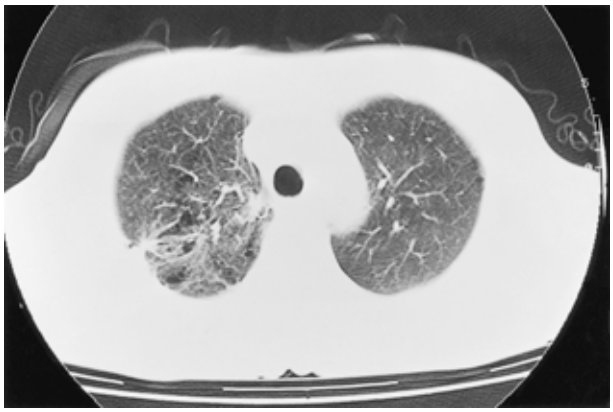

Figure 2. Chest CT shows remaining bulla after operation. There is an inflammation around the stapler.

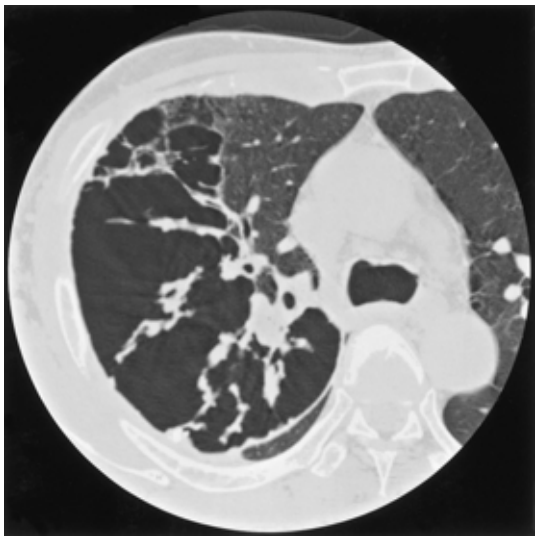

Figure 3. Chest CT shows extensive bulla in the upper lobe on admission in 2000.

症　例

症例：49 歳，男性.

主訴：咳嗽.

既往歴：1996 年 8 月右自然気胸にて胸腔鏡下肺部分切除術を施行．組織学的に悪性所見を認めず.

家族歴：父，肺癌.

嗜好：喫煙，20 本/日×20 年（B.I. 400）.

現病歴：1999 年 4 月頃より咳嗽，5 月頃より労作時息切れ出現し，7 月頃より 5 kg/月の体重減少認められ，11 月頃より血痰，ふらつきを自覚し近医を受診した．右上肺野の肺炎を指摘され抗生剤投与を受け改善した．しかし，右上肺野に大きな肺嚢胞が認められ，当院呼吸器内科に精査入院となった．入院時高度な貧血（Hb 5.7 g/dl）を認め，輸血を余儀なくされたが，消化管系には異常を認めなかった．気管支鏡検査にて，右上葉枝の洗浄細胞診で Class V と診断された．遠隔転移が認められないことから 2000 年 1 月 19 日当科転科となった.

入院時現症：身長 170 cm，56 kg．胸部聴診上心雑音，ラ音は聴取せず，表在リンパ節も触知しなかった.

入院時検査所見：一般血液検査，生化学検査に異常は認められなかった．腫瘍マーカーは CEA 7.3 ng/ml，SCC 0.5 ng/ml，CK19F 1.5 ng/ml，ProGRP 17.6 pg/ml と CEA が軽度高値を示した．呼吸機能検査では VC 4.57 *l*，$FEV_{1.0}$ 3.35 *l*，$FEV_{1.0\%}$ 75.6% で，動脈血ガス分析は pH 7.415,

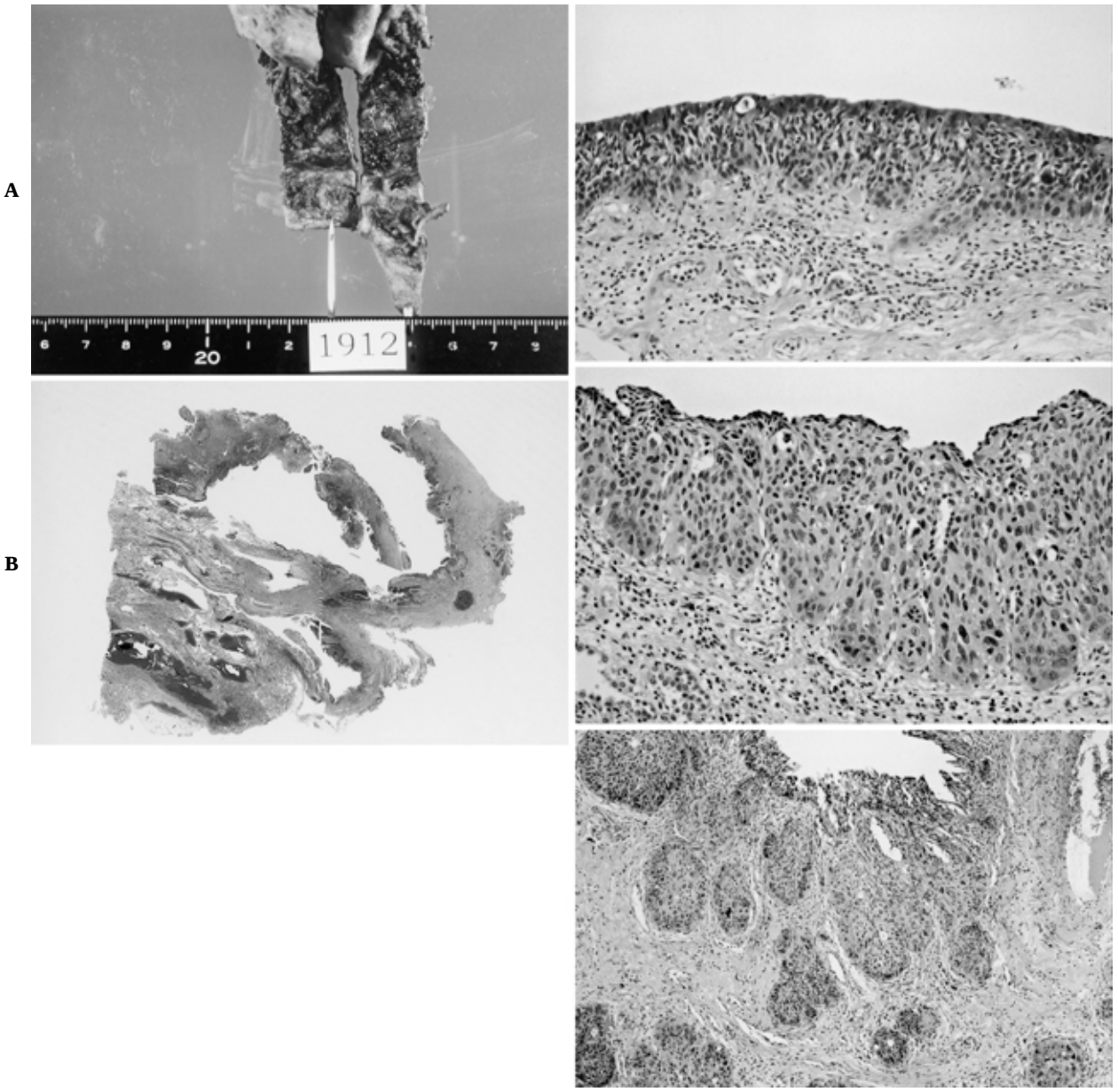

Figure 4. **A.** Shows the resected specimen. Dysplastic cells appear on the bullous wall. **B.** The bullous walls are composed of squamous epithelium without mass lesion（loupe）. **C.** Bullous wall shows severe dysplasia. H.E. stain（×50）. **D.** Bullous wall shows carcinoma in situ. H.E. stain（×50）. **E.** Bullous wall shows invasive squamous cell carcinoma. H.E. stain（×20）.

PO_2 85.8 mmHg, PCO_2 42.2 mmHg, SaO_2 96.5% であった.

胸部 X 線写真：1996 年 8 月気胸発症時の写真では右肺門に虚脱した肺を認めた．胸腔ドレナージ後，右上肺野に肺嚢胞を認めた．肺部分切除後においても縮小はしたが肺嚢胞は残存していた（Figure 1A）. 2000 年 1 月当科転科時では, 肺嚢胞は拡大しており, major fissure が正中尾側寄りに偏位している（Figure 1B）．明らかな腫瘍影は認められない.

胸部 CT：肺部分切除後の CT では，右 S^2b に肺嚢胞が残存しており，以前の縫合部周囲には炎症所見を認めた（Figure 2）．2000 年 1 月転科時では右 S^2〜S^3a に大きな肺嚢胞を認め，嚢胞内は気管支血管構造のみが認められた．上下葉間の胸膜は肥厚していた（Figure 3）．縦隔条件では右上葉枝入口部に小さなリンパ節を認めた.

遠隔転移が認められず，気管支洗浄細胞診陽性から，2000 年 1 月 21 日手術を施行した.

手術所見：右第 5 肋間で開胸．胸水，播種は認められ

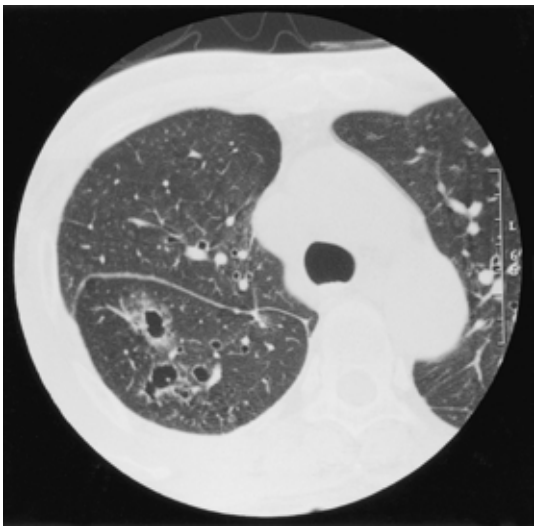

Figure 5. Chest CT shows new cystic lesions three months after upper lobectomy.

ず，分葉良好であった．しかし，嚢胞部に一致して壁側胸膜に癒着が認められたため，同部は extrapleural に剝離し，右上葉切除，ND2a 郭清を施行した．

病理検査：摘出標本は，S^2〜S^3a に嚢胞を認めた．割面では嚢胞壁は最大 4 mm で嚢胞内面に小隆起病変が散在性に認められた．組織学的には，嚢胞内面に沿ってクロマチンに富む腫大した核を持つ扁平上皮様の異型細胞が増殖していた（Figure 4A）．その中に高度異型扁平上皮化生が見られ（Figue 4B），基底膜方向へ浸潤していく扁平上皮癌も認められた（Figure 4C）．一部には浸潤性扁平上皮癌も認められた（Figure 4D）が，胸膜への浸潤は認められなかった．

経過：術後 10 日目に退院となった．しかし，術後 3 ヶ月目の胸部 CT において右中葉，S^6 に嚢胞が認められた．術後 5 ヶ月目の胸部 CT では（Figure 5），さらに左上葉にも同様の病変が出現．肺内転移と考えられた．

考　察

原発性肺癌のうち空洞形成を伴うものは約 10% とされる[1-4] が，薄壁空洞を形成するものは少ない．Woodring ら[5] は空洞壁の厚さにより良悪性を分けている．厚さ 4 mm 以下の場合は 92% が良性であり，4〜15 mm では 49 %が悪性であると報告している．また，住友ら[6] は，最大壁厚が 4 mm 以下の原発性肺癌症例を報告している．本症例も嚢胞壁厚は最大で 4 mm と住友らの報告と同様 4 mm 以下で悪性腫瘍を認めた症例である．

薄壁空洞を発生する機序としては，市村ら[7] は，①内部壊死による内容物が排出または吸収される場合，②肉芽組織や腫瘍自身がチェックバルブ機構を生じ tension cavity を生じ嚢胞化する場合，③癌組織の一部が壊死に陥り内容物が排膿後に周囲の肺組織の弾性牽引により空洞が拡張し嚢胞化を起こす場合，④既存の肺嚢胞壁に癌が発生し壁内浸潤を起こす場合，の 4 つの過程を報告している．

本症例の場合，初期の肺嚢胞壁中には変化がなく，4 年後の嚢胞壁面は扁平上皮化生で覆われ，巣状に扁平上皮癌が認められた．このことは，扁平上皮化生から上皮内癌を経由し浸潤性癌が発生した可能性が高いものと思われた．しかし，術後の CT において，両側肺に多発性に薄壁空洞を有する病変が形成され，肺内転移と考えられた．転移病巣から考えると，術後経過を通して明らかな腫瘤を形成し，中心部の壊死により空洞を作ったというよりは，癌の進展により嚢胞を形成したと考えるべきであろう．肺嚢胞と癌の発生に関しては色々と報告されているが，癌の発生により嚢胞状変化を来したとする報告は少なく，希な症例と考えられる．

肺癌発見の動機は，肺嚢胞切除標本に肺癌組織が混在していたというものが多く，臨床症状的には血痰が多く，無症状で胸部 X 線写真で発見されたのは 25% 程度である．嚢胞非合併肺癌の血痰出現頻度は約 22% と報告されており，[8] 肺嚢胞合併肺癌の血痰出現頻度は高いと思われる．通常，気腫性肺嚢胞症例において，病気が進行すると血痰の出現はなく，呼吸困難を主訴とすることがほとんどである．そのため，気腫性肺嚢胞症例において血痰が出現した場合には，肺癌の合併を念頭に置き検査する必要があると思われる．

肺嚢胞観察経過中に，腫瘤性病変が出現した場合には確定診断を付けることは容易であるが，それ以外の場合には喀痰細胞診，経皮的嚢胞内貯留液穿刺細胞診を行っても術前に確定診断することは非常に困難である．また，巨大肺嚢胞手術中に迅速診にて診断が得られる場合も報告されている．本症例は，気管支鏡を用い嚢胞領域の気管支洗浄細胞診を行い，診断を得たことを考えると，肺嚢胞性疾患症例の経過観察には気管支鏡による検査も必要であると思われる．

予後に関しては，極めて悪いとの報告が多かった．その理由として診断の遅れ，未分化癌が多い点からであったが，最近の画像診断の進歩により，佐藤ら[8] は，5 年生存率 36.8%，平均生存期間 41.7 ヵ月と報告している．また，病期別に見ると I 期症例の 5 年生存率は 78.6%，平均生存期間 66.2 ヵ月と比較的良好である．IIIA 期以上の症例は 5 年生存率 0%，平均生存期間 20.7 ヵ月と予後不良である．肺嚢胞合併肺癌症例も早期に診断，外科的切除を行えれば，予後が期待できると思われる．

結　語

気胸手術時の嚢胞壁には変化を認めず，4 年の経過の後，嚢胞壁に扁平上皮化生からの癌化を示唆させた．また，術後の転移の画像診断から，扁平上皮癌により嚢胞状変化を来したと考えられる希な症例を経験した．

謝辞：稿を終えるに当たり，病理学的検討に関してご指導いただきました東京女子医科大学第 1 病理学教室柴田諒行先生に深謝いたします．

本論分の要旨は第 128 回日本肺癌学会関東部会において発表した．

REFERENCES

1. 鈴木信夫, 大村彰二, 北村　諭. 空洞性肺癌の臨床的検討. 肺癌. 1994;34:355-361.
2. 岡崎哲郎，松本　伸，和田豊治，他．空洞性肺癌の臨床的ならびに外科病理学的検討．日胸．1980;39:274-280.
3. 高島庄太夫, 森本静夫, 池添潤平, 他. 空洞性悪性肺腫瘍. 臨放．1981;34:45-50.
4. Chaudhuri MR. Primary pulmonary cavitating carcinomas. *Thorax*. 1973;28:354-366.
5. Woodring JH, Fried AM, Chuang VP. Solitary cavities of the lung: diagnostic implications of cavity wall thickness. *AJR Am J Roentgenol*. 1980;135:1269-1271.
6. 住友正幸，宇山　正，木村　秀，他．薄壁空洞陰影を呈した肺癌の 2 症例．肺癌．1990;30:111-116.
7. 市村秀夫, 遠藤勝幸, 小島正幸. 薄壁空洞で発見された気胸を合併した肺癌の 1 例．日呼外会誌．1999;13:195-199.
8. 佐藤修二，朝倉　潤，鈴木英之，他．巨大気腫性肺嚢胞合併肺癌の手術例に関する検討．日胸外会誌．1998;46:260-266.