気管支鏡下擦過細胞診で確定診断されたアミラーゼ産生肺癌の1例

宇野友康[1]・望月博史[1]・岡田恒人[1]・
吉澤弘久[2]・鈴木栄一[3]・下条文武[2]

要旨 ── 背景. アミラーゼ高値を示す悪性腫瘍は，肺癌，悪性リンパ腫，子宮癌などでみられる．肺癌においては，アミラーゼを産生する肺癌は比較的頻度が低いとされている．**症例.** 症例は, 76 歳男性. 腹痛, 背部痛を主訴に受診し，胸部単純写真で両肺野に異常陰影を認め，血清アミラーゼ高値のため精査目的で入院．急性膵炎が疑われたが，膵，唾液腺疾患を示唆する所見はみられなかった．気管支鏡下擦過細胞診で，adenocarcinoma を検出し，更に抗ヒト唾液腺アミラーゼ抗体で染色したところ陽性であった. 化学療法を行ったが奏効せず, 3 ヶ月の経過で死亡した. 剖検を行い，中分化乳頭状腺癌と診断し，免疫組織化学染色でアミラーゼの局在を再確認した．**結論.** 血清アミラーゼ値の上昇をみた際には，アミラーゼ産生肺癌も鑑別診断として考慮する必要があると考えられた．（肺癌．2003;43:715-719）
索引用語 ── アミラーゼ産生肺癌，腺癌，唾液腺型，気管支鏡下擦過細胞診，解剖

A Case of Amylase-producing Lung Cancer Diagnosed by Transbronchial Curettage

Tomoyasu Uno[1]; Hirofumi Mochizuki[1]; Tsuneto Okada[1];
Hirohisa Yoshizawa[2]; Eiichi Suzuki[3]; Fumitake Gejyo[2]

ABSTRACT ── Background. Elevated serum amylase associated with lung cancer is a rare phenomenon. ***Case.*** A 76-year-old man was admitted to our hospital complaining of abdominal and back pain. Chest X-ray film showed abnormal shadow in bilateral lung fields and laboratory data revealed elevated level of serum amylase. Neither the pancreas nor the salivary gland had any clinical involvement. Cytology by transbronchial curettage revealed adenocarcinoma, and the cancer cells stained positively for salivary amylase immunohistochemically. Chemotherapy was ineffective, he died three months after diagnosis. Postmortem examination revealed moderately differentiated adenocarcinoma with partial papillary and tubular structures. Positive immunostaining for salivary amylase in cytoplasm of the tumor cells was reconfirmed. ***Conclusion.*** Amylase-producing lung cancer should be considered as a differential diagnosis in cases of elevated level of serum amylase.（*JJLC.* 2003;43:715-719）
KEY WORDS ── Amylase-producing lung cancer, Adenocarcinoma, Salivary type, Transbronchial curettage, Autopsy

[1] 山形県鶴岡市立荘内病院呼吸器内科；[2] 新潟大学大学院医歯学総合研究科内部環境医学講座呼吸器内科学分野；[3] 新潟大学医学部附属病院総合診療部.

別刷請求先：宇野友康, 新潟大学大学院医歯学総合研究科内部環境医学講座呼吸器内科学分野, 〒951-8510　新潟県新潟市旭町通 1 番町 757 番地.

[1]Department of Respiratory Medicine, Tsuruoka City Shounai Hospital, Japan; [2]Division of Respiratory Medicine, Niigata University Graduate School of Medicine and Dental Sciences, Japan; [3]Department of Internal Medicine, Niigata University Hospital, Japan.

Reprints: Tomoyasu Uno, Division of Respiratory Medicine, Niigata University Graduate School of Medicine and Dental Sciences, 757 Asahimachidori 1 Banchou, Niigata, 951-8510, Japan.

Received May 2, 2003; accepted June 20, 2003.

© 2003 The Japan Lung Cancer Society

はじめに

アミラーゼ高値を示す悪性腫瘍は1951年Weissらの報告[1]以来，肺癌，唾液腺腫瘍や悪性リンパ腫，子宮癌などで比較的頻度が高いとされている．肺癌においては，腫瘍随伴症候群に代表されるように，異所性ホルモン（PTHrp，ADHなど）が分泌される例が経験される．しかし，アミラーゼを産生する肺癌は比較的頻度が低く，全肺癌の1〜3%程度と報告されている．[2] 今回われわれは，急性膵炎との鑑別を要し，気管支鏡下擦過細胞診で免疫組織学的にアミラーゼ産生肺癌と診断できた1剖検例を経験したので報告する．

症　例

症例：76歳，男性．

主訴：腹痛，背部痛．

既往歴：76歳，胃潰瘍．

喫煙歴：15本/日×55年＝825.

家族歴：特記事項なし．

現病歴：2002年9月10日頃より，腹痛，背部痛が出現したため，9月11日，近医を受診した．胸部単純写真で異常を認め，喀痰細胞診でclass IVが検出されたため，9月30日，当科を紹介受診した．胸部単純写真で両肺多発結節影を認めるとともに，腹痛，背部痛およびアミラーゼ高値がみられたため，急性膵炎および肺癌を疑い，同日当科に入院した．

入院時現症：身長152 cm，体重44 kg，体温36.1℃，血圧130/81 mmHg，脈拍数77/分，整．呼吸数18回/分．貧血，黄疸を認めず．心雑音はなく，両肺野に軽度乾性ラ音を聴取．腹部は平坦，軟で左上腹部に圧痛あり．体表リンパ節は触知せず．浮腫なし．

神経学的所見：異常なし．

入院時検査所見（Table 1）：血算，凝固系に異常はなかった．生化学検査では血清アミラーゼ値1517 IU/mlと著明高値を示し，唾液腺型が89%と優位であった．ほか肝胆道系酵素に異常はなかった．腫瘍マーカーでは，可溶性IL-2レセプター抗体が1230 U/mlと上昇を認めた以外に異常はなかった．動脈血ガス分析では，低酸素血症を示した．尿検査では，尿中アミラーゼ高値であった．感染症検査では，HCV抗体陽性を認めた．

画像所見：胸部単純写真（Figure 1）においては両肺野に多発小結節影を認めた．縦隔に明らかな異常はなかった．胸部CT（Figure 2）では，左S^{1+2}に40×25 mm大の，辺縁不明瞭で内部に空洞を伴う腫瘤影を認め，更に全肺野に肺内転移と考えられる多発小結節影がみられた．縦隔リンパ節の明らかな腫大はなかった．脊椎MRIでは，L2に転移性腫瘍と考えられる腫瘤を認めた．上下部消化管検査，腹部CT，超音波検査では，膵疾患を含め，明らかな異常はなかった．頭・頸部CTは異常なく，唾液腺疾患は認めなかった．

入院後経過：アミラーゼ産生肺癌を疑い，左B^{1+2}bより気管支鏡下擦過細胞診を施行し，class IV，adenocar-

Table 1. Laboratory data on admission

Hematology		Biochemistry		Serology	
WBC	7400 /μl	TP	6.9 g/dl	CRP	0.5 mg/dl
Neu	59.1 %	Alb	60.0 %	ESR	18 mm/h
Eo	2.9 %	α_1	3.8 %	RF	2 U/ml
Ba	0.5 %	α_2	11.3 %	ANA	＜× 40 EU
Mo	6.9 %	β	10.0 %	IgG	1039 mg/dl
Ly	30.6 %	γ	14.9 %	IgA	248 mg/dl
RBC	465 × 10^4 /μl	AST	20 IU/*l*	IgM	32 mg/dl
Hb	14.9 g/dl	ALT	9 IU/*l*	Tumor marker	
Ht	44.3 %	LDH	180 IU/*l*	CEA	3.1 ng/ml
Plt	25.4 × 10^4 /μl	ALP	245 IU/*l*	CYFRA	3.0 ng/ml
Arterial blood gases（room air）		S-Amy	1517 IU/*l*	ProGRP	22.1 pg/ml
pH	7.394	Lipase	46 IU/*l*	CA19-9	9 U/ml
PO_2	58.3 torr	T-Bil	0.5 mg/dl	DUPAN-2	＜ 25 U/ml
PCO_2	37.9 torr	BUN	12.0 mg/dl	sIL-2R	1230 U/ml
HCO_3	23.1 mmol/*l*	Cre	0.87 mg/dl	Urinalysis	
BE	−0.9 mmol/*l*	UA	8.6 mg/dl	U-protein	(−)
Coagulation		Na	145 mEq/*l*	U-sugar	(−)
PT	12.7 S	K	4.7 mEq/*l*	U-occult blood	(−)
APTT	28.9 S	Cl	106 mEq/*l*	U-sediment	normal
				U-Amy	2679 IU/*l*

Figure 1. Chest X-ray film shows multiple nodular shadows in bilateral lung fields.

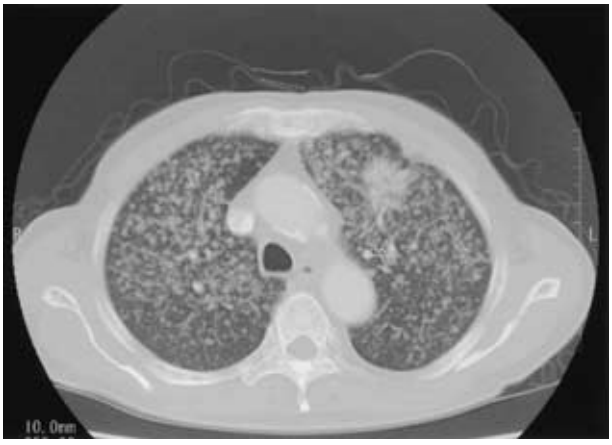

Figure 2. Chest CT scan shows multiple nodular shadows in bilateral lung fields and suggests primary lesion in the left upper lobe.

cinoma を検出した. 抗ヒト唾液腺アミラーゼ抗体を用いた免疫組織化学染色で陽性所見を認め（Figure 3），アミラーゼ産生非小細胞肺癌（cT4N0M1 PUL，OSS，stage IV）と診断した. 高齢であることおよび HCV 陽性であり，副腎皮質ステロイドを含むレジメンの使用が難しいことから Gemcitabine（GEM）単剤による治療を選択し，10 月 30 日より，化学療法（GEM 1000 mg/m^2 day 1，8，15）を開始した. WHO Grade 1 の発熱, Grade 2 の食欲不振以外には, 明らかな副作用はみられなかった. 1 コース終了

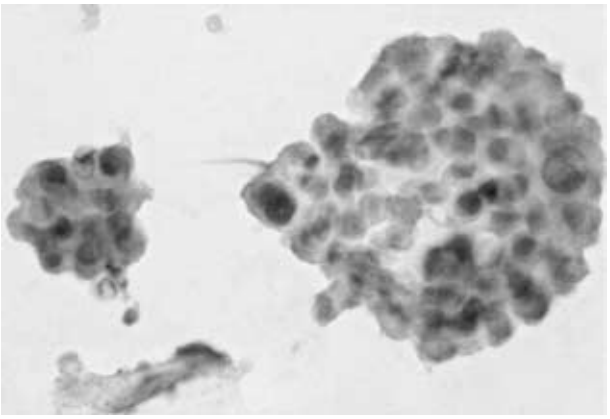

Figure 3. Cytology by transbronchial curettage. The tumor cells were stained positively by anti-human salivary type amylase antibody.

時点で, 腫瘍は明らかに増大していたため, 2 コース目は中止し，best supportive care の方針とした．12 月 8 日より，腫瘍熱と考えられる発熱および呼吸不全が進行し，全身状態が徐々に不良となり，12 月 16 日に永眠された．期間中の血清アミラーゼは，病勢との明らかな相関はみられなかった（Figure 4）.

剖検所見では, 両肺は重量を増し, 左肺 850 g, 右肺 950 g であった．左肺 S^{1+2} に 30×30×25 mm 大の，原発巣と考えられる腫瘤を認め，両肺多発びまん性に数～20 mm 大の肺転移がみられた．両胸腔内に黄褐色微濁の胸水を左右それぞれ 300 ml， 100 ml 認めた． 転移は両肺，肝臓，両側肺門リンパ節，傍気管リンパ節，両鎖骨上窩リンパ節，腰椎にみられた．病理組織学的所見では，脈管侵襲高度の中分化乳頭状腺癌と診断した（Figure 5 A）．抗ヒト唾液腺アミラーゼ抗体を用いた免疫組織化学染色で陽性所見を呈した（Figure 5 B）．また CEA，EMA，SPA（surfactant apoprotein）も陽性であった．その他，大動脈粥状硬化症，甲状腺萎縮が認められたが，膵および唾液腺は，正常であった.

考　察

いわゆる異所性アミラーゼ産生腫瘍は，Weiss らが報告[1] して以来, 肺癌, 卵巣癌, 子宮体癌, 乳癌, 前立腺癌, 結腸癌，胸腺腫，骨髄腫などで報告され，なかでも肺癌の報告が最も多い.[3] 非腫瘍性疾患における血清アミラーゼ上昇については，膵・唾液腺疾患はもちろんのこと，胃炎，ショック，外傷などの病態での上昇も報告されている．本邦では, 現在までに約 80 例のアミラーゼ産生肺癌が報告されている.[4,5] 組織型は腺癌，なかでも乳頭状腺癌，肺胞上皮癌などの中～高分化腺癌が多く，小細胞癌，大細胞癌での報告も散見される.[6,7] ホルモン産

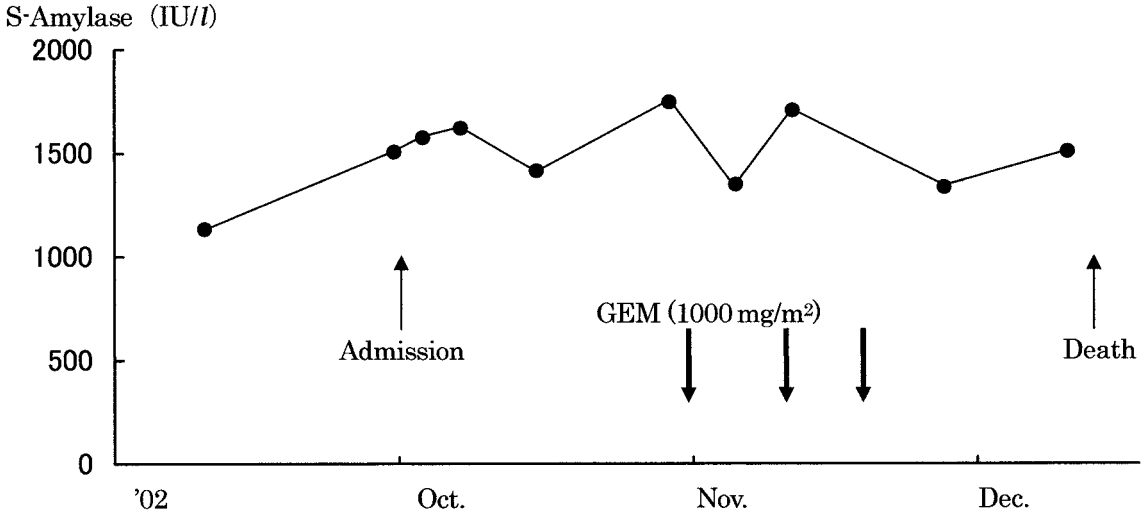

Figure 4. Serial changes of serum amylase levels.

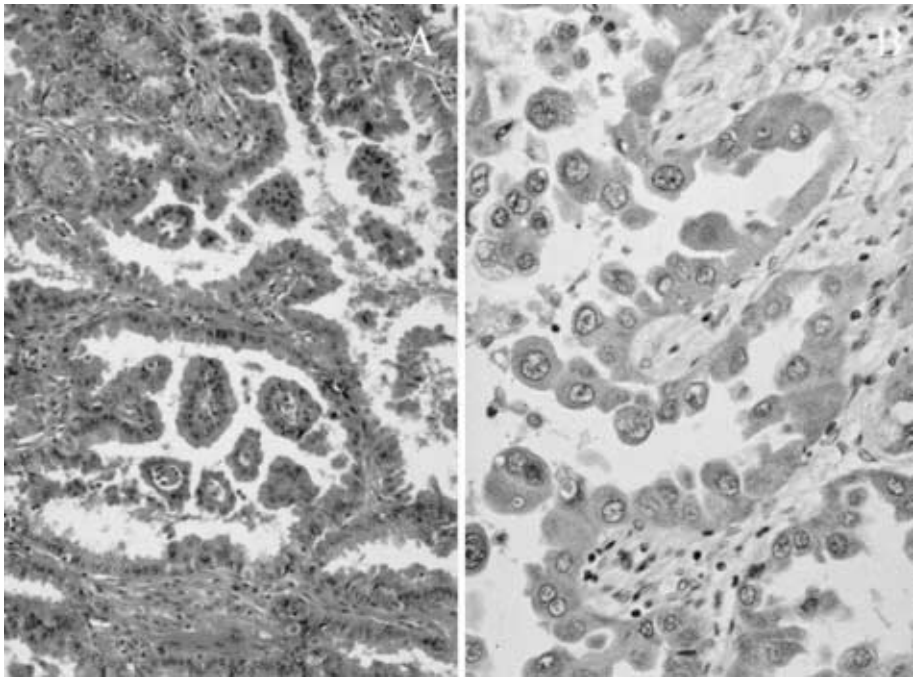

Figure 5. Autopsy lung specimen of the tumor from left upper lobe. **A.** Histological findings by hematoxylin and eosin stain showing moderately differentiated adenocarcinoma with partial papillary and tubular structures in the upper lobe of the left lung. **B.** Immunostaining confirmed the presence of salivary amylase of the tumor cells.

生肺癌の多くは小細胞癌であるのに対し，アミラーゼ産生肺癌の多くが腺癌であることについて，以前から注目されている．その機序は，成熟肺組織が本来保持しているアミラーゼ産生能が，癌化により亢進したという説[8]と，胎児期に認められる肺組織のアミラーゼ産生能が，癌化によって再現されたという説[9] がある．最近では，腫瘍細胞がII型肺胞上皮細胞の産生するSPAに対する抗体で染色されることなどから前者が有力とされている．[10] 腫瘍がアミラーゼを産生していることの証明については，近年の大部分の報告では，抗ヒト唾液腺アミラーゼ抗体を用い，免疫組織化学的に証明しているが，ホモジネートした腫瘍組織中のアミラーゼの測定[3]，あるい

は胸水中腫瘍細胞を培養して上清中のアミラーゼ活性を証明した報告[11] や電顕による細胞質内の zymogen 様顆粒の証明[12] なども報告されている．また Northern blotting 法により肺腫瘍組織のアミラーゼ mRNA の発現を確認した報告もみられる．[13]

アミラーゼ産生肺癌における臨床像に特異なものは報告されていない[8,10] が，確定診断時には癌性胸膜炎の合併や遠隔転移の存在など進行例が多く，手術不能例が多い．[4,5] そのため全身化学療法などが選択されるが，有効例は少ない．

本例は，初診時に腹痛，背部痛を伴っていたことから急性膵炎が疑われたが，唾液腺型アミラーゼの上昇，画像所見などから否定的と考えられた．気管支鏡下擦過細胞診で，アミラーゼ産生肺癌と確定診断され，疼痛は胸膜播種，骨転移と関連していたものと推察される．診断へのアプローチについては，胸水や経気管支的肺生検あるいは剖検例での報告[10,14] がみられる．本例では擦過細胞診にて診断し得た．治療については，今回 Gemcitabine 単剤による治療を選択したが奏効せず，best supportive care の方針とした．全身化学療法としては，Cisplatin＋Adriamycin[9] や Cisplatin＋Vindesine＋Mytomycin C[15] などが用いられているが，有効例の報告は少ない．新規抗癌剤や最近発売された分子標的薬剤を用いた報告は未だなく，その効果について今後の症例での検討が必要である．また，アミラーゼ値と病勢については，病勢を反映し，治療効果のマーカーとして役立つとする報告が比較的多くみられる．[10,11,15] しかし，病勢と一致しなかった例もあり，小澤らは腫瘍細胞の clonal heterogeneity の関与の可能性について報告している．[4] 本例においてもアミラーゼ値と病勢の関係は明らかではなく，clonal heterogeneity の可能性や化学療法により修飾された可能性などが考えられた．

結　語

急性膵炎との鑑別を要したアミラーゼ産生肺癌の 1 剖検例を経験した．気管支鏡下擦過細胞診をもとに免疫組織学的手法を用いて確定診断し，治療を行ったが改善せず，死亡した．血清アミラーゼ値の上昇をみた際には，アミラーゼ産生肺癌も鑑別診断として考慮する必要があると考えられた．

謝辞：本例の病理学的診断をご検討いただいた鶴岡市立荘内病院病理科深瀬真之先生に深謝いたします．

REFERENCES

1. Weiss MJ, Edmondson HA, Wertman M. Elevated serum amylase associated with bronchogenic carcinoma. *Am J Clin Pathol*. 1951;21:1057-1061.
2. 竹内利行, 亀谷　徹. アミラーゼアイソザイムと腫瘍産生アミラーゼ．代謝．1979;16:225-233.
3. 石田修三, 藤田　粛, 高橋信議, 他．異所性アミラーゼ産生腫瘍の 2 例について．胆と膵．1980;64:493-499.
4. 小澤志朗, 田川真也, 中山堅吾, 他．組織酵素抗体法にて確認し得たアミラーゼ産生肺癌の 1 例．日胸．1986;45:704-710.
5. 渡辺昌俊, 福留寿生, 中山　剛, 他．免疫組織化学的に確認されたアミラーゼ産生肺癌の 1 剖検例—本院剖検例およびわが国文献報告例の検討—．癌の臨床．1997;43:1549-1554.
6. 吉田　豊, 森　道夫, 宮原洋行, 他．アミラーゼ, ACTH 同時産生肺癌—電顕的，免疫組織化学的検討を中心として—．癌の臨床．1985;31:145-152.
7. 高橋　智, 朝元誠人, 小川久美子, 他．マクロアミラーゼ血症を合併した肺大細胞癌の 1 例．現代医学．1989;37:299-305.
8. 神尾多喜治, 鮫島恭彦, 入江準二, 他．アミラーゼ産生肺癌の 2 剖検例．癌の臨床．1989;35:735-740.
9. 山本克己, 深堀　隆, 武田信英, 他．高アミラーゼ血症を伴った肺癌の 1 症例．呼吸．1988;7:248-252.
10. 大島美紀, 粟屋幸一, 藤井隆之, 他．アミラーゼ産生肺腺癌の 1 剖検例．日胸．1999;58:673-678.
11. 和泉孝志, 永田ゆみ子, 岡田哲郎, 他．組織培養に成功したアミラーゼ産生肺癌の 1 剖検例．日胸．1981;3:209-214.
12. 横山道夫, 夏井坂徹, 中橋　勝．アミラーゼ産生肺癌の 1 例：超微形態ならびに生化学的検討．癌の臨床．1977;28:232-239.
13. Tomita N, Matsuura N, Horii A, et al. Expression of α-amylase in human lung cancers. *Cancer Res*. 1988;48:3292-3296.
14. 山本宏司, 太田貴文, 小島淳一郎, 他．血小板増多を伴ったアミラーゼ産生肺癌の 1 例．癌の臨床．1992;38:1487-1491.
15. 北澤　貢, 中川雅夫, 馬場　修, 他．組織抗体法にて確認しえたアミラーゼ産生肺癌の 1 例．呼吸と循環．1993;41:393-396.