

肺癌術後癌遺残，再発例に対するパクリタキセルの著効例

小田 誠¹・谷内 毅¹・田村昌也¹・渡邊 剛¹

要旨 **目的**．最近 4 年間に，非小細胞肺癌術後再発 20 例および術後癌遺残 2 例の計 22 例に対してパクリタキセルを用いた化学療法を施行した．このうち Complete Response(CR)が得られた 2 例を呈示する．**症例 1**．69 歳，男性．右腺癌(IA 期)に対し手術を施行した．胸腔内再発を来し，シスプラチン + ビンデシンを 3 コース施行するも不変(NC)であった．再手術にて，多発癌と診断された．その後左肺に多発転移巣を認めため，カルボプラチン + パクリタキセルを 4 コース施行し，転移巣はほぼ消失した．パクリタキセル隔週投与を計 7 コース施行し，現在再発の徴候は認めていない．**症例 2**．50 歳，女性．胸膜播種を伴う右 S10 の腫瘍に対して，手術(非完全切除)を施行した．中分化型腺癌(pT4N0M1 ， Ⅳ 期)と診断された．カルボプラチン + パクリタキセルを 3 コース施行したが術後遺残した肺転移巣は NC であったため，パクリタキセル隔週投与を開始した．20 カ月後 CR が得られ，計 25 コース終了時点で一旦化学療法を中止した．現在無再発生存中である．**結論**．非小細胞肺癌に対するパクリタキセルを用いた化学療法は，術後再発例や癌遺残例に対しても治療の一選択肢となり得ると考えられた．(肺癌．2003;43:961-966)

索引用語 パクリタキセル，非小細胞肺癌，化学療法

Chemotherapy of Two Cases of Recurrent or Residual Non-small Cell Lung Cancer Responding Completely to Paclitaxel

Makoto Oda¹; Takeshi Yauchi¹; Masaya Tamura¹; Go Watanabe¹

ABSTRACT **Purpose.** In the has 4 years, we performed chemotherapy using paclitaxel (TXL) for 20 cases of recurrent non-small cell lung cancer and two cases of residual lung cancer patients. In this report, we present two cases showing complete remission. **Case 1.** The patient was a 69-year-old man who underwent an operation for stage IA adenocarcinoma. Thirty-eight months after the operation, this patient showed intrathoracic recurrence. No response was available after three courses of treatment using CDDP + VDS. This case was diagnosed as metachronous double primary lung cancer after the re-operation. Multiple recurrent tumors appeared in his left lung. Complete response was obtained after four courses of CBDCA + TXL. The patient is alive with no recurrence after seven courses of weekly TXL. **Case 2.** A 50-year old women underwent a non-curative operation for the tumor in the right S10 with intrathoracic dissemination. The pathological diagnosis was pT4N0M1, stage IV. The weekly TXL therapy was started because the residual tumors revealed no response to the three courses of CBDCA + TXL. Complete response was obtained 20 months after the weekly TXL, therapy was started. The patient is alive with no sign of recurrence after 25 courses of weekly TXL therapy. **Conclusion.** Chemotherapy using TXL may be a promising regimen for the treatment of recurrent or residual non-small cell lung cancer. (*JJLC*. 2003;43:961-966)

KEY WORDS Paclitaxel, Non-small cell lung cancer, Chemotherapy

¹ 金沢大学心肺・総合外科．

別刷請求先：小田 誠，金沢大学心肺・総合外科，〒920-8641 石川県金沢市宝町 13-1(e-mail: odamak@med.kanazawa-u.ac.jp)．

¹Department of General and Cardiothoracic Surgery, Kanazawa University Graduate School of Medicine, Japan.

Reprints: Makoto Oda, Department of General and Cardiothoracic Surgery, Kanazawa University Graduate School of Medicine, 13-1 Takara-machi, Kanazawa, Ishikawa 920-8641, Japan(e-mail: odamak@med.kanazawa-u.ac.jp)

© 2003 The Japan Lung Cancer Society

はじめに

新規抗癌剤であるパクリタキセルは、今まで非小細胞肺癌に用いられてきた抗癌剤とは作用機序が異なり、進行非小細胞肺癌に対する治療効果が期待されている。今回我々は術後再発をきたした肺癌症例と術後に癌が遺残した肺癌症例にたいしてパクリタキセルを用い、Complete Response (CR) を得られたので報告する。

対象

1999年から2003年までに教室で非小細胞肺癌術後再発20例および術後癌遺残2例の計22例に対してパクリタキセルを用いた化学療法を施行した。このうちCRを術後再発1例と術後癌遺残1例の2例に得られた。これらの症例を呈示する。

症例1

症例：69歳，男性。

喫煙歴：40本/日×47年間。

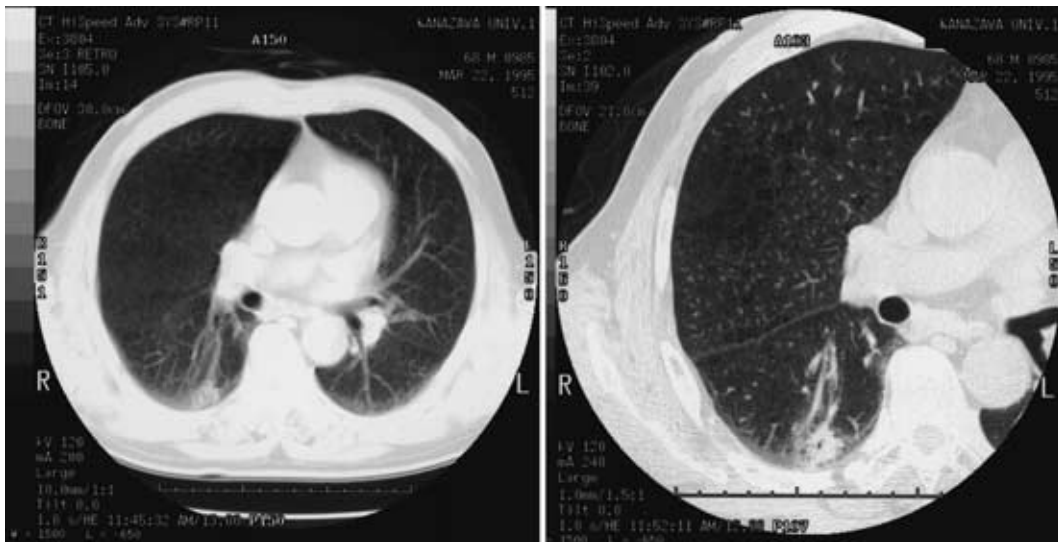

Figure 1. Preoperative chest CT of Case 1. Chest CT shows a well-defined and solid mass measuring 15 mm (Left) High resolution CT reveals a tumor with slightly lobulated margin (Right)

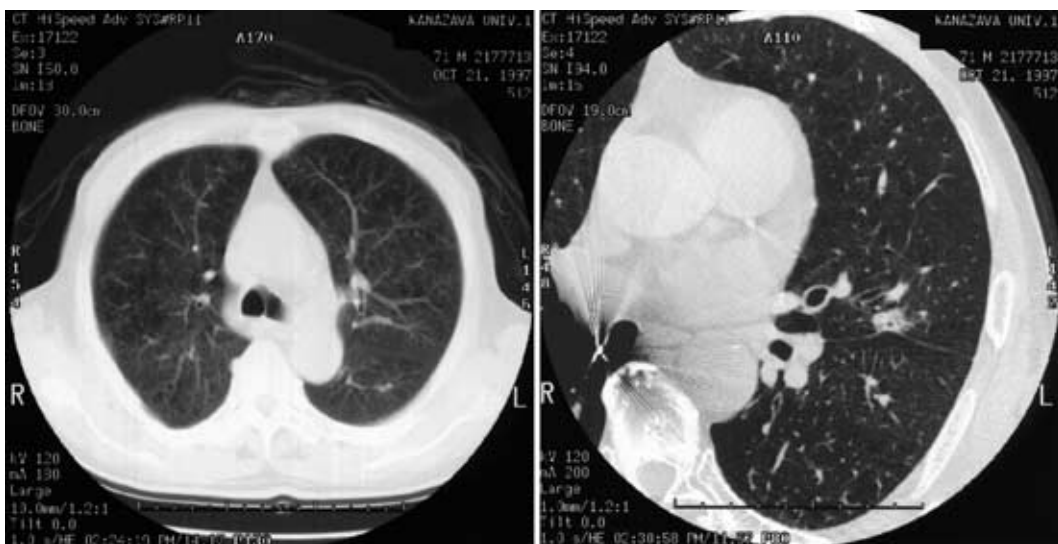

Figure 2. Chest CT findings after chemotherapy using CDDP and VDS. The tumor size revealed no change. The tumor in the left S⁶ (Left) The tumor in the left S⁴ (Right)

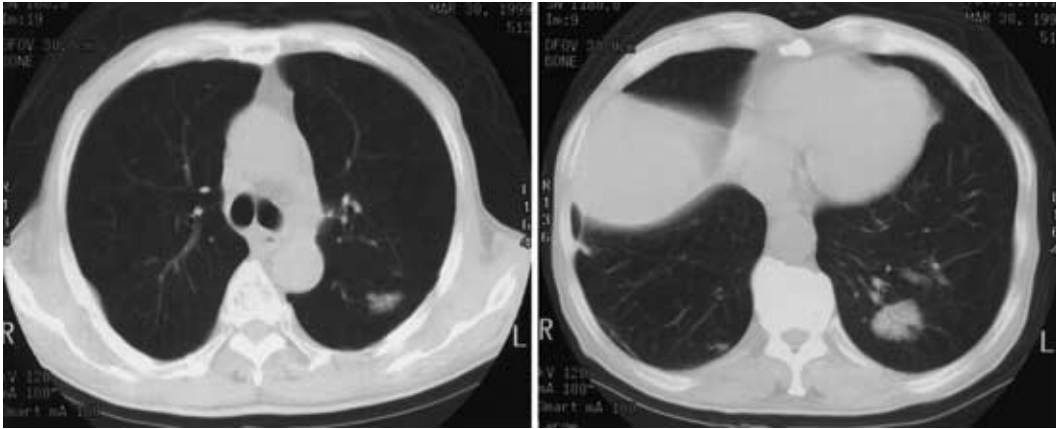


Figure 3. Chest CT findings 5-year after the operation. The tumor in the left S⁶ (Left) The tumor in the left S¹⁰ (Right)

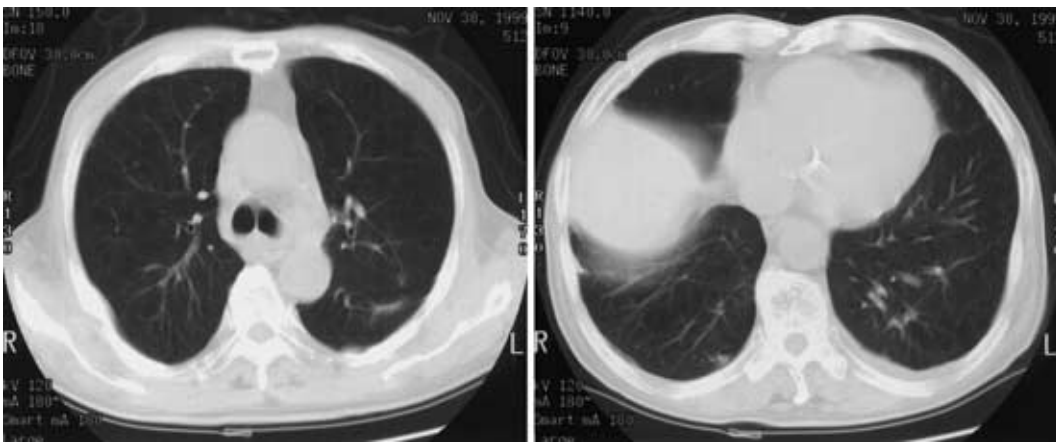


Figure 4. The tumor in the S⁶ (Left) and S¹⁰ (Right) had completely disappeared after chemotherapy using TXL and CBDCA.

臨床経過：検診での胸部レントゲン写真にて右中肺野の結節影を指摘され当科を受診した。胸部CTでは右S⁶に辺縁不明瞭で内部に細気管支の透亮像を有する約1.5 cm大の腫瘤影を認めた (Figure 1)。1994年3月29日胸腔鏡補助右下肺下葉切除術 (ND2a) を施行した。病理診断は中分化型乳頭腺癌で病期はpT1N0M0, IA期であった。術後はテガフル・ウラシル 250 mg/日×2年間の内服を行った。

1997年5月 (71歳時) 胸部CTにて左S⁴とS⁶に結節影が出現し、再発と考えられた。1997年5月30日よりシスプラチン 120 mg (day 1) + ビンデシン 4.5 mg (day 1, 8) を3コース (5, 7, 8月) 施行するもCT上不変であった (Figure 2)。同時多発肺癌も疑われたため、1997年11月21日左肺下葉部分切除および舌区切除術を施行した。病理診断では2カ所の腫瘍は初回手術と組織像は

同じであるが同時多発肺癌の可能性が高いとの結果を得た。

その後外来にて経過観察していたが、1999年3月、CTにて左肺に4カ所の多発転移巣を認めた (Figure 3)。1999年4月28日からカルボプラチン 400 mg (2時間点滴静注)、パクリタキセル 210 mg (静注) を1投3休で計4コース施行した。化学療法開始時点での performance status (PS) は0であった。1999年11月のCT (Figure 4) では4カ所の転移巣はほぼ消失した。2000年2月からパクリタキセル毎週投与 90 mg (1時間点滴静注) 6投2休を計7コース施行。2001年7月からは外来で無治療経過観察をしているが再発の徴候は認めていない。また、経過中 grade 3以上の有害事象は認めていない。

症例 2

症例：50歳、女性。

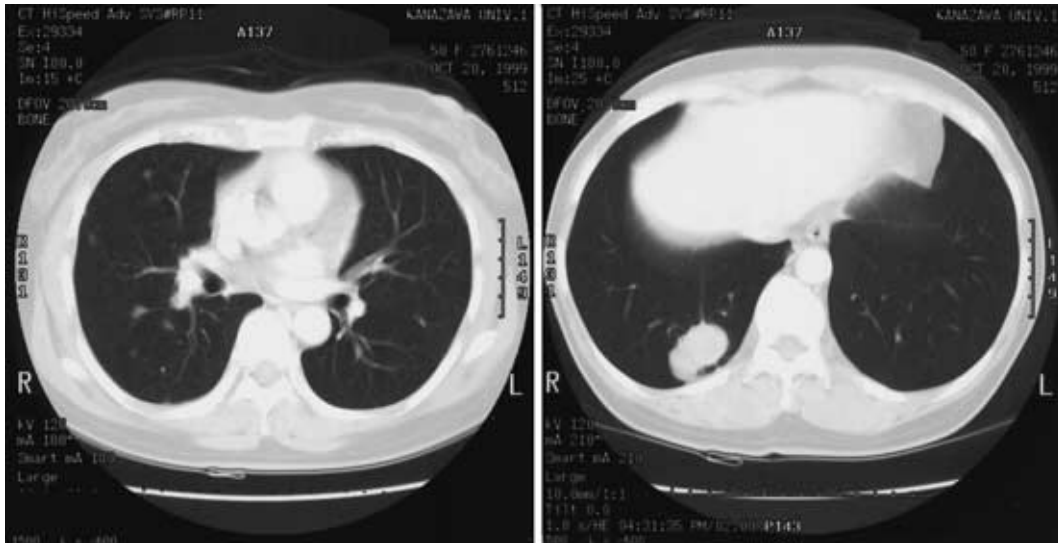


Figure 5. Preoperative chest CT of Case 2. Small nodules were scattered in the right middle and lower lobe. Pleural dissemination were suspicious (Left) CT shows well-defined and solid mass measuring 4.0 × 3.5 cm with spiculation and pleural indentation (Right)

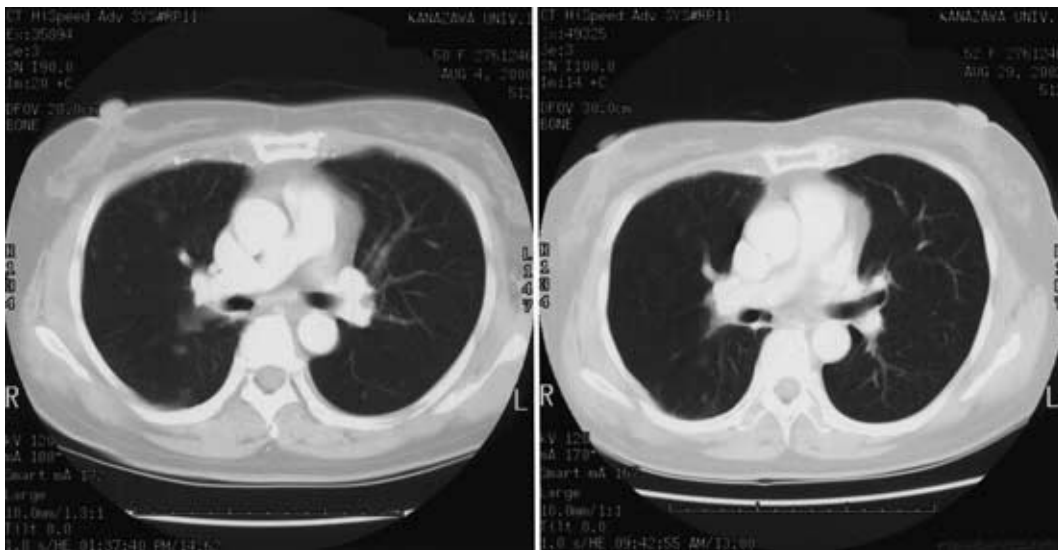


Figure 6. The tumor in the middle and lower lobe (Left) and S¹⁰ (Right) had completely disappeared after chemotherapy using TXL and CBDCA.

喫煙歴：なし。

臨床経過：検診にて胸部異常陰影を指摘され，1999年10月25日精査加療目的に当科紹介入院となった。

入院時血液生化学検査ではCEAが117.7 ng/mlと高値を認めた。胸部レントゲン写真では右下肺野にφ3.5 cm大の辺縁不整・境界明瞭なmassを認めた。胸部CT (Figure 5) では，右中下葉に小結節陰影が多発してみられ，葉間裂に沿った多発小結節陰影も認め，胸膜播種と

考えられた。また右S¹⁰に径4.0×3.5 cm大の，胸膜陥入像を伴うmassを認めた。明らかな縦隔リンパ節の腫脹は認めなかった。その他，画像所見で遠隔転移は認めなかった。

1999年11月1日右肺下葉 (S¹⁰) 部分切除 + 胸膜切除術施行。病理診断は中分化型乳頭状腺癌で臨床病期Ⅳ期 (pT4N0M1) であった。この時点でのPSは0であった。1999年12月10日よりカルボプラチン，パクリタキセル

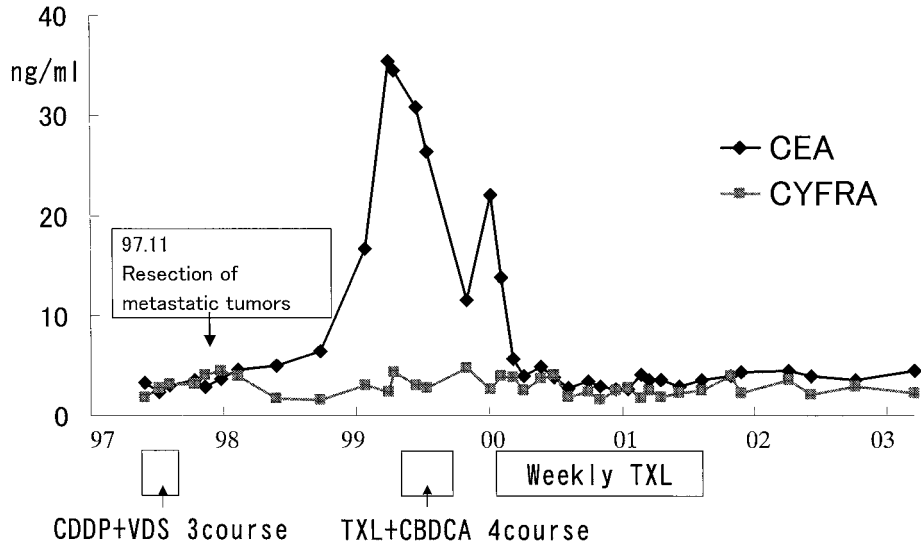


Figure 7. Clinical and treatment course of Case 1.

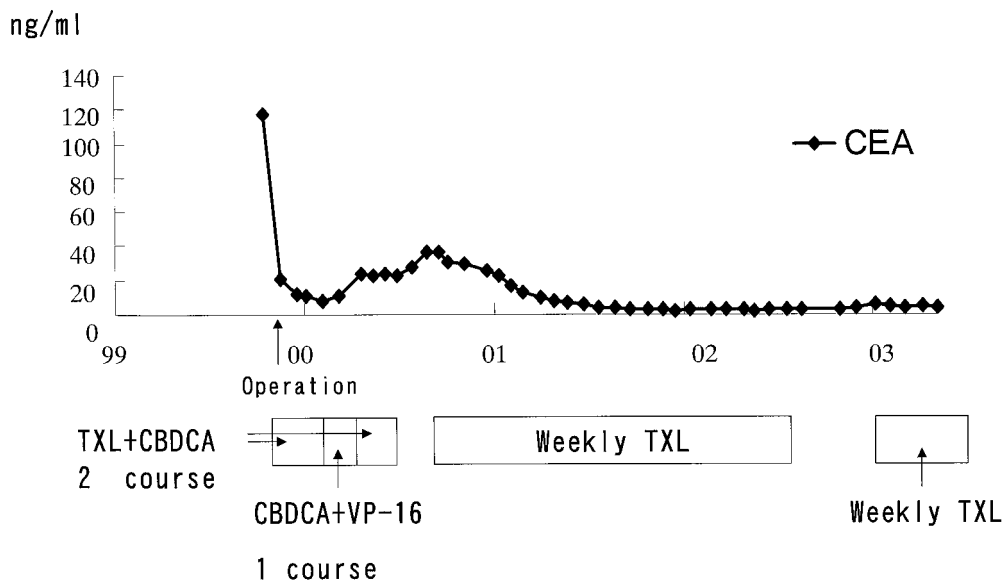


Figure 8. Clinical and treatment course of Case 2.

を2コース施行．その後2000年2月14日よりカルボプラチン，エトポシドを1コース施行し，さらに5月1日にカルボプラチン(600 mg)，パクリタキセル(220 mg)を1コース施行した．しかし，術後一旦低下したCEAが徐々に上昇し，また，CT上NCであったため，2000年9月8日からパクリタキセル毎週投与(120 mg)3投1休を開始した．その後，CEAの低下，CT上腫瘍の縮小がみられたので治療継続し2001年9月からは2投1休とした．2002年8月のCT(Figure 6)では残存腫瘍は確認できずCRと診断し計25コース終了時点で一旦化学療

法を中止した．その後2003年に入りCEAのごく軽度の上昇を認めたためパクリタキセル毎週投与2投1休を再開したが，現在無再発生存中である．また，経過中grade 3以上の有害事象は認めていない．

考 察

パクリタキセルは *Texus brevifolia*(イチイ科，米国西部産)の樹皮から抽出されたタキサン環を有するジテルピン誘導体であり，細胞分裂を阻害して抗腫瘍活性を示す！今回，我々は術後再発および癌遺残非小細胞肺癌に

対し、パクリタキセルを用いた化学療法により Complete Response (CR) が得られた 2 例を経験した。

進行非小細胞肺癌に対する化学療法はシスプラチンを含む多剤併用療法が主流を占めてきた。また、1990 年代に開発が進められたパクリタキセル、ピノレルピン、ジェムザール、ドキタキセルなどの新規抗癌剤を用いた化学療法がシスプラチンを含む first-line chemotherapy が無効であった症例にも著効したという報告^{2,3} や、転移・再発症例に対しても有効であったとする報告^{3,4} があるなど、期待が大きい新規抗癌剤である。しかし、その投与スケジュールや投与量、併用療法、使用期間については現在検討が重ねられている。現在までのところ、その投与方法としてはカルボプラチン+パクリタキセルと dose-density を高めたパクリタキセル毎週投与、低用量パクリタキセル毎週投与などがあり、それらに放射線療法を組み合わせて行われている。^{5,6} European Organization for Research and Treatment of Cancer による第 II 相試験 (EORTC08958) によると、Stage IIIA 期非切除非小細胞肺癌に対してカルボプラチン+パクリタキセルのレジメンで奏効率 64%、1 年生存率 68.5% が得られたと報告されている。⁷ またパクリタキセルは他の薬剤に比べ、細胞毒性が低く、副作用も比較的少ないため、ステージ I, II 期といった症例に対しても術前化学療法として施行しうる可能性もあると報告されている。⁸

今回の我々の投与法は、症例 1 ではカルボプラチン+パクリタキセルが著効し、その後パクリタキセル毎週投与へと変更し、CR を維持している。また症例 2 では、カルボプラチン+パクリタキセルでは NC であったが、その後パクリタキセル毎週投与へと変更し著効を認めた。22 例中、2 例に CR が得られたことは、注目に値すると思われる。著効した症例は 2 例共に、病変が胸腔内に限局していた。症例 1 についてはパクリタキセル毎週投与で総量にして 3780 mg、症例 2 については 9000 mg を投与し、再発を認めなかったため、投与を一旦中止した。パクリタキセル毎週投与の継続期間については、未だ一定の見解は得られていない。自験例においても、慎重な経過観察が必要である。

乳癌や卵巣癌の領域ではコスト面および骨髄抑制など副作用の面から、パクリタキセル毎週投与が有用と報告されている。⁹ 特に症例 2 においては、パクリタキセルはカルボプラチンとの併用では効果を示さなかったものの、毎週投与とすることで、dose intensity を高め、著効を示した。本例に関しては、腫瘍マーカーや画像診断による効果判定により、適宜使用薬剤を変更したことで症

例にあった薬剤・投与方法を見つけることができ、予後改善につながったと考えられる。

今後は抗癌剤感受性試験や遺伝子解析を抗癌剤選択の補助として、より効果の高い化学療法が施行可能となることが期待される。

まとめ

非小細胞肺癌に対するパクリタキセルを用いた化学療法は生存期間の改善が期待でき、耐容性のある治療法であり、術後再発例や癌遺残例に対しても有効な治療となり得ると考えられた。また経過中の画像診断や腫瘍マーカー、自覚症状などを適宜評価し、効果のないものに関しては積極的にレジメンを変更することにより個々の症例に適した薬剤を見つけていくことも必要であると考えられた。

REFERENCES

1. 古瀬清行, 有吉 寛, 藤原久義, 他. 非小細胞肺癌に対する Paclitaxel の後期第 II 相試験. 新薬と臨床. 1997;5(46):487-497.
2. Juan O, Albert A, Villarroya T, et al. Weekly paclitaxel for advanced non-small cell lung cancer patients not suitable for platinum-based therapy. *Neoplasma*. 2003;50:204-209.
3. 加藤和宏, 河崎雄司, 矢野修一, 他. Paclitaxel の Weekly 投与にて著明な腫瘍の縮小を認めた進行非小細胞肺癌の 1 例. 癌と化学療法. 2001;28:1277-1281.
4. Alberola V, Cortesi E, Juan O. Weekly paclitaxel in the treatment of metastatic and/or recurrent non-small cell lung cancer. *Crit Rev Oncol Hematol*. 2002;44 (Suppl):S31-S41. Review.
5. Belani CP, Barstis J, Perry MC, et al. Multicenter, randomized trial for stage IIIB or IV non-small-cell lung cancer using weekly paclitaxel and carboplatin followed by maintenance weekly paclitaxel or observation. *J Clin Oncol*. 2003;21:2933-2939.
6. Juan O, Albert A, Ordonez F, et al. Low-dose weekly paclitaxel as second-line treatment for advanced non-small cell lung cancer: a phase II study. *Jpn J Clin Oncol*. 2002;32:449-454.
7. O'Brien MER, Splinter T, Smit EF, et al. Carboplatin and paclitaxel (Taxol) as an induction regimen for patients with biopsy-proven stage III AN2 non-small cell lung cancer: an EORTC phase II study (EORTC08958). *Eur J Cancer*. 2003;39:1416-1422.
8. Greco FA. Paclitaxel-based combination chemotherapy in advanced non-small cell lung cancer. *Lung Cancer*. 2001;34:S53-S56.
9. Hainsworth JD, Bueeis HA, Litchy S, et al. Weekly docetaxel in the treatment of elderly patients with advanced non-small cell lung carcinoma. *Cancer*. 2000;89:328-333.