肺門縦隔リンパ節にのみ癌を認めた2症例の検討

上島康生[1]・栗岡英明[2]・内匠千恵子[3]・
平岡範也[3]・大野聖子[3]

要旨 —— 背景. 比較的稀とされる肺門縦隔リンパ節のみに癌を認め，原発巣不明な症例を2例経験したので，本邦報告例66例の検討とともに報告する．**症例.** 1例目は68歳，女性，右肺門から縦隔リンパ節腫大を認め他部位には異常を認めなかった．肺門縦隔リンパ節郭清と右肺中下葉切除を施行したが肺内に癌はなくリンパ節の病理組織像は中分化腺癌であった．術後再発なく4年後他病死した．2例目は54歳，男性，検診で肺門リンパ節腫大を発見されたが他に異常所見を認めなかった．肺門縦隔リンパ節郭清，右肺上葉切除を施行し，リンパ節には大細胞癌を認めたが肺内に癌は認めなかった．10ヶ月後縦隔，胸膜再発をきたし，術後17ヶ月癌死した．**結論.** 原発巣不明肺門縦隔リンパ節転移の2症例に対しリンパ節切除と肺切除を施行した．リンパ節の切除あるいは郭清のみを行い肺切除は不要とする意見も多いが結論はなく，肺切除の適応は病変の存在部位等により十分なインフォームドコンセントのもとに決定すべきである．予後は比較的良いとされ，切除可能であれば切除が第一選択と考えられる．（肺癌．2004;44:245-249）
索引用語 —— 原発不明癌，肺門縦隔リンパ節転移，肺癌

Two Cases of Cancer of Unknown Origin Affecting the Hilar and Mediastinal Lymph Nodes

Yasuo Ueshima[1]; Hideaki Kurioka[2]; Chieko Takumi[3]; Noriya Hiraoka[3]; Seiko Ono[3]

ABSTRACT —— Background. Sixty-six cases of cancer of unknown origins affecting only the hilar and/or mediastinal lymph nodes have been reported in the Japanese literature. Although it is a relatively rare clinical entity, there is a possibility that a pulmonologist could encounter such a case in clinical medicine. We present two cases of cancer of unknown origin involving the hilar and mediastinal lymph nodes. ***Case 1.*** A 68-year-old woman had enlarged right hilar and mediastinal lymph nodes, suggesting malignancy without a pulmonary lesion. We performed systematic right hilar and mediastinal lymph node dissection following right lower lobectomy and found adenocarcinoma in the enlarged lymph nodes but no carcinoma in the resected lung. The patient showed no sign of cancer recurrence until she died of Parkinsonism 4 years after surgery. ***Case 2.*** A 54-year-old man had an enlarged right hilar lymph node without pulmonary nodule. He underwent systematic right hilar and mediastinal lymph node dissection and right upper lobectomy. The resected hilar lymph node contained large cell carcinoma, but we could not find any carcinoma in the resected lung. He suffered recurrence in the mediastinal lymph nodes and pleura, and died of respiratory failure 17 months postoperatively. ***Conclusion.*** We performed systematic hilar and mediastinal lymph node dissection following lung resection for 2 cases with hilar and/or mediastinal lymph node cancer of unknown origin. Although many reports have sug-

京都第一赤十字病院 [1]外科・救急部，[2]外科，[3]呼吸器科.
別刷請求先：上島康生，京都第一赤十字病院外科・救急部，〒605-0981 京都市東山区本町15-749（e-mail: yasuo-ueshima@kyoto1-jrc.org）.
[1]Division of Surgery, Critical Care Medicine, Department of [2]Surgery, [3]Respiratory Medicine, Kyoto First Red Cross Hospital, Japan.
Reprints: Yasuo Ueshima, Division of Surgery, Critical Care Medicine, Kyoto First Red Cross Hospital, 15-749 Honmachi, Higashiyama-ku, Kyoto 605-0981, Japan（e-mail: yasuo-ueshima@kyoto1-jrc.org）.
Received March 22, 2004; accepted July 20, 2004.
© 2004 The Japan Lung Cancer Society

gested that lymph node resection or dissection without lung resection is an appropriate surgical procedure, this approach is still controversial. The surgical procedure should be decided mainly on the basis of the location of the affected lymph node, with adequate informed consent. Because the prognosis of resected cases is relatively good, surgery is considered the first treatment choice.（*JJLC*. 2004;44:245-249）

KEY WORDS —— Cancer of unknown origin, Hilar and mediastinal lymph node metastasis, Lung cancer

はじめに

原発巣不明で肺門や縦隔リンパ節のみに癌を認める症例は稀とされるが遭遇する可能性も十分ある疾患である．当施設で経験した，肺門縦隔リンパ節にのみ癌を認めた症例と，肺門リンパ節にのみ癌を認めた症例を本邦報告例 66 例についての検討とともに報告する．

症　例

症例 1

症例：68 歳，女性．

主訴：血清 carcinoembryonic antigen（CEA）高値の精査希望．

家族歴：特記すべきことなし．

既往歴：66 歳よりパーキンソン病．

喫煙歴：なし．

現病歴：1995 年 8 月他医で CEA 高値を指摘され，当院紹介受診．特に自覚症状認めず．

現症：特記すべき異常なし．

検査所見：CEA 34 ng/ml，neuron specific enolase（NSE）13 ng/ml と上昇を認める以外特記すべき異常なく，angiotensin converting enzyme も正常範囲内であった．

画像所見：胸部 X 線写真では右肺門から上縦隔リンパ節腫大を認めるが肺野には明らかな異常所見を認めなかった（Figure 1）．胸部 CT では右上縦隔から右肺門リンパ節（＃12 *l*）まで腫大を認め，右肺上葉に石灰化像を 2 個認めた．気管支鏡でも異常所見を認めなかった（Figure 2）．頭部 CT，頸部超音波，咽喉頭内視鏡，腹部 CT，超音波，上下部消化管内視鏡，乳腺超音波検査，骨シン

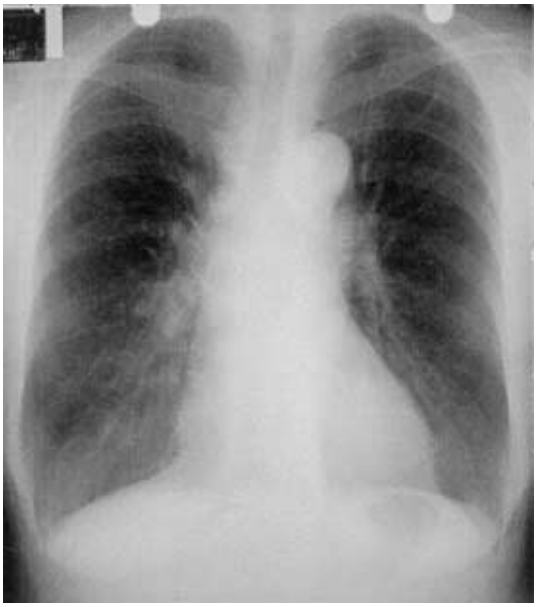

Figure 1. Chest X-ray on admission of case 1 shows swollen right hilar and mediastinal lymph nodes. No nodular lesion is detectable in the lung field.

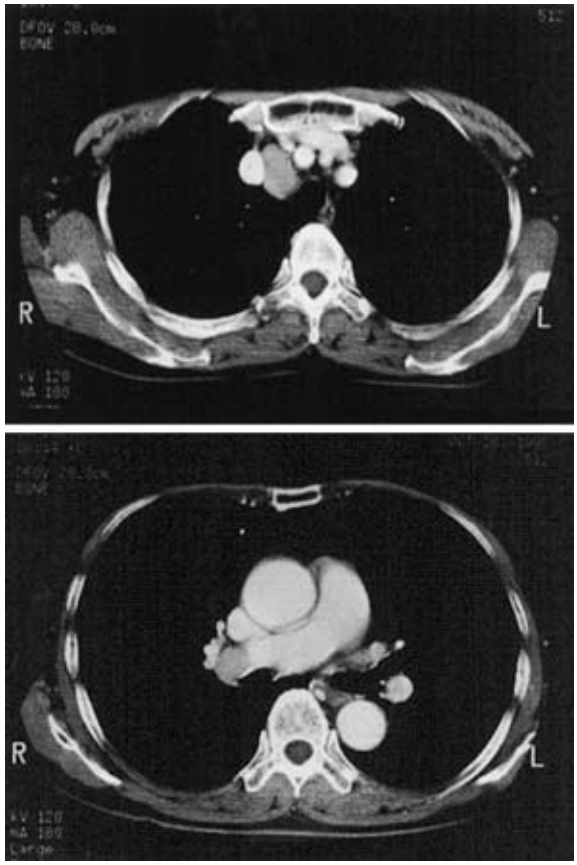

Figure 2. Chest computed tomography of case 1 shows enlarged right mediastinal lymph nodes（**A**）and hilar lymph nodes（**B**）.

A

B

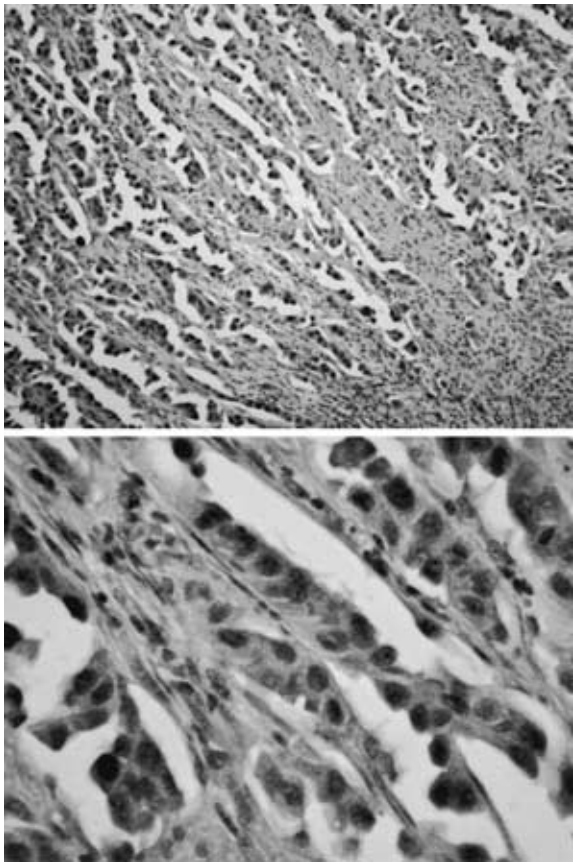

Figure 3. Microscopic findings of mediastinal lymph node showed moderately differentiated adenocarcinoma (**A**: H. E.,×100, **B**: H.E.,×400).

チグラフィー等全身の精査を行ったが他には異常を認めなかった.

経過：CEA 上昇から癌の可能性が高く，肺門縦隔リンパ節以外に腫瘍を疑わせる所見がないことから 1995 年 12 月 5 日，切除を行った．縦隔リンパ節の術中迅速病理検査で腺癌であったが，右肺上葉の腫瘤は 2 個とも肉芽腫と診断された．下気管支幹周囲のリンパ節も腫大し，T0 肺癌とすれば中下葉に存在する可能性が高く，また節外浸潤のためリンパ節の剝離が困難であったため中下葉切除, ND2a リンパ節郭清を行った. 永久標本による病理検査でも，切除したリンパ節には中分化腺癌を認めた（Figure 3）が肺内には癌は認めなかった. 免疫染色で thyroid transcription factor-1（TTF-1）は陰性であった．術後 CEA は正常化したが約 1 年後に再上昇し, 最高 16 ng/ml となったが画像上は再発なく，UFT 内服で低下した．NSE は正常化し再上昇を認めなかった．その後明らかな再発所見なく，1999 年 12 月 23 日パーキンソン病の悪化により死亡された.

Figure 4. Chest X-ray on admission of case 2 shows swollen right hilar lymph node. No nodular lesion is detectable in the lung field.

Figure 5. Chest computed tomography of case 2 shows enlarged right hilar lymph node.

症例 2

症例：54 歳，男性.

主訴：異常影の精査希望.

家族歴：特記すべきことなし.

既往歴：特記すべきことなし.

喫煙歴：ブリンクマン指数 600.

現病歴：2002 年 2 月検診で胸部 X 線上異常影を指摘され当院紹介受診.

現症：特記すべき異常なし.

検査所見：CEA，CYFRA 21-1（CYFRA），NSE 正常範囲内で他にも異常所見なし.

画像所見：胸部 X 線で右肺門部に 40×30 mm 大の腫瘤を認め（Figure 4），胸部 CT では右＃12u リンパ節腫大

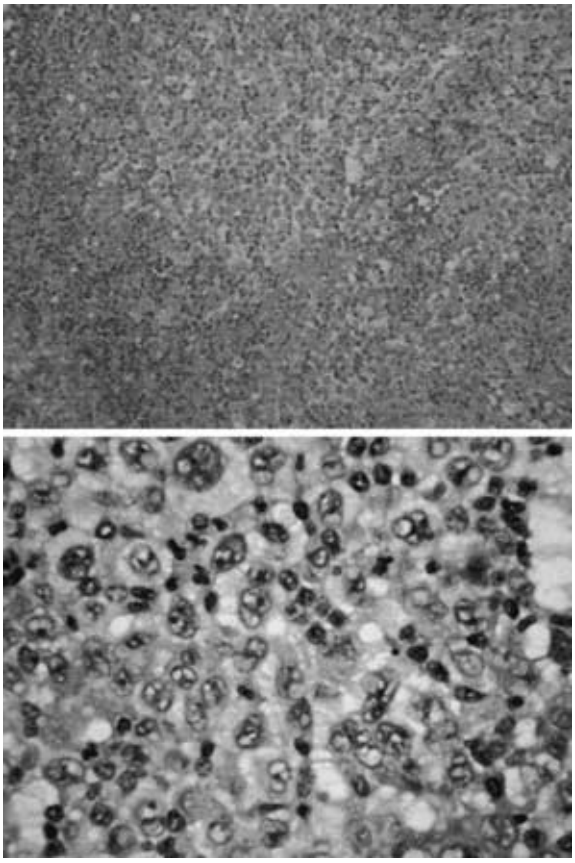

Figure 6. Microscopic findings of hilar lymph node showed large cell carcinoma（**A**: H.E.,×100, **B**: H.E.,×400）.

のみを認め，肺内には異常を認めなかった（Figure 5）．気管支鏡検査上も異常所見なく，他に症例 1 と同様に全身の精査を行ったが異常を認めなかった．

経過：肺門リンパ節腫大以外に異常ないため，切除することとし，2001 年 3 月 19 日腫大した肺門リンパ節（#12u）を切除した．術中迅速病理検査で大細胞癌と診断された（Figure 6）ことと，このリンパ節が右上葉の第一群リンパ節であることから画像，触診では検出不可能な微小肺癌が存在する可能性もあり，右肺上葉切除，ND2a リンパ節郭清を行った．永久標本による病理検査で肺内に癌は認めず，他のリンパ節に転移は認めなかった．経過観察中の 2002 年 1 月癌性胸膜炎，縦隔リンパ節転移で再発し化学療法を施行したが 2002 年 8 月 25 日死亡された．

考　察

原発不明癌の頻度は全癌の 0.5～6.7% であり，[1-3] そのうち肺門縦隔の原発不明癌は稀とされる．しかし，我々の医学中央雑誌による検索では本邦で 66 例の報告があり，自験例を含めると 68 例となり，その他に学会発表のみなされた症例も相当数あることから，頻度は低いものの日常臨床において遭遇する可能性の十分ある病態と考えられ重要である．病態としては上皮迷入によるリンパ節原発癌，[4] 微小肺癌の転移等が推測されている．前者はリンパ節転移を有する肺癌に比べて予後が良好であることや，原発巣としての肺癌が発見されることが少ないことから肺癌とは関係のない病態と考えるもので，その証明にはリンパ節内の良性迷入上皮が見つかることが必要だが，その報告はない．[5] 後者については，自験例では陰性であったが，甲状腺を除けば肺腺癌において陽性率，特異性が高いとされる TTF-1 が陽性であったとの報告[6] や surfactant apoprotein が陽性であったとの報告[7] もみられ，これらが陽性であれば肺癌との関係が示唆されるが今後の検討を要する．

性差は男性に多く，平均年齢は 59 歳で，30 歳代が 4 例，40 歳代が 6 例報告され，比較的若年者が多い．左右差は右側が 47 例と多いが理由は不明である．存在部位では肺門リンパ節のみに癌が存在する症例が 21 例，縦隔リンパ節のみに癌が存在する症例が 34 例報告され，肺門縦隔リンパ節の両方に癌が存在する症例は 13 例と少なかった．腫瘍径は平均 44 mm と大きなものが多く，組織型は腺癌が 26 例，扁平上皮癌 15 例，小細胞癌 9 例，大細胞癌 8 例，未分化癌 5 例，腺扁平上皮癌 2 例，その他 2 例，記載のないもの 1 例で，肺癌の組織型別発生頻度と類似していた．

術式は肺切除およびリンパ節郭清を行ったものが 19 例，リンパ節郭清が 11 例，リンパ節切除のみを行ったものが 26 例で，生検のみなど非切除例が 12 例であった．リンパ節再発は 8 例のみで，リンパ節郭清例に 1 例（9%），リンパ節切除例に 3 例（12%）認め術式とは特に関係を認めなかった（χ^2 検定にて P＝0.82）．自験例は 2 例とも肺切除を行ったが症例 1 は肺門リンパ節，特に #11s リンパ節の節外浸潤により肺動脈の温存が不可能であったため，やむを得ず右肺中下葉切除を行った症例で，症例 2 は明らかに右肺上葉の所属リンパ節であったことと大細胞癌という，肺癌を考えさせる組織型であったことから右肺上葉切除を行った．結果的に両症例とも術後の病理検査で肺癌は発見されなかったことから微小肺癌かリンパ節原発癌が考えられるがリンパ節原発癌ならば肺切除は不必要であった可能性がある．文献の検討では最初は肺切除を行わなかった 37 症例のうち，平均 27 ヶ月の経過観察のうちに肺内に癌が発見された症例は 5 例[6,8-10] と少数であり，また後に肺原発巣が顕在化すればそれを切除することにより予後は良好であったとの報告もあり，[6,8] 肺切除は行わずにリンパ節切除あるいはリン

パ節郭清のみ施行し慎重に経過観察するのが妥当とする意見が多い.[8,11,12] 一方, 担癌リンパ節の存在部位から臨床的に原発肺葉としての関与が疑わしければ積極的に肺葉切除すべきとする意見もある.[7] 切除例 56 例の検討では縦隔病変のみの症例は 27 例中 5 例のみに肺切除が行われているのに対し, 肺門病変を有する症例では 29 例中 14 例に肺切除が行われていた. これは縦隔病変のみの症例ではどの肺葉を切除すべきか決定しがたいこと, 肺門病変があれば特定の肺葉との関係が考えやすいこと, また手術手技上肺門リンパ節完全切除のために肺葉切除が必要になる場合があることなどが理由として考えられる. 治療方針が確定した病態ではないため, リンパ節の存在部位や残存肺機能等も考慮し, 文献的な治療成績を患者に十分説明した上で肺切除するか否か決定すべきと考える.

リンパ節切除とリンパ節郭清では局所再発の有無に一定の傾向はなく, どちらが良いかは言えない. 切除症例 56 例のうち術後化学あるいは放射線療法の併用は 34 例に行われ, そのうち化学療法が 21 例, 化学放射線療法が 3 例, 放射線療法が 10 例で, 補助療法施行の 34 例中 5 例が死亡, 補助療法なしの 22 例中 6 例が死亡していた. 術後化学療法が再発防止に寄与している可能性があるとの報告もある[12,13] が効果についての判定は困難と考えられた. 自験例では症例 1 は UFT 内服, 症例 2 は患者の希望により術後補助療法は行わなかった. 予後については切除例のうち転帰の明らかな報告が 55 例あり, 報告時生存例は 43 例, 死亡例が 12 例であった. 平均観察期間は 29 ヶ月と十分ではなく, 自験の症例 2 のように早期に再発死亡する予後不良な症例があることも確かだが, リンパ節転移を有する肺癌に比して良好であるとする報告が多く,[4,6-8,11] 切除可能であれば切除を試みるべきと考えられる.

REFERENCES

1. Holmes FF, Fouts TL. Metastatic cancer of unknown primary site. *Cancer*. 1970;26:816-820.
2. Stewart JF, Tattersall MHN, Woods RL, et al. Unknown primary adenocarcinoma: incidence of overinvestigation and natural history. *Br Med J*. 1979;1:1530-1533.
3. Didolkar MS, Fanous N, Elias EG, et al. Metastatic carcinomas from occult primary tumors. A study of 254 patients. *Ann Surg*. 1977;186:625-630.
4. 真崎義隆, 五味淵誠, 田中茂夫, 他. 原発巣不明肺門縦隔リンパ節癌の本邦報告例の検討. 胸部外科. 1997;50:743-747.
5. 森田祐二, 吉田和浩, 原田尚雄, 他. 摘出術後も血清 CEA・CA19-9 値の持続上昇を認めた原発巣不明肺門リンパ節内腺癌の 1 例. 肺癌. 1995;35:209-214.
6. 鈴木善裕, 小川伸郎, 石和直樹, 他. 原発不明肺門リンパ節癌切除後に原発巣と考えられる肺腫瘍を切除した 1 例. 肺癌. 2002;42:283-287.
7. 川野亮二, 羽田圓城, 坂口浩三, 他. 肺門縦隔リンパ節転移で発見された T0 肺癌の 2 手術例. 日呼外会誌. 2003;17:117-121.
8. 櫻庭　幹, 前　昌宏, 大貫恭正, 他. 原発不明肺門縦隔リンパ節癌の 3 症例. 日呼吸会誌. 1999;37:72-77.
9. 北　雄介, 近藤大造. サルコイドーシス合併, 原発不明縦隔リンパ節癌切除後 18 ヶ月目に発見された肺癌の 1 例. 日呼外会誌. 1997;10:488-493.
10. 陳　豊史, 辰巳明利, 新居英二, 他. 縦隔転移で発見された原発巣不明癌の 4 例. 日呼吸会誌. 1999;37:1003-1007.
11. 伊藤宏之, 乾　健二, 後藤直樹, 他. 縦隔リンパ節転移切除後 3 年 9 ヶ月で右頸部リンパ節転移を認めた原発不明扁平上皮癌の 1 切除例. 肺癌. 2003;43:273-277.
12. 金子和彦, 矢満田健, 羽生田正行, 他. 肺門リンパ節のみに癌病巣を認めた原発不明扁平上皮癌の 1 例. 日呼吸会誌. 2000;38:39-43.
13. 守尾　篤, 宮本秀昭, 泉　　浩, 他. 原発不明縦隔リンパ節転移腺癌の 1 治験例—本邦報告例 21 例の検討—. 肺癌. 2001;41:73-77.