脂漏性角化症を合併した肺腺癌の１例

辻田章博[1]・坂東政司[1]・小林　晃[1]・
大野彰二[1]・杉山幸比古[1]

要旨 ── 背景. Leser-Trélat 徴候は内臓悪性腫瘍に伴う皮膚徴候の１つであり，脂漏性角化（老人性疣贅）が短期間に急速に増加・増大をきたした場合，内臓悪性腫瘍が存在する可能性を示唆する重要な皮膚所見とされている．**症例.** 67 歳，女性．細気管支肺胞上皮癌が発見される約４ヶ月前より体幹を中心に脂漏性角化の増加・増大を認め，Leser-Trélat 症候群と考えられた．その後胸部 X 線写真上の異常陰影に対して，左 B^3b より経気管支肺生検を施行し腺癌と診断した．外科にて左上葉切除術が施行され，組織学的には，ムチン産生性の細気管支肺胞上皮癌の像であった．**結論.** 脂漏性角化症は日常診療上しばしばみられるものであるが，皮疹の変化の注意深い観察が，悪性腫瘍の早期発見につながるものと考えられた．（肺癌．2004;44:695-700）

索引用語 ── Leser-Trélat 症候群，脂漏性角化症，肺腺癌，細気管支肺胞上皮癌

A Case of Lung Adenocarcinoma With Seborrheic Keratoses

Akihiro Tsujita[1]; Masashi Bando[1]; Akira Kobayashi[1];
Shoji Ohno[1]; Yukihiko Sugiyama[1]

ABSTRACT ── Background. Leser-Trélat sign is characterized by the sudden appearance and rapid increase in the number and size of seborrheic keratoses. This is a skin change associated with internal malignancies. ***Case.*** Seborrheic keratoses increased rapidly on the skin of a 67-year-old woman, 4 months before lung cancer was detected. Recognizing the skin lesions as Leser-Trélat sign, we performed transbronchial lung biopsy from left B^3b, which yielded a diagnosis of adenocarcinoma. Left upper lobectomy was performed. The resected specimen revealed bronchioloalveolar carcinoma. ***Conclusion.*** Patients with seborrheic keratoses are often encountered. Careful observation of seborrheic keratoses is one of the ways to detect malignancy in its earlier stage.（*JJLC.* 2004;44:695-700）

KEY WORDS ── Leser-Trélat syndrome, Seborrheic keratoses, Lung adenocarcinoma, Bronchioloalveolar carcinoma

はじめに

内臓悪性腫瘍に伴い，多くの場合６ヶ月以内という短期間に脂漏性角化（老人性疣贅）が進展する皮膚変化を Leser-Trélat 徴候といい，比較的稀な皮膚変化とされている．[1] 今回我々は脂漏性角化症を合併した肺腺癌の１例を経験したので，若干の文献的考察を加え報告する．

症　例

症例：67 歳，女性．

主訴：胸部異常陰影．

家族歴：父親，心筋梗塞．姉，大腸癌．

[1]自治医科大学呼吸器内科．
別刷請求先：辻田章博，自治医科大学呼吸器内科，〒329-0498 栃木県河内郡南河内町薬師寺 3311-1（e-mail: kokyu2@jichi.ac.jp）．
[1]Division of Pulmonary Medicine, Department of Medicine, Jichi Medical School, Japan.
Reprints: Akihiro Tsujita, Division of Pulmonary Medicine, Department of Medicine, Jichi Medical School, 3311-1 Yakushiji, Minamikawachi-machi, Kawachi-gun, Tochigi 329-0498, Japan（e-mail: kokyu2@jichi.ac.jp）.
Received January 6, 2004; accepted July 22, 2004.
© 2004 The Japan Lung Cancer Society

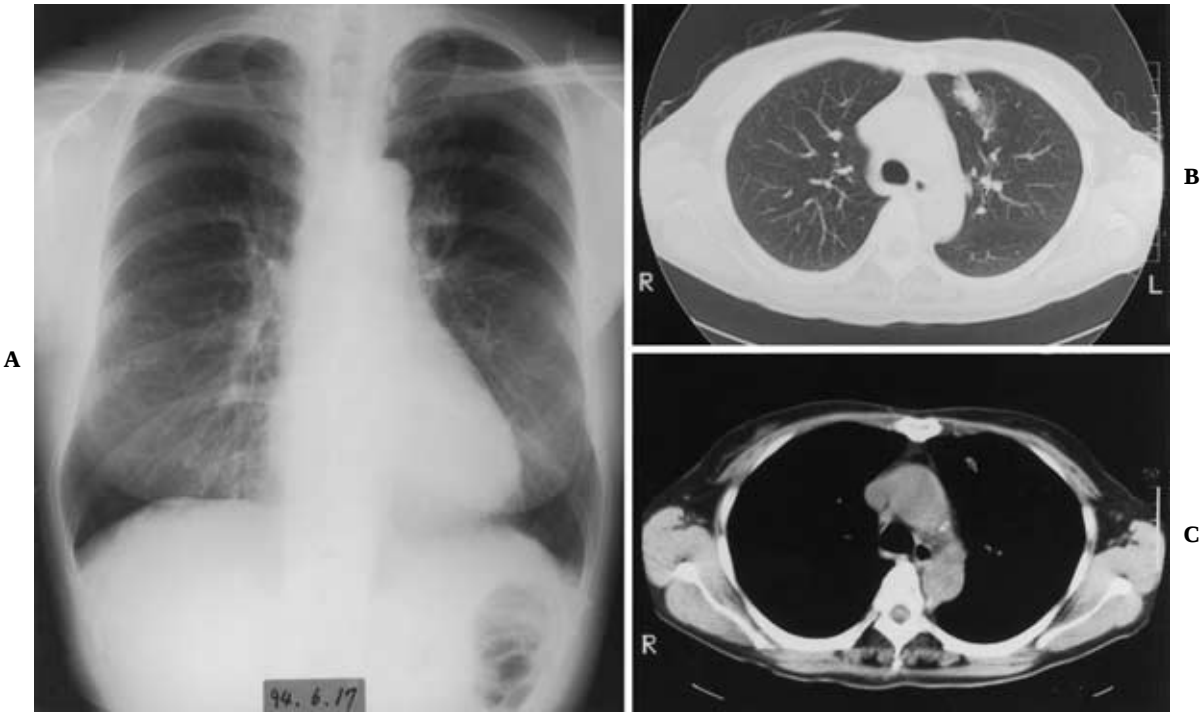

Figure 1. Chest X-ray film（**A**）and chest CT scan（**B, C**）in 1994 showing consolidation shadows in the left upper lung field.

既往歴：17 歳，虫垂炎．46 歳，大腸ポリープ．58 歳，脳動脈瘤．

生活歴：喫煙 25 本/日，44 年間（23～67 歳）．

現病歴：1990 年頃から体幹を中心に脂漏性角化を認めていた．1994 年 2 月頃から脂漏性角化の数が増えてきたため, 1994 年 6 月皮膚科を受診. Leser-Trélat 症候群が疑われたため, 全身検索が行われた. 胸部 CT 検査にて左上葉に浸潤影が認められていたものの，炎症性変化として経過観察されていた（Figure 1A，B，C）．2002 年 9 月の検診で胸部 X 線写真上，左上肺野に異常陰影を指摘され，精査加療目的にて当科紹介入院となった．

入院時現症：身長 152 cm，体重 45 kg，血圧 128/78 mmHg，脈拍 91/分・整，体温 36.8℃，眼瞼結膜に貧血を認めず，またチアノーゼも認めなかった．表在リンパ節は触知せず，心雑音も聴取しなかった．呼吸音は正常で，腹部は平坦軟，肝脾も触知しなかった．四肢に浮腫を認めなかった．

皮膚所見（Figure 2A，B）：体幹，特に上半身中心に米粒大から小豆大までの表面粗造で境界明瞭な淡褐色ないし黒褐色な疣贅を多数認めた．最大径は 8 mm 前後であった．

入院時検査所見（Table 1）：血液生化学検査で異常値を認めず，腫瘍マーカーは全て基準値内であった．

入院時胸部 X 線写真（Figure 3）：CTR 48%．左上肺野に索状の陰影を認めた．

胸部 CT 写真（Figure 4）：左 S^3 領域に気管支の走行に沿った帯状の浸潤陰影と，周囲のすりガラス状変化を認めた. 縦隔リンパ節では気管前リンパ節の腫大を認めた．

経気管支肺生検：気管支内腔に異常所見を認めず，左 B^3b より経気管支肺生検を施行した．生検組織の強拡大像では，粘液を豊富に有するが核の異型が目立つ上皮の乳頭状の増殖を認め，高分化型の腺癌と診断した（Figure 5A，B）．

入院後経過：遠隔転移は認めなかったが，胸部 CT 上縦隔リンパ節の腫大を認め，臨床病期　T2N2M0，Stage IIIA と診断した．2003 年 1 月 8 日，胸骨正中切開にて左上葉切除術および 3α 群までの縦隔リンパ節郭清術が施行された．腫瘍は S^3 の末梢にあり胸膜陥入が認められた. 割面は白色調, 境界はやや不明瞭で, 最大径は 4.0 cm であった（Figure 6A，B）．組織学的には，PAS 陽性の粘液の貯留する高円柱状の腫瘍細胞が肺胞上皮を置換するように増生しており，ムチン産生性の細気管支肺胞上皮癌の像であった（Figure 6C，D）．胸膜に接しているものの胸膜を越える浸潤はなく，明らかな脈管侵襲も認めなかった．郭清したリンパ節への転移は認められず，病理学的には T2N0M0，Stage IB と診断した．

A

B

Figure 2. Seborrheic keratosis lesions on the back (**A**), and close-up view of the lesions (**B**).

考　察

今回我々は脂漏性角化症を合併した肺腺癌の1例を経験した．内臓悪性腫瘍に伴う皮膚変化である皮膚悪性腫瘍症候群は多彩な皮膚病変を呈することがあるとされる.[2] 本症候群とみなしうる基準としては（1）皮膚病変が悪性腫瘍の治療によって改善または消失すること，（2）悪性腫瘍の再発・転移により，皮膚病変も再燃すること，（3）腫瘍と皮膚病変の発生の時間的関係がはっきりしていること，（4）腫瘍の進行とともに皮膚病変も増悪すること，（5）統計・疫学的に皮膚病変と悪性腫瘍発生との関連がわかっていること，などを検討すべきであるとしている.[3] 本症候群の臨床的意義は，皮膚病変を詳細に診察することにより早期に内臓悪性腫瘍が潜在する可能性を推察し，詳細な検索により早期発見および治療が可能となることである．特異的皮膚病変である内臓悪性腫瘍の皮膚転移は3〜4%で，原発では乳癌についで肺癌・胃癌が多いとされている.[4] 非特異的皮膚病変である腫瘍随伴性皮膚病変で肺癌と関連があるものとして，黒色表皮腫，脂漏性角化症，後天性多毛症，後天性肥大性皮膚骨膜症，紅斑群，皮膚筋炎などがあげられる.[2,5-7] 今回我々が経験したLeser-Trélat症候群も皮膚悪性腫瘍症候群の一つで，1890年にEdmund Leser[8]とUlysse Trélatが脂漏性角化症を伴った悪性腫瘍の報告を行ったのが最初である．その後，Ronchesesら[1]により本徴候の意義が再確認され，「激しい掻痒感を伴う脂漏性角化症が，それまで全く皮疹を認めなかった皮膚に突然出現し，急速に増大・増加することは内臓に悪性腫瘍が存在する徴候である」としている．現在では，明らかな定義として記されているものはないが，内臓悪性腫瘍に伴い，多くの場合6ヶ月以内という短期間に脂漏性角化が進展する皮膚変化をLeser-Trélat徴候としている．自験例では認めなかったが，本症候群では皮膚掻痒症の併発率が高く，Holdiness[9]は43%にみられたとしている．

Leser-Trélat症候群については我々が調べ得た限りでは，本邦においてこれまでに120例の報告がみられ，[10] 男性75例，女性45例であった．年齢は33歳から100歳までみられ，平均は67歳であった．併発する内臓癌の種類は，胃癌が圧倒的に多く60例(50.0%)，ついで大腸

Table 1. Laboratory Data on Admission

Peripheral blood		Blood chemistry		Tumor markers	
WBC	6400/μl	CRP	＜0.1 mg/dl	CEA	3.5 ng/ml
Neu	64.1%	TP	6.4 g/dl	SLX	23.4 U/ml
Eos	0.6%	Alb	3.8 g/dl	SCC	＜0.4 ng/ml
Bas	1.1%	BUN	14 mg/dl	CYFRA	1.1 ng/ml
Mon	8.4%	Cr	0.49 mg/dl	NSE	7.6 ng/ml
Lym	25.8%	GOT	19 IU/*l*	CA19-9	6 U/ml
RBC	358 × 10^4/μl	GPT	10 IU/*l*	Analysis of arterial blood gas	
Hb	11.6 g/dl	LDH	354 IU/*l*	pH	7.39
PLT	28.5 × 10^4/μl	Na	142 mEq/*l*	$PaCO_2$	44.1 torr
PT	11.2 sec	K	4 mEq/*l*	PaO_2	77.7 torr
APTT	28.9 sec	Cl	107 mEq/*l*	HCO_3^-	26.1 mmol/*l*
				SaO_2	95.3%

Figure 3. Chest X-ray film on admission showing an infiltration shadow in the left upper lung field.

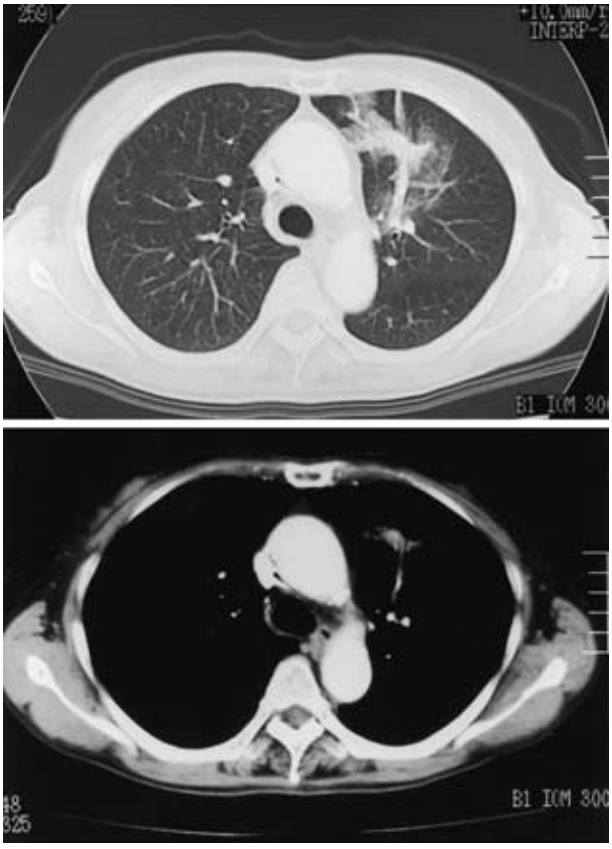

Figure 4. Chest CT scan on admission showing consolidation shadows in left S^3.

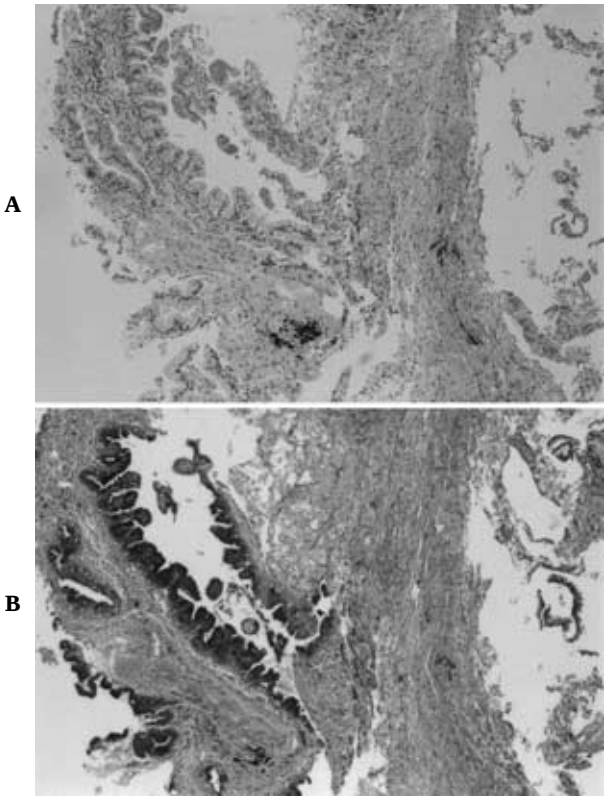

Figure 5. Transbronchial lung biopsy specimen showing papillary adenocarcinoma（**A**：H.E. ×50, **B**：PAS. ×50）.

癌 14 例（11.7%），肺癌 8 例（6.7%），悪性リンパ腫 8 例（6.7%），乳癌 5 例（4.2%）の順であった（Table 2）．本邦では腺癌が全体の 3 分の 2 を占めていたが，欧米例においてもほぼ同様の頻度であった．[11] 従来，本徴候を呈する症例は進行癌が多く，予後不良とされていたが，Leser-Trélat 症候群の臨床的意義が広く知られるようになり，最近では早期の症例報告が増えてきており，予後良好なものも散見される．[12]

肺癌に伴う Leser-Trélat 症候群に関する報告例は，本邦ではこれまで 8 例のみであった．性別では男性 7 例，女性 1 例であった．組織型では扁平上皮癌 1 例，小細胞癌 2 例，腺癌 2 例，その他は詳細不明であり，腺癌が多い傾向は認められなかった．Heaphy ら[11] は 7 例の報告を行い，扁平上皮癌が 5 例，小細胞癌が 1 例，腺癌が 1 例であったとしている．

本症例では外科的手術が行われたが，上半身中心にみられていた脂漏性角化は手術後 2 週間前後より白色の角化を伴い消失するものが僅かにみられていたが，以後は不変であった．本症候群では内臓癌の治療により皮疹の軽快が 50% 程度の症例でみられることが知られており，[1] 本徴候の発症機序は，腫瘍から何らかの humoral

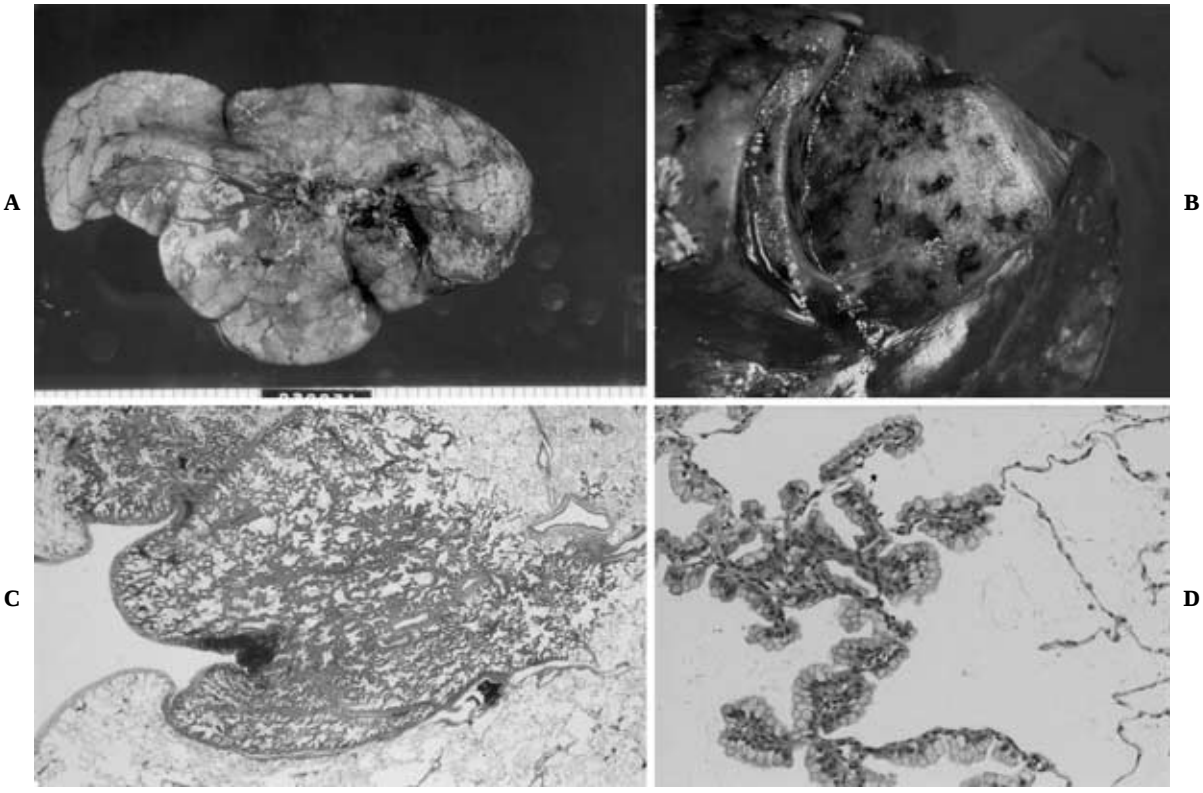

Figure 6. Macroscopic findings of the resected tumor specimen showing pleural indentation（**A**), and white-gray tumor in S^3（**B**). Histological findings showing mucinous bronchioloalveolar carcinoma（**C** : H.E. ×50, **D** : H.E. ×100).

Table 2. Reported Cases of Malignancy With Leser-Trélat Sign in Japan（1975 ～ 2003）

Disease	Case	%
Gastric cancer	60	50
Colorectal cancer	14	11.7
Lung cancer	8	6.7
Malignant lymphoma	8	6.7
Breast cancer	5	4.2
Uterine cancer	5	4.2
Liver cancer	4	3.3
Ovarian cancer	2	1.7
Renal cancer	2	1.7
Urinary bladder cancer	1	0.8
Gallbladder cancer	1	0.8
Gastric leiomyosarcoma	1	0.8
Laryngeal cancer	1	0.8
Leiomyoblastoma of small intestine	1	0.8
Leukemia	1	0.8
Malignant melanoma	1	0.8
Mediastinal tumor	1	0.8
Paget's disease	1	0.8
Pancreas cancer	1	0.8
Penile cancer	1	0.8
Prostatic cancer	1	0.8
	120	99.8

mediator が産生されている可能性が推測される．Schwarts[5] や Curry[13] は腫瘍より産生される epidermal growth factor（EGF）との関連を報告しているが，生化学的および免疫組織学的手法を用いた種々の検討においては，いまだ確証は得られていない．[14] また，1976 年に Todaro ら[15] によって同定された transforming growth factor（TGF）のうち TGF-α は EGF レセプターへの結合能を有し，酸やアルカリに対し安定したポリペプチドで，乳癌・胃癌などで産生能が高く，[5] 創傷治癒などに関与していることが明らかにされている．TGF-α の Leser-Trélat 症候群の病態への関与について示唆する報告もみられるが，[6] 現時点では不明な点も多い．本症例では生化学的および免疫組織学的な面からの検討は行えなかったが，今後 EGF や TGF などの種々の growth factor の本症候群の病態への関与についてのさらなる検討が望まれる．

まとめ

高齢者において脂漏性角化を認めることは日常診察上よく経験する．年を追う毎に徐々に脂漏性角化が多発する症例では，これが直接内臓悪性腫瘍に関連していると

は言い難い．しかし，短期間に脂漏性角化の数が増加もしくは増大してきた場合には，内臓悪性腫瘍存在の可能性を示唆する重要な所見であり，その際には胃や大腸などの消化器病変とともに肺病変の詳細な検索を行うことが必要と考えられた．

謝辞：稿を終えるにあたり，病理学的検討に関してご指導いただきました自治医科大学病理学教室河田浩敏先生に深謝いたします．

REFERENCES

1. Ronchese F. Keratoses, cancer and " the sign of Leser-Trélat ". *Cancer*. 1965;18:1003-1006.
2. 落合豊子，森嶋隆文．内臓悪性腫瘍に伴う皮膚変化．臨床と薬物治療．2001;20:235-238.
3. Curth HO. Skin lesions and internal carcinoma. In: Andrade R, Gumport SL, Popkin GL, eds. *Cancer of the skin*. Philadelphia; W.B. Saunders; 1976:1308-1341.
4. 堀　真，山城一純，鳥山　史，他．転移性皮膚癌の統計的観察．西日皮膚．1987;49:304-310.
5. Schwartz RA, Burgess GH. Florid cutaneous papillomatosis. *Arch Dematol*. 1978;114:1803-1806.
6. Koyama S, Ikeda K, Sato M, et al. Transforming growth factor-alpha（TGF α)-producing gastric carcinoma with acanthosis nigricans: An endocrine effect of TGF α in the pathogenesis of cutaneous paraneoplastic syndrome and epithelial hyperplasia of the esophagus. *J Gastroenterol*. 1997;32:71-77.
7. Ellis DL, Kafka SP, Chow JC, et al. Melanoma, growth factors, acanthosis nigricans, the sign of Leser-Trélat, and multiple acrochordons. A possible role for alpha-transforming growth factor in cutaneous paraneoplastic syndromes. *N Engl J Med*. 1987;317:1582-1587.
8. Leser E. Ueber ein die Krebskrankheit beim Menschen häufig begleitendes, noch wenig gekanntes Symptom. *Munchen Med Wochenschr*. 1901;48:2035-2036.
9. Holdiness MR. The sign of Leser-Trélat. *Int J Dermatol*. 1986;25:564-572.
10. 平野哲哉，末永義則，山元　修．Leser-Trélat の 2 例．西日皮膚．1988;50:218-222.
11. Heaphy MR Jr, Millns JL, Schroeter AL. The sign of Leser-Trélat in a case of adenocarcinoma of the lung. *J Am Acad Dermatol*. 2000;43:386-390.
12. 苫居尚子，清水隆弘，田中　靖，他．Leser-Trélat 徴候を疑い内臓悪性腫瘍の検索を行った 28 例．皮膚．1993;35:124-128.
13. Curry SS, King LE. The sign of Leser-Trélat. Report of a case with adenocarcinoma of the duodenum. *Arch Dermatol*. 1980;116:1059-1060.
14. 西村香織，竹中　基，小川文秀，他．胃癌切除後急速に疣贅状丘疹の消退を認めた Leser-Trélat 徴候．皮膚病診療．2000;22:461-464.
15. Todaro GJ, De Larco JE, Fryling C, et al. Transforming growth factors（TGFs): properties and possible mechanisms of action. *J Supramol Struct Cell Biochem*. 1981;15:287-301.