胸腺腫摘出後に発症した重症筋無力症の1例

前田　亮[1]・住友伸一[1]・松岡勝成[1]・
林　栄一[1]・毛受暁史[1]

要旨 ―― 胸腺腫摘出後に発症した重症筋無力症の1例を経験した．**症例.** 54歳女性．2000年8月，検診時に異常陰影を指摘され，当院呼吸器科を受診した．精査の結果，胸腺腫が疑われたため，10月，当科にて拡大胸腺胸腺腫摘出術を施行した．病理組織診断の結果，WHO分類 type B_2 の胸腺腫で正岡II期であった．2001年12月より，複視，眼瞼下垂を自覚し，抗アセチルコリンレセプター抗体（抗AchR抗体）が術前0.1 nmol/*l* 以下であったが，23.0 nmol/*l* と高値を示した．神経内科で精査したところ，重症筋無力症と診断された．**結論.** 胸腺腫摘出後12ヶ月以降発症のpost-thymectomy myasthenia gravis（MG）は，胸腺腫の再発が多いことで知られているが，本症例においては全身検索でも再発を認めておらず，また，術前の抗AchR抗体は正常範囲内で，術前より抗AchR抗体の推移を明らかにし得た，示唆に富む経過を呈した症例と思われたので報告する．（肺癌．2004;44:701-703）

索引用語 ―― 胸腺腫（thymoma），重症筋無力症（myasthenia gravis），術後重症筋無力症（post-thymectomy myasthenia gravis）

A Case of Myasthenia Gravis After Total Thymectomy for Thymoma

Ryo Maeda[1]; Shinichi Sumitomo[1]; Katsunari Matsuoka[1]; Eiichi Hayashi[1]; Toshi Menju[1]

ABSTRACT ―― A case of myasthenia gravis after total thymectomy for thymoma is rare. ***Case.*** A 54-year-old woman was admitted to our hospital because of an abnormal shadow on routine chest roentgenogram. Chest CT revealed a mass shadow in the anterior mediastinum. Extended total thymectomy was carried out. Histologically, the tumor was a thymoma of WHO type B_2 and stage II (Masaoka criteria). The patient complained of ptosis and diplopia 14 months after the operation. The titer of anti-acetylcholine receptor antibody was high and myasthenia gravis was diagnosed. ***Conclusion.*** We reported a rare case of a patient with myasthenia gravis appearing after thymectomy. A review of the literature including post-thymectomy myasthenia gravis was presented and problems related to the pathogenesis were discussed. In this case, a change in the value of anti-acetylcholine receptor antibody was revealed. (*JJLC.* 2004;44:701-703)

KEY WORDS ―― Thymoma, Myasthenia gravis, Post-thymectomy myasthenia gravis

[1]日本赤十字社和歌山医療センター呼吸器外科.
別刷請求先：前田　亮, 日本赤十字社和歌山医療センター呼吸器外科, 〒640-8269　和歌山市小松原通4-20（e-mail: ryomaeda@leto.eonet.ne.jp）.
[1]Department of Respiratory Thoracic Surgery of the Japanese Red Cross Society Wakayama Medical Center, Japan.
Reprints: Department of Respiratory Thoracic Surgery of the Japanese Red Cross Society Wakayama Medical Center, 4-20, Komatsubaradori, Wakayama, 640-8269, Japan（e-mail: ryomaeda@leto.eonet.ne.jp）.
Received April 5, 2004; accepted August 2, 2004.
© 2004 The Japan Lung Cancer Society

はじめに

重症筋無力症 myasthenia gravis（MG）の約 10% に胸腺腫が合併すると言われており，その大部分は MG 発症時に胸腺腫が発見されている．MG を伴う胸腺腫に対して，胸腺腫を摘出することにより，多くの症例で MG の治癒あるいは軽快を得ることができる．しかし，ごく稀に, MG を伴っていない胸腺腫の症例で, 胸腺腫切除後に MG が発症する例が報告されている．今回，我々は胸腺腫摘出 14 ヶ月後に発症した MG の 1 例を経験したので，報告する．

症　例

患者：54 歳，女性.

Figure 1. Chest X-ray film showing an abnormal shadow in the right lung hilus.

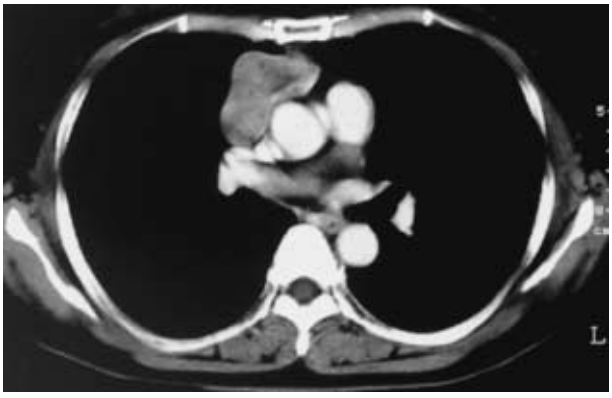

Figure 2. Chest CT scan showing a tumor shadow in the anterior mediastinum.

主訴：胸部異常陰影.

現病歴：2000 年 8 月，住民検診で胸部レントゲン写真にて異常陰影を指摘され，当院呼吸器内科を紹介受診した（Figure 1）．胸部 CT で，右前縦隔に心嚢に接して直径約 6 cm の辺縁平滑で内部が均一な腫瘤状陰影を認めた（Figure 2）．画像上，胸腺腫が疑われ，同年 10 月，手術による診断加療目的で当科に入院となった.

既往歴：特記すべきことなし.

入院時現症：身長 160 cm，体重 60 kg，血圧 130/80 mmHg，脈拍 72/分，聴診所見に異常音はなく，表在リンパ節も触知しなかった．腹部，四肢にも特記すべき所見はなかった.

検査所見：尿，血液一般及び生化学検査では異常を認めず，腫瘍マーカー（CEA，CYFRA，SCC，NSE，Pro-GRP）もすべて正常範囲内であった．抗 AchR 抗体は 0.1 nmol/*l* 以下と正常範囲内であった.

入院後経過：2000 年 10 月，拡大胸腺胸腺腫摘出術を施行した．腫瘍は一部右縦隔胸膜及び心膜に癒着してい

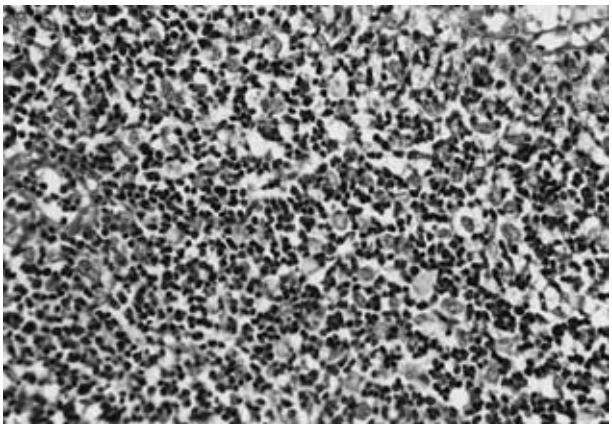

Figure 3. Predominance of lymphocytes, but epithelial cells are clearly visible and morphologically abnormal becamed nuclear enlargement and nucleolar prominence（H.E. stain×400）.

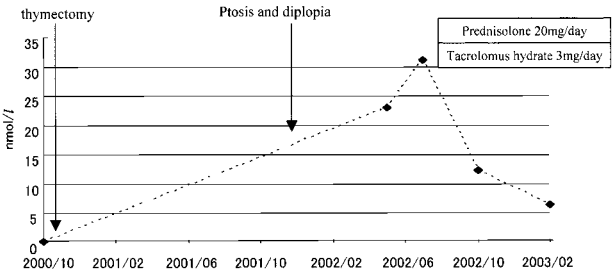

Figure 4. Changes in the value of anti-acetylcholine receptor antibody.

たため，右縦隔胸膜，心膜合併切除，再建術を施行した．病理組織診断では，WHO 分類 type B_2 の胸腺腫と診断された．腫瘍は線維性被膜に覆われており，被膜への浸潤は認めず，正岡分類 II 期であった（Figure 3）．

当科入院中は，神経学的に無症状であり，術後経過良好にて術後第 15 病日に退院した．その後，経過観察の目的で外来通院していたが，2001 年 12 月頃より複視，眼瞼下垂を自覚するようになり，2002 年 5 月の外来受診時の採血で，抗 AchR 抗体が，23.0 nmol/*l*（正常 0.1 nmol/*l* 以下）と高値を示した．当院神経内科に精査を依頼したところ，テンシロンテスト陽性で，顔面神経への誘発筋電図の連続刺激検査にて weaning 減少を認め，重症筋無力症と診断された．2002 年 7 月より，当院神経内科に入院の上，プレドニゾロン 20 mg/day，タクロリムス 3 mg/day 内服開始，以後次第に症状は改善し，2003 年 3 月には，眼瞼下垂，複視共にほぼ消失した．抗 AchR 抗体も，6.20 nmol/*l* と減少を示した（Figure 4）．当科での follow up CT では，2004 年 3 月現在，胸腺腫の再発所見は認めていない．

考　察

1951 年に Farshstand ら[1] により，胸腺腫摘出術後の重症筋無力症の発症が報告されて以来，同様な症例が散見され，一般に post-thymectomy MG と言われている．伊藤ら[2] の報告では，MG 非合併胸腺腫 394 例のうち，18 例（4.6%）に post-thymectomy MG が発症しており，本症は稀な発症頻度であると報告している．当科では 1991 年から 2004 年 1 月まで重症筋無力症を合併しない胸腺腫に対する拡大胸腺胸腺腫摘出術例が 32 例あり，本症例を含めうち 3 例（9.4%）に術後重症筋無力症の発症を認めている．

胸腺腫摘出後の MG の発症機序については，1）潜在的な MG が術前から存在し，それが手術を契機に顕在化する，[3] 2）遺残胸腺あるいは異所性胸腺の存在，[1] 3）末梢血液あるいは組織中にプールされていた胸腺由来のリンパ球が術後何らかの要因により活性化し MG が発現する，[4] などがあるが定説はない．手術から MG 発症までの期間を検討した報告によると，6 ヶ月以内の early onset，並びに 6 ヶ月以上の late onset の二峰性を示すと言われている．[2] 発症時期と本症の発症要因については，early onset では，術前から存在した潜在的 MG が胸腺腫の除去により増悪し，症状の顕在化を見るためと考えられている．[2] Early onset の患者で，術前も抗体の存在が確認された報告[5] があり，実際に当科で術後 1 ヶ月後に MG が発症した症例では，術前抗 AchR 抗体が 29 nmol/*l* と高値であった．一方，late onset においては，MG 発症時に胸腺腫の再発を認めることが多く，再発がその原因であると考えられている．[2] 当科で術後 6 年目に重症筋無力症を発症した late onset の症例では，胸腔内播腫による再発を認め，化学療法施行中であった．

本症例では，術前抗 AchR 抗体は正常範囲内で胸腺腫発見時は全く MG 症状が見られず，術後 14 ヶ月で MG を発症した late onset であった．MG 発症時，全身検索を行ったが胸腺腫の再発または残存を疑わせる所見はなかった．ただし，microscopic な局所再発，遠隔転移は否定できないため，今後とも注意深く経過観察を行う必要がある．

我々が検索し得た限り，本邦では本症例の如く胸腺腫の再発または残存が確認できず，late onset となった症例は本症例含め，2 例しか認めなかった．森らは，術後 15 ヶ月後に発症した，late onset の症例において術前の抗体の存在を明らかにし，術前に潜在的 MG が存在した可能性を述べている[6] が，本症例では，術前抗 AchR 抗体は正常であり，どのようなメカニズムで MG が発症したかは不明である．

Early onset, late onset に限らず，術前抗 AchR 抗体が正常であり，MG 発症と共に高値を示した症例は，我々が検索した限りでは，1 例も認めず，この点において，本症例は貴重で示唆に富む経過を呈した症例であると考えられ，胸腺腫摘出後の MG 発症の機序に関しては，今後さらなる検討が必要であると考えられた．

結　語

胸腺腫摘出後に発症した重症筋無力症（MG）の 1 例を経験した．

MG を伴わない胸腺腫で，術前抗 AchR 抗体が正常であっても胸腺腫摘出後に MG が発症する可能性も考慮し，経過観察する必要があると思われた．

REFERENCES

1. Fershtand JB, Show RR. Malignant tumor of the thymus gland, myasthenia gravis after removal. *Ann Instern Med*. 1951;34:1025.
2. 伊藤元彦，藤村重文，門田康正，他．胸部の外科—いわゆる post-thymectomy myasthenia gravis を中心に．日胸外会誌．1990;38:118-120.
3. Rowland LP, Aranow H, Hoefer PF. Myasthenia gravis appearing after the removal of thymoma. *J Neurol*. 1957;7:584.
4. Namba T, Brunner NG, Grob D. Myasthenia gravis in patients with thymoma, with particular reference to onset after thymectomy. *Medicine*. 1978;57:411.
5. 谷村繁雄，友安　浩，伴場次郎，他．術後重症筋無力症の症状発現をみた胸腺腫の 1 例．日胸臨．1985;44:423-427.
6. 森　正孝，中尾英人，伴信太郎，他．術前の抗アセチルコリン受容体抗体が陽性で胸腺腫摘除術の 1 年 3 ヶ月後に症状発現をみた重症筋無力症の 1 例．医療．1988;42:256-259.