肺線維症に重なる浸潤影のCT像を呈した肺扁平上皮癌の1例

斉藤彰俊[1,2]・小澤克良[3]・宮澤正久[4]

要旨 —— 背景. 肺線維症に合併する肺癌はしばしば浸潤影を呈し，その診断に苦慮する．**症例.** 患者は68歳男性で，発熱と咳嗽を主訴に受診．CT上両側下葉胸膜下優位に蜂窩肺が認められ，肺線維症の所見であり，右下葉肺底区にはそれに重なる浸潤影が認められた．喀痰細胞診では扁平上皮癌疑いと診断されたが，喉頭にも上皮内癌があり，肺野の浸潤影については肺線維症に合併した肺炎として抗菌薬投与にて治療された．しかし1ヵ月後の経過で浸潤影はわずかに増大傾向を示し，腫瘍性病変が疑われた．気管支鏡が施行され，右B^9・B^{10}の気管支洗浄液の細胞診で扁平上皮癌が検出された．以上より右下葉の浸潤影が扁平上皮癌の病変であると診断され，右肺下葉切除術が施行された．病理組織像では広範な線維化の中に充実性胞巣が散在する中分化型扁平上皮癌で，壁側胸膜浸潤があり，T3N0M0，IIB期であった．**結論.** 肺線維症に合併する肺癌の画像上の形態は，正常肺に発生するものと異なることを念頭において診断すべきである．（肺癌．2004;44:785-789）

索引用語 —— 扁平上皮癌，浸潤影，肺線維症

A Case of Squamous Cell Carcinoma Depicted on Computed Tomography as a Consolidation Superimposed on Pulmonary Fibrosis

Akitoshi Saito[1,2]; Katsura Ozawa[3]; Masahisa Miyazawa[4]

ABSTRACT —— Background. It is difficult to diagnose lung carcinomas associated pulmonary fibrosis because they are often demonstrated as consolidations on computed tomography. ***Case.*** A 68 year-old man was admitted to our hospital with a fever and a cough. The chest CT demonstrated honeycomb lung in the subpleural region of the both inferior lobes, suggesting pulmonary fibrosis. Consolidation was superimposed on the honeycombing in the right basal segment. Although the sputum cytology was suspicious of squamous cell carcinoma, the consolidation was diagnosed to be due to pneumonia complicated by pulmonary fibrosis because the carcinoma in situ of the larynx was detected, and the patient was treated with antibiotics. However, since it slightly increased in size after one month, the consolidation was suspected to be a neoplasm. Bronchoscopic lavage of right B^9 and B^{10} revealed the squamous cell carcinoma. The consolidation in the right lower lobe was diagnosed as squamous cell carcinoma, and a right lower lobectomy was performed. Histological findings revealed that moderately differentiated squamous cell carcinoma formed a conglomerate scattered in the extensive fibrosis and there was parietal pleural invasion. It was classified as T3N0M0, stage IIB. ***Conclusion.*** When diagnosing lung carcinomas accompanied by pulmonary fibrosis on the CT, it is necessary to be aware that the morphologic findings are different from carcinoma which occurs in the normal lung.（*JJLC.* 2004;44:785-789）

KEY WORDS —— Squamous cell carcinoma, Consolidation, Pulmonary fibrosis

市立甲府病院 [1]放射線科，[3]呼吸器科，[4]呼吸器外科；[2]山梨大学医学部放射線医学講座．

別刷請求先：斉藤彰俊，市立甲府病院放射線科，〒400-0832 山梨県甲府市増坪町366（e-mail: saitoaki@kmh.kofu.yamanashi.jp）．

Department of [1]Radiology, [3]Respiratory Medicine, [4]Thoracic Surgery, Kofu Municipal Hospital, Japan; [2]Department of Radiology, Yamanashi University, Japan.

Reprints: Akitoshi Saito, Department of Radiology, Kofu Municipal Hospital, 366 Masutsubo-cho, Kofu, Yamanashi 400-8032, Japan（e-mail: saitoaki@kmh.kofu.yamanashi.jp）.

Received August 12, 2004; accepted October 13, 2004.

© 2004 The Japan Lung Cancer Society

はじめに

細気管支肺胞上皮癌や悪性リンパ腫をはじめとして，CT 上浸潤影を呈するため，気管支肺炎や BOOP・慢性好酸球性肺炎などの非腫瘍性病変との鑑別に苦慮する肺腫瘍[1,2]は，日常診療でたびたび遭遇する．

また肺線維症患者で既存の蜂窩肺に肺癌が合併[3]した場合，その形態評価は非常に困難であり，感染症の合併などの非腫瘍性病変との鑑別に苦慮する．

今回我々は，肺線維症に合併し，CT 上浸潤影を呈した扁平上皮癌を経験したので報告する．

症　例

症例：68 歳．男性．

主訴：発熱．咳嗽．

既往歴：65 歳より痛風．67 歳より肝硬変．

現病歴：平成 16 年 4 月，発熱・咳嗽にて近医受診．肺炎に対する治療が行われたが，腫瘍マーカーで肺癌の可能性が疑われたため，当院内科紹介となった．喫煙歴は 20 本/日×53 年．

初診時現症：身長 153 cm，体重 47 kg，血圧 139/104 mmHg，脈拍 110/分，体温 37.2 度．貧血・黄疸なし．表在リンパ節触知せず．胸部聴診上両側に fine crackle を聴取．右母趾腫張あり．

初診時検査所見：血液生化学検査では RBC 394×10^4/μl，WBC 6200/μl，Hb 11.6 g/dl，Plt 9.6×10^4/μl，CRP 5.0 mg/dl，KL-6 1240 U/ml と，肺の炎症を示唆する所見を呈していた．腫瘍マーカーは CEA 29.7 ng/ml，CYFRA

Figure 1. Plain chest X-ray film on admission shows a reticular opacity in both lower lung fields and consolidation in the right lower lung field.

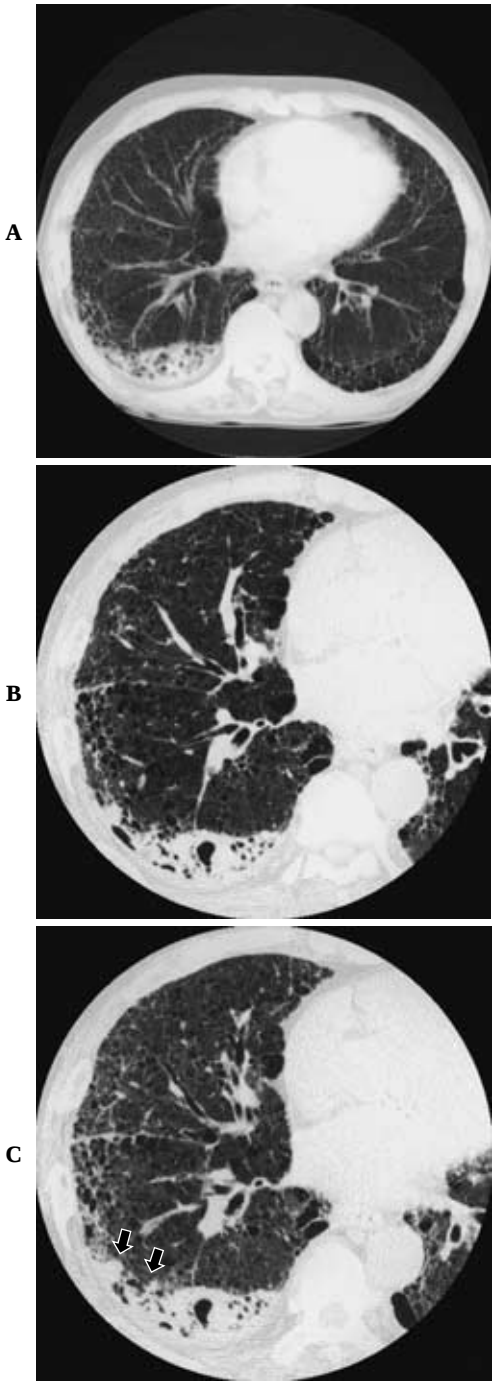

Figure 2. **A, B.** Chest CT on admission shows honeycomb lung in the subpleural region of both inferior lobes, including pulmonary fibrosis. Consolidation is superimposed on the honeycombing in the right basal segments. **C.** Chest CT one month later shows the consolidation slightly enlarged（arrows）.

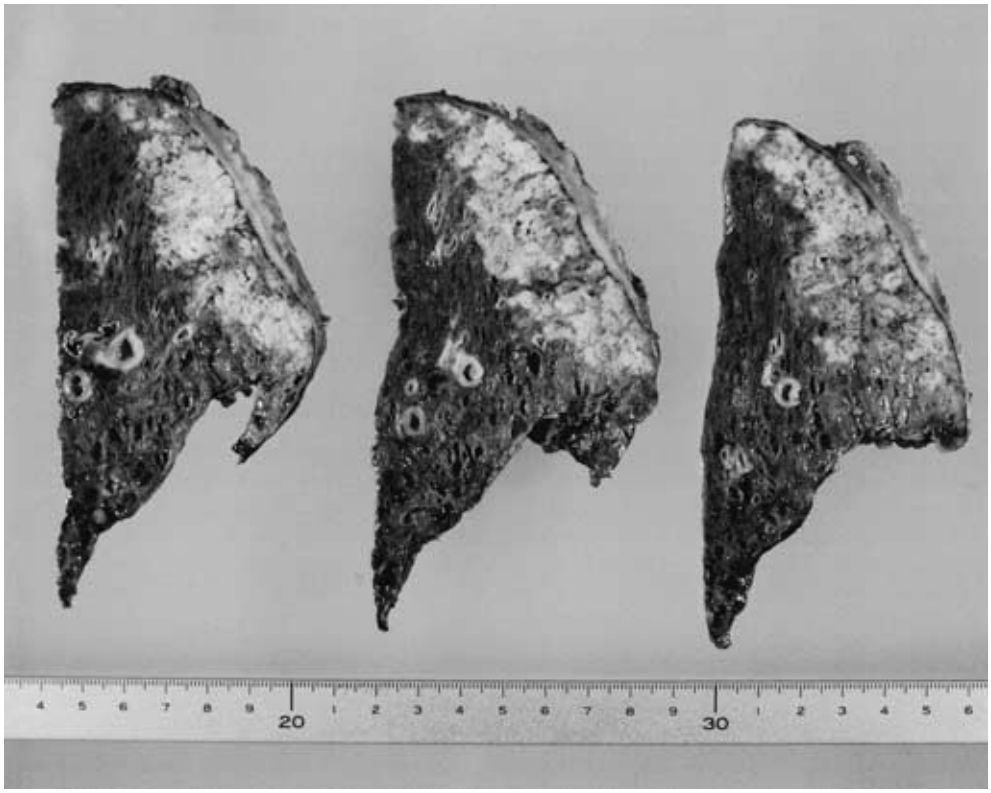

Figure 3. Cut surface of the resected right lower lobe shows a mass in the subpleural region of the right lower lobe.

35 ng/ml で両者とも高値であった．また可溶性 IL-2 レセプターも 2120 U/ml と高値であった．動脈血ガス分析では，PaO_2 66.8 mmHg，$PaCO_2$ 31.9 mmHg，pH 7.545，BE 4.7，SaO_2 94.8% と，酸素分圧低下を認めた．

入院時胸部単純 X 線写真：両側下肺野に網状影を認めた．右下肺野には淡い浸潤影も認めた（Figure 1）．

入院時胸部 CT 所見：両側下葉胸膜下優位に網状影・蜂窩肺が認められ，肺線維症の所見であった（Figure 2A）．右下葉肺底区胸膜沿いには既存の蜂窩肺に重なる非区域性の浸潤影が認められた（Figure 2A，2B）．画像所見からは，肺線維症に合併した感染症や BOOP など非腫瘍性病変と，細気管支肺胞上皮癌や悪性リンパ腫など浸潤影を呈する腫瘍性病変の，いずれかの可能性が考えられた．

喀痰細胞診所見：傍基底型の異型扁平上皮を中等度認め，Class IV・扁平上皮癌疑いと診断された．

肺の病変については，肺線維症に合併した肺炎として抗菌薬にて治療が施行された．それと平行して扁平上皮癌の検索と気管支鏡検査の適応決定のため，当院耳鼻科にて喉頭鏡が施行された．右声帯に限局したわずかな腫瘍性病変が認められたため，その後全麻下の顕微鏡手術が施行された．組織診では上皮内癌と診断され，同病変には放射線治療が予定された．

入院より 1 ヵ月後, CRP は 0.4 mg/dl と低下したが, 右下葉の浸潤影が CT 上わずかな増大傾向を示し（Figure 2C）, 腫瘍性病変の可能性が強くなり, 気管支鏡検査が施行された．この時点では，喀痰細胞診での扁平上皮癌は喉頭からのもので, 肺野の病変は, CT の形状から細気管支肺胞上皮癌や悪性リンパ腫が疑われていた．

気管支鏡検査：右 B^9・B^{10} より経気管支肺生検と気管支洗浄が施行され, 後者の細胞診で Class V・扁平上皮癌疑いと診断された．組織診では悪性所見は認められなかった．

以上より，CT で認められる右下葉の浸潤影が扁平上皮癌の病変であると考えられ，入院より 2 ヵ月後，開胸術が施行された．

手術所見：手術時に肺と胸壁の癒着が認められた．癒着は横隔膜面を中心に強固であり，全面癒着であった．下葉背側 S^9 から S^{10} 領域が硬化しており，病変部と考えられた．胸膜播種はみられなかったため，可及的に癒着を剝離した後, 型通り下葉切除術と 2a 群リンパ節郭清を施行した．癒着が強固な部分では，一部胸壁合併切除となった．

病理組織所見：肉眼的には，右肺底区の胸膜直下に

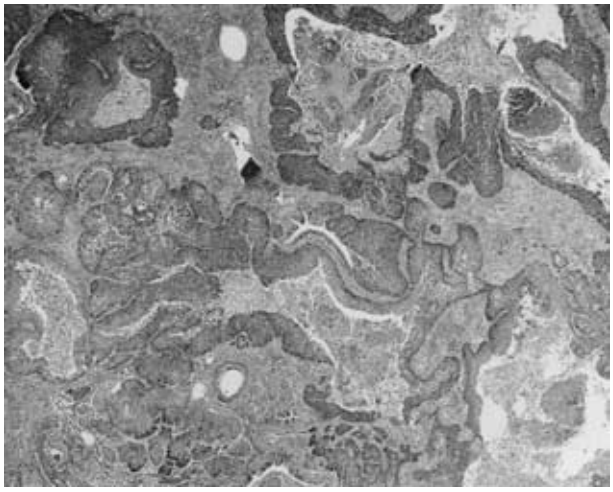

Figure 4. Histological findings show squamous cell carcinoma forming conglomerates scattered in the extensive fibrosis（×20, hematoxylin and eosin stain）

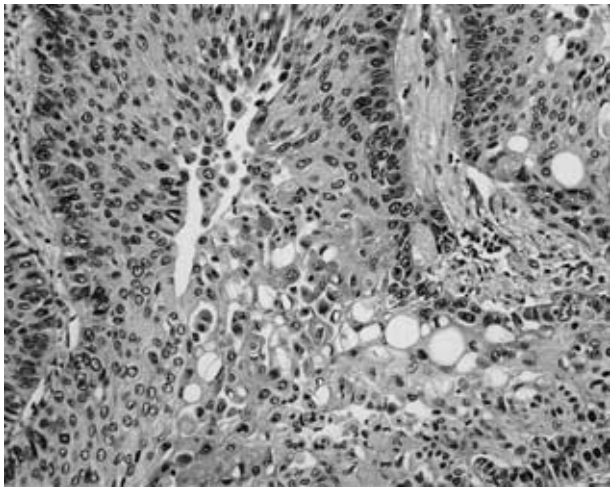

Figure 5. Histological findings show a moderately differentiated squamous cell carcinoma（×200, hematoxylin and eosin stain）.

9×9×3 cm の腫瘍が認められた（Figure 3）．組織学的には，粗大な線維化巣の中に，角化を伴った腫瘍が散在性に充実性の集塊を形成していた（Figure 4, 5）．一部には乳頭状の増殖が認められた．癌の浸潤は胸壁に及んでいた．郭清されたリンパ節には転移はみられなかった．病理診断は中分化扁平上皮癌，T3N0M0，臨床病期 IIB であった．

術後経過：術後経過は順調で，1 ヵ月後に退院となった．喉頭腫瘍に対しての放射線治療が予定されている．

考　察

肺線維症に肺癌が高率に合併することは従来から知られている．肺線維症に合併した肺癌の CT 所見については Lee ら[4]や坂井ら[5]の報告があるが，いずれも扁平上皮癌の頻度が高く，蜂窩肺の存在する下葉の末梢に多いとされている．また Lee らはその形態を① ill defined consolidation like mass，② nodular lesion，③ undetermined lesion の 3 つに分類し， それぞれの頻度は 53%， 38%，9% と報告している．[3] 本症例は，組織型は扁平上皮癌・局在は右下葉胸膜下・上記の形態分類では①と，いずれも最も頻度が高いものに当てはまるが，喉頭から扁平上皮癌が検出されたこともあり，当初浸潤影を呈する CT 所見から細気管支肺胞上皮癌や悪性リンパ腫を疑っていた．肺線維症に発生する肺癌を CT 上の形態から組織型を推測する場合は, 正常肺発生のものと同様にはできず, 注意を要する必要があると思われる．

CT 上広範な浸潤影を呈しており，病理組織像では周囲構造の破壊なく肺胞上皮を置換・肺胞内を充満する扁平上皮癌の報告もある[6]が, 本症例の CT 像の浸潤影の部分は，病理組織像との対比では浸潤影のすべてが腫瘍で占められているのではなく，むしろ広範な線維化が主体であった．徳田らは，28 例の肺野型扁平上皮癌の X 線像と病理形態の比較を行っており，腫瘍と周囲肺組織の境界が不明瞭になる原因として，随伴する器質化肺炎のみならず，腫瘍に伴う間質反応が関係する場合も挙げ，間質反応の程度と部位に基づいて，①充実増殖型，②中心瘢痕型，③びまん性間質増生型の 3 型に分類している．[7] 本症例も，元来あった肺線維症の線維化のみではなく，上記の分類の③に当てはまるような，扁平上皮癌の発生に伴う間質反応による線維化の可能性も十分考えられる．今回の我々の症例では, 癌の存在する線維化巣には, 癌浸潤に伴う反応とみられる炎症細胞浸潤が密にみられる部分もあり，非癌部の線維化巣と区別できる可能性もあるかと思われた．しかし癌の存在する病変すべてに同様の細胞浸潤がみられたわけではなく，広範な線維化巣が，癌に伴う間質反応なのか，既存の肺線維症であるのかの厳密な鑑別は, 実際には困難であるものと思われる．

結　論

肺線維症に合併する肺癌の画像上の形態は，正常肺に発生する肺癌の画像所見と異なることを念頭において診断すべきである．

謝辞：本論文作成のご指導をいただきました，山梨大学医学部放射線医学講座教授, 荒木力先生, 症例の病理診断についてご教示いただきました市立甲府病院病理検査室，宮田和幸先生，臨床経過の詳細をご教示いただきました市立甲府病院呼吸器科，大木善之助先生に深謝いたします．

REFERENCES

1. Akira M, Atagi S, Kawahara M, et al. High-resolution CT findings of diffuse bronchioloalveolar carcinoma in 38 patients. *Am J Roentgenol*. 1999;173:1623-1629.
2. Kinsely BL, Mastey LA, Mergo PJ, et al. Pulmonary mucosa-associated lymphoid tissue lymphoma: CT and Pathologic findings. *Am J Roentgenol*. 1999;172:1321-1326.
3. 竹内幸康, 明石章則, 大隈和英, 他. 蜂窩肺内に発生した非腫瘤型肺腺癌の 1 手術例. 肺癌. 2004;44:159-162.
4. Lee HJ, Im JG, Ahn JM, et al. Lung cancer in patients with idiopathic pulmonary fibrosis: CT findings. *J Comput Assist Tomogr*. 1996;20:979-982.
5. Sakai S, Ono M, Nishio T, et al. Lung cancer associated with diffuse pulmonary fibrosis: CT-pathologic correlation. *J Thorac Imaging*. 2003;18:67-71.
6. Ohtsuka Y, Yamamoto M, Yoshioka A, et al. Squamous cell carcinoma showing lober consolidation without collapse. *Intern Med*. 1993;32:494-497.
7. 徳田　均. 肺野型扁平上皮癌の X 線像と病理形態. 肺癌. 1990;30:963-973.