急速増大を示した多形癌に対して外科的切除が有益であった１例

田中浩一[1,3]・森　雅樹[2]・斎藤　司[2]・
錦織博貴[2]・本庄　統[2]・加藤治文[3]

要旨 ── 背景. 急速な腫瘍の増大を示した右肺上葉原発の多形癌を経験した．その臨床的，病理学的特徴を検討し報告する．**症例.** 66 歳男性．胃癌術後フォローアップ中の胸部 CT にて腫瘤陰影を指摘された．原発性肺癌が疑われたが，気管支鏡下生検では確定診断を得られなかった．陰影発見から 2 ヶ月半後の CT において，腫瘍は径 2 cm から 7 cm へと急激な増大を認めた．骨シンチ等にて左大腿骨遠位端に異常所見がみられ骨転移を第一に疑ったが，他の検査で異常は認められず局所コントロールの必要性を考慮し右肺上葉切除を行った．切除標本病理検査で「多形癌」と診断された．術後 5 ヶ月目に脳転移が出現し放射線治療を施行したが，一時的な反応がみられたものの十分な効果は得られず，照射 8 ヶ月後に脳転移巣を外科的に切除した．現在のところ局所再発はみられておらず，全身状態は良好で社会復帰ができている．**結論.** 多形癌は悪性度の高い腫瘍であり手術適応には十分な検討が必要であるが，症例によっては原発巣，転移巣ともに外科的切除が，局所コントロールや症状緩和などの点で有益かつ有効な治療手段となりうる可能性が示唆された．（肺癌．2005;45:745-750）

索引用語 ── 肺癌，多形癌，遠隔転移，外科治療

A Resected Case of Pleomorphic Carcinoma With Rapid Growth

Koichi Tanaka[1,3]; Masaki Mori[2]; Tsukasa Saito[2];
Hirotaka Nishikiori[2]; Osamu Honjo[2]; Harubumi Kato[3]

ABSTRACT ── Background. We treated a case of pleomorphic carcinoma with rapid growth in the right upper lobe of the lung. The clinicopathological characteristics are reported. ***Case.*** A 66-year-old man presented with a tumor shadow detected on follow-up CT scan after an operation for gastric cancer. A definitive diagnosis was not obtained by transbronchial lung biopsy, however primary lung cancer was highly suspected based on the CT findings. The tumor rapidly enlarged from 2 cm to 7 cm in 2.5 months. The only metastasis suspected was on the metaphysis of the left femur by bone scintigraphy, plain X-ray and MRI examinations. Right upper lobectomy was performed, considering the necessity of local control. The final diagnosis of pleomorphic carcinoma was a result of the pathological examination of the resected specimen. Brain metastasis occurred five months after the operation and radiation therapy was performed. However, surgical resection of the brain tumor was performed eight months after the radiation therapy because the response was temporary. Presently, no local recurrence of primary lesion and no change in the state of the left femur are noted. ***Conclusion.*** Careful considerations are needed to decide the operability of pleomorphic carcinoma cases because of a high-grade malignancy characteristic. The surgical resection for primary or metastatic lesions must be one of the useful treatments for local control and palliative therapy for patient ś symptoms.（*JJLC.* 2005;45:745-750）

KEY WORDS ── Lung cancer, Pleomorphic carcinoma, Distant metastasis, Surgical treatment

JA 北海道厚生連札幌厚生病院 [1]外科, [2]呼吸器科；[3]東京医科大学外科第 1 講座.

別刷請求先：田中浩一，JA 北海道厚生連札幌厚生病院外科，〒060-0033　北海道札幌市中央区北３条東８丁目５番（e-mail: k-tanaka@ja-hokkaidoukouseiren.or.jp）.

Department of [1]Surgery, [2]Respiratory Medicine, Sapporo-Kosei General Hospital, Japan; [3]1st Department of Surgery, Tokyo Medical University, Japan.

Reprints: Koichi Tanaka, Department of Surgery, Sapporo-Kosei General Hospital, 5-ban, higashi 8-choume, kita 3-jo, chuuou-ku, Sapporo, Hokkaido 060-0033, Japan（e-mail: k-tanaka@ja-hokkaidoukouseiren.or.jp）.

Received February 15, 2005; accepted August 16, 2005.

© 2005 The Japan Lung Cancer Society

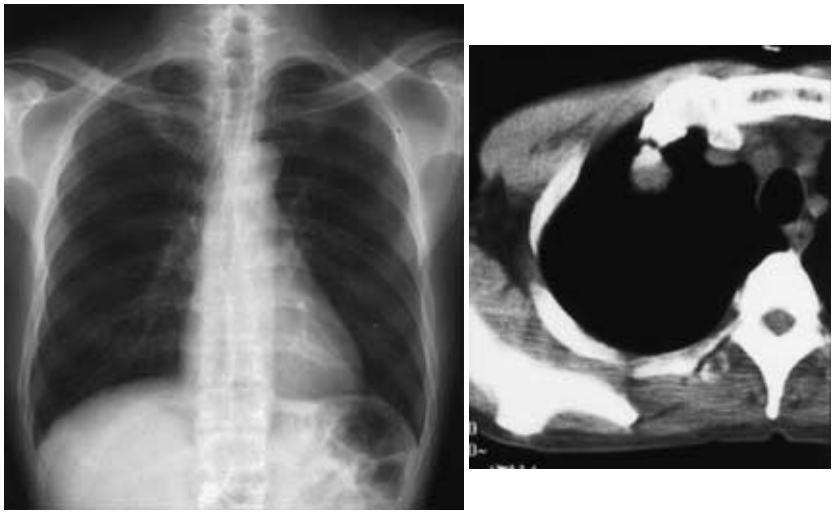

Figure 1. The chest X-ray and CT were taken on September 12, 2003. A tumor shadow, 2 cm in diameter, can be seen in the right S^1 on CT.

はじめに

多形癌（pleomorphic carcinoma）は 1999 年新 WHO 分類[1] および 2003 年日本肺癌学会分類[2] から表記されるようになった肺悪性腫瘍の一種であり, 全肺腫瘍の 0.3% を占めるとされる特殊型である.[3] 他の非小細胞癌と比べ悪性度が高く，抗癌剤などの有効性は低いとの報告が多い.[4,5] 自験例も原発巣の急速な増大を認め早期に遠隔転移をおこしたが，原発巣と脳転移巣に対しての外科的切除が QOL の維持に有益であった．臨床的, 病理組織学的検討に文献的考察を加え報告する.

症　例

症例：66 歳男性.

既往歴：平成 11 年 6 月，胃癌にて胃全摘術施行された．組織型 muc，進達度 ss，リンパ節転移陰性.

喫煙歴：20～62 歳，15 本/日．喫煙指数 645.

現病歴：平成 15 年 9 月，胃癌術後フォローアップ中, 右上葉 S^1 に径 2 cm 大の腫瘤陰影を指摘された（Figure 1）．気管支鏡下生検では確定診断は得られなかったが画像所見から原発性肺癌が疑われた．全身検索目的での骨シンチにて左大腿骨遠位端に異常集積を認め，単純 X 線写真で同部は造骨性腫瘍像を呈し，MRI で腫瘍内部に造影効果がみられた．これらの検査所見から肺癌からの骨転移の可能性を第一に考えた（Figure 2）．脳 MRI と腹部 CT では異常を認めなかった．陰影発見から 2 ヶ月半後の胸部 X 線および CT において腫瘍は径 2 cm から 7 cm へと急激な増大を認めた（Figure 3）．CT 所見からは胸壁浸潤の可能性も考えられたが，局所の疼痛等の症状は認めなかった. 臨床病期 IV 期の肺癌と診断したが局所コントロールの必要性を考慮し，患者と家族と相談のもと右肺上葉切除の方針とし, 平成 15 年 11 月 28 日に手術を施行した．腫瘍は弾性硬で壁側胸膜に直接浸潤を認めたが肋骨への浸潤は認めなかった．浸潤部分の壁側胸膜合併切除を伴う右肺上葉切除および ND2a のリンパ節郭清を行った（Figure 4）．病理検査では多稜形細胞を主体とした大細胞癌に加え，紡錘型細胞の部分と一部に巨細胞を認めた．紡錘型細胞の免疫染色では Keratin が陽性

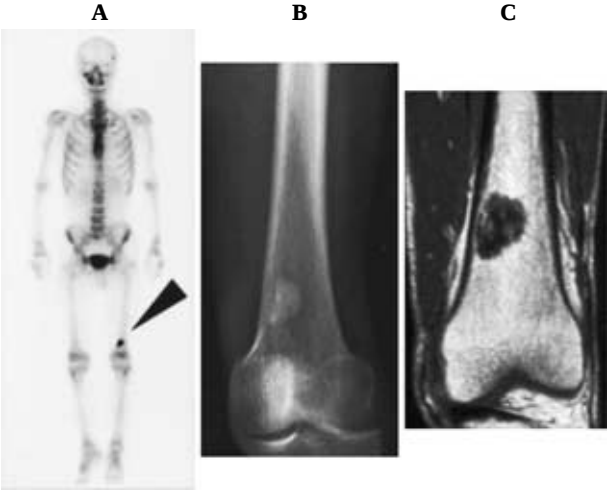

Figure 2. The findings of left femur. **A.** An abnormal uptake was seen in the left femur on bone scintigraphy in October 2003（Arrow）. **B.** The plain X-ray showed an osteogenetic lesion in the metaphysis of the left femur. **C.** A slight staining effect could be seen in the T1-weighted MRI image.

Figure 3. The chest X-ray and CT were taken on November 26, 2003. The tumor size had rapidly increased to 7 cm in its longest dimension.

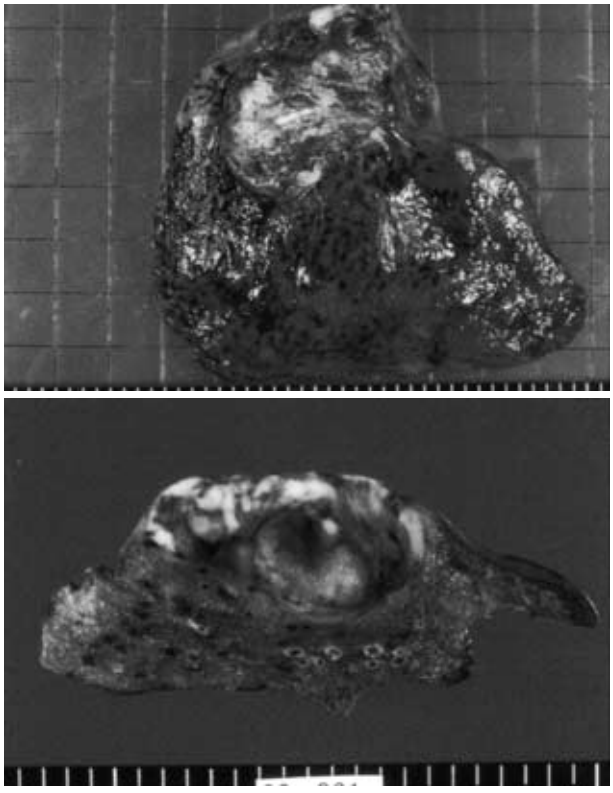

Figure 4. Macroscopic findings of the resected specimen. The tumor was located in right S^1.

で一部 Vimentin も陽性．CEA と S-100，actin，desmin などの肉腫への分化を示すマーカーは陰性であり，以上から「多形癌」と診断した（Figure 5）．摘出リンパ節に転移は認めなかった．胸壁の切除断端に十分な surgical margin を取れなかったため局所再発予防目的で同部に放射線照射（55 Gy）を行った．平成 16 年 4 月（術後 5 ヶ月目）に意識消失発作が出現し，脳 MRI を施行したところ左前頭葉に脳転移を認め（Figure 6A），放射線治療（ガンマナイフ，中心線量 44.4 Gy）を施行した．照射後 MRI 上でわずかながら腫瘍縮小効果がみられ意識消失もみられなくなったが（Figure 6B），照射 4 ヶ月後から再増大（Figure 6C）とその後神経学的症状の悪化がみられたため，平成 16 年 12 月 22 日に脳外科にて切除を行った．術後に神経学的症状は軽快した．左大腿骨の病変は現在（平成 17 年 7 月）も疼痛は無く画像上も発見時と比べ変化はみられていない．

現在肺原発巣切除手術後 1 年 8 ヶ月を経過し生存中であり，一部制限もあるが社会復帰も果たしている．

考　察

「多形癌，pleomorphic carcinoma」は 1999 年新 WHO 分類，[1] 2003 年日本肺癌学会分類[2] から表記されるようになった肺悪性腫瘍の一種である．同分類の中で「多形，肉腫様あるいは肉腫成分を含む癌」というカテゴリーが新設され，この亜型の「紡錘細胞あるいは巨細胞を含む癌」の中に「多形癌」が分類されている．非小細胞癌の組織像に加えて紡錘細胞と巨細胞の一方または両者を 10% 以上含む腫瘍，あるいは紡錘細胞と巨細胞の両者のみからなる腫瘍，と定義されている．この多形癌の概念が出来る以前にはこれらの腫瘍は扁平上皮癌や大細胞癌の亜型や癌肉腫などの中に分類されていたが，Fishback らの提唱により新規約でひとつの概念としてまとめられるようになった．多形癌としてのまとまった文献的報告

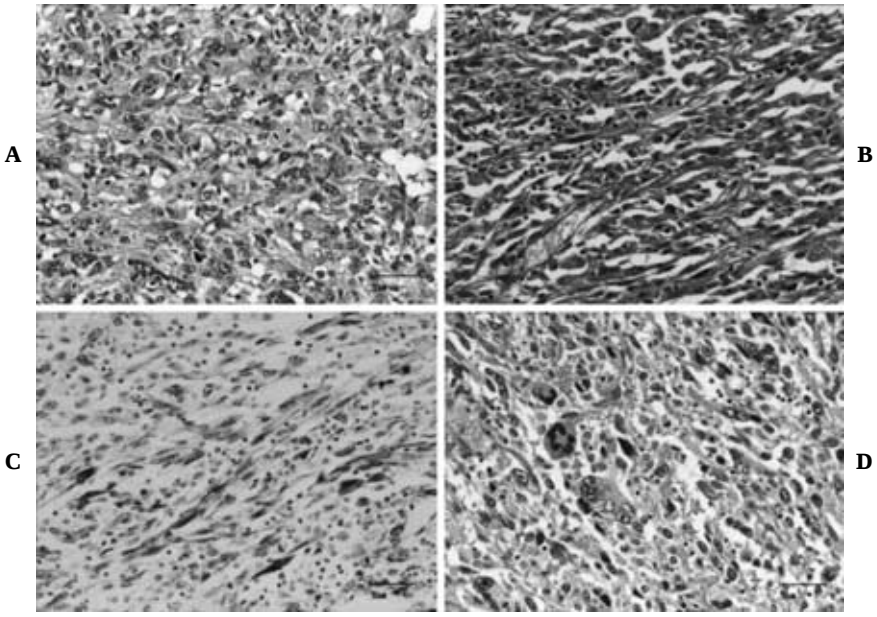

Figure 5. Microscopic features. **A.** Large cell carcinoma. **B.** Spindle cell carcinoma. **C.** Immunohistochemical analysis of Keratin was positive in spindle cell carcinoma. **D.** Giant cell carcinoma.（**A, B, D,** HE staining, ×200）

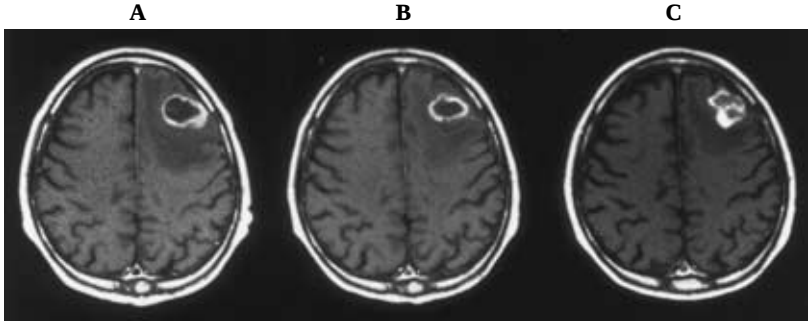

Figure 6. Brain MRI findings. **A.** Before radiation therapy（April 12, 2004）. **B.** Two months after radiation therapy（June 16, 2004）. A slight reduction could be seen. **C.** 4.5 months after radiation therapy（August 25, 2004）. Re-growth of the tumor can be recognized.

はまだ少ないが，全肺腫瘍の 0.3% を占めるに過ぎない特殊な腫瘍とされる.[3] 肉腫との鑑別には上皮型マーカーである Keratin や EMA の免疫染色が有効で, 紡錘型細胞がこれらに陽性を示せば多形癌の診断は比較的容易である．多形癌における非小細胞癌：紡錘細胞：巨細胞の比率はさまざまであるが，自験例においては大細胞癌成分が最も多く次いで紡錘型細胞成分が全体の 2〜3 割存在し一部分に巨細胞を認めた.

Fishback らの 78 例の報告[4] や Chang らの 16 例の報告[6] によると，多形癌の臨床的特徴は，有症状での発見，喫煙者，術前確定診断が困難，急速な増殖，周囲への浸潤性増殖，化学療法に抵抗性，早期に遠隔転移をおこし予後不良，などが報告されている．Fishback らは 5 年生存率 10%，中間生存期間 10 ヶ月と報告し，Rossi ら[5] は stage I の 5 年生存率 37% と報告している．ただし肉腫形態を持つ肺癌とそれ以外の肺癌との間に特に予後の差は無かったとする報告[7] もみられるので今後の検討が必要である．縦隔リンパ節への転移は進行癌の割に比較的少なく，その反面，脳，骨，肝，副腎，歯肉，肩軟部組織，骨盤腔内などバリエーションに富んだ，恐らく血行性転移と推測される遠隔転移が報告されている.[8-13] 病理病期 I 期と診断されながらも術後早期に遠隔転移をおこし死亡に至った報告もある.[10,11]

自験例は 66 歳男性で，喫煙歴があり（BI＝645），術前

診断は得られず，急激な増殖を示し，胸壁浸潤を伴い，早期の遠隔転移をおこした，などの点が上記の報告と一致した．画像所見で境界明瞭な充実性腫瘤陰影を示し，短期間に腫瘍長径が 2 cm から 7 cm へと急激に増大した．術直前 CT 所見からは胸壁合併切除の必要性も考慮したが，手術所見では腫瘍は圧排性増大傾向が強く「強く胸壁に押し付けられている」印象であり，壁側胸膜への浸潤はあったものの肋骨，肋間筋，肋間動静脈への明らかな浸潤はみられなかった．一部が肋間に食い込むように存在していたが壁側胸膜外層で通常の電気メスにより剝離が可能であった．岩丸ら[14] と古川ら[15] は共に気管支内腔をポリープ状に進展した多形癌症例を報告している．2 例とも末梢発生ながら腫瘍の一部が気管支内に入り込み，自験例と同様の強い圧排性増殖能によって気管支内腔を中枢方向に思いのほか進展した結果の病態と推測され，このような進展形式は多形癌の一部にみられる臨床的特徴のひとつと考えられる．自験例の左大腿骨病変の解釈は議論の残るところである．我々は治療開始前の全身検索の時点で，その画像所見から肺癌の骨転移の可能性を第一に考えた．しかしその後の原発巣と脳転移巣の一連の経過を考慮すると肺癌からの転移と考えるには不自然な点があり，臨床的には内軟骨腫などの良性腫瘍や他の悪性度の低い癌からの転移など，他の骨疾患の可能性も考慮する必要があるだろう．ただし現状ではいずれであっても治療の対象とはならないため，引き続き経過観察の予定である．当初は術後全身化学療法も考慮していたが，肺尖部胸壁への術後予防的放射線照射を行い，その後すぐ脳転移が出現してガンマナイフを施行，さらにその後脳腫瘍摘出を行ったという経過もあり，また文献的に化学療法が無効であるとの報告[9,13] が多いこともあって今のところ全身化学療法は行っていない．放射線療法の有効性に関しては，自験例では脳転移巣に対して一時的な反応はみられたが，照射 4 ヶ月で再増大がみられ有効とは言えなかった．ただしその後の摘出された腫瘍の病理所見では放射線治療による腫瘍壊死も一部確認できた．

多形癌は前出のように術後早期に再発・転移を来して死亡する例も多く，手術適応には慎重な判断が必要である．ただし内科的治療が効果を示さない可能性を考慮すると，局所コントロールや症状緩和などの点で外科的切除が有益な治療手段のひとつとなりうる可能性がある．[13] 自験例においても原発巣と脳転移巣に対し切除を行い，結果的に術後 1 年半以上の生存を得て社会復帰も出来，切除の意義は大きかった．手術適応を考慮する際は，第一に手術によって対象病巣の完全切除が見込まれること，第二に仮に放置して病巣が増大した場合，腫瘍に関連した有害事象の早期出現が予想されること，などが判断の材料となるであろう．自験例においても，腫瘍がそのまま増大した場合には胸痛や腕神経叢浸潤による上腕痛や脳神経症状の増悪が予想されたが，肉眼的な遺残なく病巣を切除できたことによってこれらの出現を抑えることができ，有益な結果をもたらした要因だと考えられる．

多形癌はその疾患定義からも切除標本の病理検査で判明することが多いが，術後に多形癌と判明した場合には厳重なフォローアップと再発の早期発見が通常の肺癌以上に肝要であると考えられた．

おわりに

多形癌は 2003 年出版の「肺癌取扱い規約」に記載され，今後報告症例が増えると予想される．数多くの症例検討により，さらなる診断，治療成績，予後などの評価がされていくことを期待する．

REFERENCES

1. Travis WD, Colby TV, Corrin B, et al. *Histological Typing of Lung and Pleural Tumors*. 3rd edition. World Health Organization International Histological Classification of Tumours. Berlin: Springer; 1999:14.
2. 日本肺癌学会編．肺癌取扱い規約（改訂第 6 版）．東京：金原出版；2003:110-156.
3. Travis WD, Travis LB, Devesa SS, et al. *Lung cancer*. Cancer. 1995;75:191-202.
4. Fishback NF, Travis WD, Moran CA et al. Pleomorphic（Spindle/Giant Cell）carcinoma of the Lung. A clinicopathologic correlation of 78 cases. *Cancer*. 1994;73:2936-2945.
5. Rossi G, Cavazza A, Sturm N, et al. Plumonary Carcinomas with Pleomorphic, sarcomatoid, or sarcomatous elements. *Am J Surg Pathol*. 2003;27:311-324.
6. Chang YL, Lee YC, Shih JY, et al. Pulmonary pleomorphic（spindle）cell carcinoma; peculiar clinicopathologic manifestations different from ordinary non-small cell lung carcinoma. *Lung Cancer*. 2001;34:91-97.
7. Nakajima M, Kasai T, Hashimoto H, et al. Sarcomatoid carcinoma of the Lung: a clinicopathologic study of 37 cases. *Cancer*. 1999;86:608-617.
8. 田中理子，澤田めぐみ，稲瀬直彦，他．肺癌歯肉転移例の臨床的検討．肺癌．1999;39:323-329.
9. 南　誠剛，小牟田清，辻本正彦，他．歯肉転移で発症した肺原発 Pleomorphic Carcinoma の 1 例．肺癌．2002;42:595-599.
10. 南健一郎，齊籐幸人，大宮英泰，他．肉腫像を伴う末梢型肺腺癌，Pleomorphic Carcinoma（WHO）の 1 例―Ki67 による増殖能の検討．肺癌．2002;42:29-33.
11. 前田　亮，阪井宏彰，上林孝豊，他．術後早期再発を来たし急速に進行した pleomorphic carcinoma の二切除例．日呼外会誌．2004;18:28-32.
12. 古賀　聡，矢野篤次郎．著明な炎症所見を伴った未分化肺癌の 2 例．胸部外科．2004;57:245-248.

13. 明田晶子，山田　玄，明田克之，他．若年男性に発症し急速に進行した肺原発多形癌の 2 例．日呼吸会誌．2004;42:164-169.
14. 岩丸有史，安彦智博，堀之内宏久，他．ポリープ状に気管支内へ進展した左上葉原発 Pleomorphic Carcinoma の 1 例．肺癌．2000;40:207-211.
15. 古川幸穂，寺本晃治，後藤正司，他．気管支内に進展した Pleomorphic Carcinoma の 1 例．日呼外会誌．2003;17:524-528.