陰茎転移した肺扁平上皮癌の1例

谷口浩和[1]・猪又峰彦[1]・阿保　斉[2]・
宮田佐門[2]・能登啓文[3]・泉　三郎[1]

要旨 —— 背景. 肺癌の陰茎転移は稀である．**症例.** 症例は57歳男性で，陰茎の持続性の勃起及び疼痛が出現したが放置していた．その後，左下肢痛が出現したため当院整形外科を受診し，左脛骨生検を行った結果，扁平上皮癌が認められた．全身検索の結果，肺扁平上皮癌IV期であった．陰茎についても，陰茎海綿体生検にて扁平上皮癌が証明されたため，陰茎転移であると診断した．治療としてカルボプラチンとパクリタキセルにより化学療法を行った結果，原発巣は有効(PR)，陰茎の転移巣は縮小効果を認め，陰茎の疼痛は消失した．**結論.** 本症例は，化学療法にて陰茎転移の症状を改善することができた．(肺癌．2006;46:45-48)
索引用語 —— 陰茎転移，肺癌，化学療法

A Case of Metastatic Penile Tumor From Lung Cancer

Hirokazu Taniguchi[1]; Minehiko Inomata[1]; Hitoshi Abo[2];
Samon Miyata[2]; Hirofumi Noto[3]; Saburo Izumi[1]

ABSTRACT —— Background. Metastatic penile tumor from lung cancer is rare. ***Case.*** A 57-year-old man experienced priapism and penile pain, but he initially ignored these symptoms and did not consult a doctor. After that, he was admitted to our hospital for assessment of left leg pain, and biopsy of his left tibia revealed squamous cell carcinoma. He was given a diagnosis of stage IV squamous cell carcinoma of the right lung. Needle biopsy of the corpus cavernosum revealed squamous cell carcinoma, compatible with metastasis from lung cancer. We gave him chemotherapy with carboplatin and paclitaxel, and his priapism and penile pain improved. ***Conclusion.*** In this case, the symptoms of metastatic penile tumor from lung cancer improved with chemotherapy.(*JJLC.* 2006;46:45-48)
KEY WORDS —— Metastatic penile cancer, Lung cancer, Chemotherapy

はじめに

陰茎への血流は豊富であるが，悪性腫瘍の陰茎転移は稀である．その原発巣は，泌尿器系の癌が多く，次いで消化器系の癌が多いとされている．[1]

今回我々は，陰茎転移した肺扁平上皮癌の1例を経験したので報告する．

症　例

症例：57歳，男性．

主訴：持続勃起症，陰茎痛，左下肢痛．

既往歴：35歳時より高血圧で治療中であった．

職業歴：害虫駆除業．

生活歴：喫煙歴は1日30本を22年間．飲酒歴は，1日ビール700 ml．

現病歴：平成16年12月頃より陰茎が勃起し続けるよ

富山県立中央病院　[1]内科，[2]放射線科，[3]呼吸器外科．
別刷請求先：谷口浩和，富山県立中央病院内科，〒930-8550　富山県富山市西長江 2-2-78(e-mail: tan@tch.pref.toyama.jp)．
Department of [1]Internal Medicine, [2]Radiology, [3]Thoracic Surgery, Toyama Prefectural Central Hospital, Japan.
Reprints: Hirokazu Taniguchi, Department of Internal Medicine, Toyama Prefectural Central Hospital, 2-2-78 Nishinagae, Toyama-shi, Toyama 930-8550, Japan(e-mail: tan@tch.pref.toyama.jp).
Received August 18, 2005; accepted December 21, 2006.
© 2006 The Japan Lung Cancer Society

Figure 1. Priapism on admission was associated with pain.

うになり，その後徐々に痛みを伴ってきたが放置していた．平成 17 年 1 月中旬からは，左下肢痛が出現したため，近医整形外科を受診した結果，左脛骨骨髄炎を疑われ，治療受けたが改善しなかった．2 月中旬当院整形外科紹介され初診し，同部の骨生検をした結果，病理組織で扁平上皮癌が認められた．癌の骨転移と診断され，原発巣の検索のため，2 月下旬に当科紹介された．

初診時身体所見：身長 174 cm，体重 83 kg，血圧 120/78 mmHg，脈拍 76/分・整，呼吸数 12 回/分，体温 36.2℃，結膜には貧血・黄疸はなし，心音は整で心雑音なし，呼吸音にラ音は聴取されず．陰茎（Figure 1）は，勃起が持続し，充血していて，腫脹痛が強く，排尿困難や排尿時痛はない．左下腿は浮腫を伴って腫脹しており，自発痛が強い．バチ状指なし，チアノーゼなし．

初診時の検査所見を Table 1 に示す．白血球は 10000/mm^3 と若干増加していた．CRP は 3.9 mg/dl と，高値を示していた．また，腫瘍マーカーは，SCC が 52 ng/ml，CYFRA が 51 U/ml と高値を示していた．

初診時の胸部 X 線写真では，右肺門部に長径約 5 cm の腫瘤影が認められた．胸部 CT 写真（Figure 2）では，右上葉 S^3 に長径約 5 cm の腫瘤影を認め，気管前リンパ節（＃3）腫脹も認められた．

初診後経過：胸部 X 線写真及び胸部 CT 写真より肺癌を疑い，平成 17 年 3 月上旬に気管支鏡検査を施行した結果，右 B^3 入口部を閉塞するように白苔を伴う腫瘤が認められ，同部の生検組織より扁平上皮癌が認められた（Figure 3A）．その組織像は，左脛骨の骨生検で得られた組織と同様の癌であると考えられ，肺扁平上皮癌（T2N3M1，IV 期）であると診断した．転移巣は，画像上，肝臓・脾臓にも認められた．また，陰茎については，3 月中旬に陰茎海綿体生検を行い，その組織にて海綿体内にびまん性に扁平上皮癌が認められ（Figure 3B），その組織像より肺癌の陰茎海綿体転移であると診断した．また，骨盤 CT では，骨盤腔内には転移巣を認めなかったため，陰茎海綿体転移により持続勃起症をきたしたと考えた．

Table 1. Laboratory Data on Admission

Hematology		LDH	186 IU/*l*
WBC	10,000/mm^3	AST	19 IU/*l*
Neu	76.0%	ALT	36 IU/*l*
Eos	2.4%	ALP	259 IU/*l*
Baso	0.3%	T-Bil	0.8 mg/dl
Lymph	16.5%	ChE	100 IU/*l*
Mono	4.8%	Na	134 mEq/*l*
RBC	404×10^4/mm^3	K	4.6 mEq/*l*
Hb	11.6 g/dl	Cl	98 mEq/*l*
Ht	35.7%	BUN	12 mg/dl
Plt	33.5×10^4/mm^3	Cre	1.0 mg/dl
ESR	73 mm/h	FBS	98 mg/dl
Serology			
CRP	3.9 mg/dl	Tumor Markers	
Biochemistry		CEA	1.8 ng/ml
TP	6.5 g/dl	CYFRA	51 ng/ml
Alb	3.05 g/dl	SCC	52 ng/ml

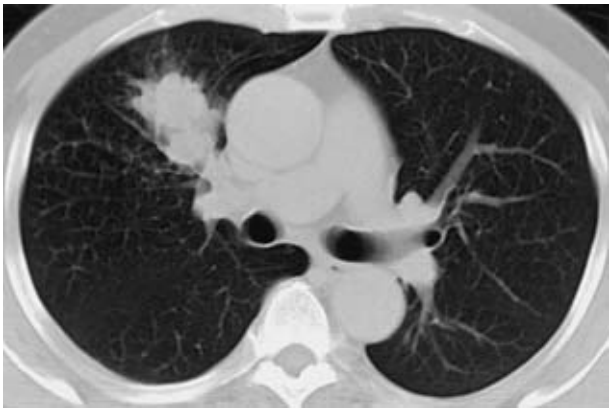

Figure 2. Chest CT scan on admission showed a tumor in right S^3.

治療としては，左脛骨転移巣に対し 51.6 Gy の放射線照射を行った後に，4 月上旬よりカルボプラチン（AUC 5，day 1 of a 21-day cycle）とパクリタキセル（180 mg/m^2，day 1 of a 21-day cycle）の投与を 3 コース行った．原発巣は，2 コース目終了後の胸部 CT にて 70% の縮小効果が認められ，その後 1 か月以上胸部 X 線写真上の増大を認めなかったため肺癌取扱い規約より有効（PR）とした．また，陰茎の転移巣（Figure 4）は縮小効果を認め，陰茎の腫脹痛は消失した．しかし，左脛骨，肝臓，脾臓の転移巣は，進行した（PD）．

その後，経過観察していたが，肺癌は急速に進行し，

A

B

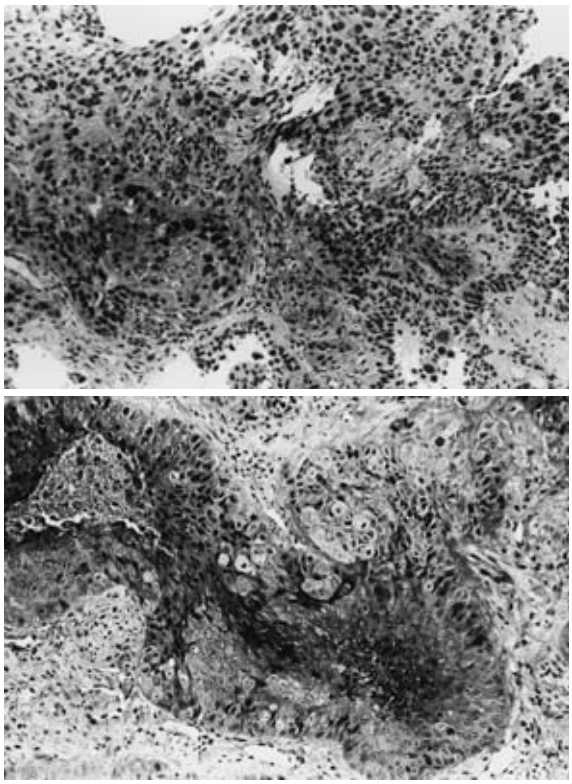

Figure 3. Histopathologic findings from transbronchial biopsy（**A:** ×200; haematoxylin and eosin stain）and corpus cavernosum biopsy revealed squamous cell carcinoma（**B:** ×200; haematoxylin and eosin stain）.

全身状態の悪化により平成 17 年 7 月上旬に死亡された.

考　察

陰茎転移は稀であり，本邦でも報告は少ない．本邦の報告例では，その原発巣としては，膀胱，前立腺，腎が多く，次いで直腸，胃が多いとされていて，骨盤内臓器で約 8 割にのぼる.[2] 骨盤外臓器からの転移は非常に稀であり，肺からの転移による陰茎腫瘍の報告は，我々が調べた限り本邦では 12 例の報告があるのみである.[2-4]

陰茎転移の初発部位は，原発巣や組織型にかかわらず陰茎海綿体がほとんどであるが,[5,6] 稀に陰茎の皮膚転移の報告もある.[7] 癌が尿道海綿体に浸潤すると，排尿困難や排尿時痛が出現する．本症例は，陰茎海綿体生検より癌細胞が証明され，陰茎海綿体転移をおこしていたものと考えられるが，その周囲への浸潤までは評価できていないが，排尿困難や排尿時痛がなかったので尿道海綿体への浸潤は，あっても軽度であったと思われる.

肺癌を原発とする陰茎転移の初発症状は，宮崎らは，80% が持続勃起症であったとしており，その他には，陰茎痛，排尿時痛などがある．持続勃起症は，静脈の灌流が阻害されて生じるものと，神経の異常刺激から生じるものに分けられるとされているが,[8] 悪性腫瘍に伴う持続勃起は，陰茎海綿体に腫瘍細胞が転移した際に陰茎の静脈流出系にうっ血をきたすために生ずると考えられている.[9] 本症例は，病理学的には，陰茎海綿体の間質にびまん性に多くの腫瘍細胞が認められたことと，陰茎海綿体生検時の出血がほとんど認められなかったことより，陰茎海綿体での腫瘍細胞の増殖により陰茎海綿体が膨張した結果，持続勃起症をきたしたのではないかと考えられ，非常に稀であると思われた.

Figure 4. Penis after chemotherapy.

陰茎転移は，癌の末期の全身転移の一徴候として出現する[2,3] ためか，治療としては，激しい疼痛に対しての徐痛を目的とした陰茎切除術が行われた報告や，放射線照射にて持続勃起症や陰茎痛の改善が認められた報告[4] が散見されるが，化学療法の奏効した報告は我々が検索した限りでは認められない．本症例は，肺癌陰茎転移に対して化学療法が奏効し，持続勃起症及び陰茎痛の改善を認めることができた．持続勃起症に対して化学療法が奏効した理由は，陰茎海綿体がもともと血流豊富な臓器であったからと思われる．化学療法により陰茎海綿体内の癌細胞が減少し，流出静脈の閉塞が解除されたためであろう．比較的全身状態が良好である肺癌陰茎転移には，化学療法も治療の一つの選択肢と成りうると思われた.

結　語

我々は，稀である陰茎転移をきたした肺扁平上皮癌の 1 例を報告した．化学療法にて陰茎の症状を改善することができ，治療の一つの選択肢と成りうると思われた.

謝辞：本症例の診療に多大な御協力をいただきました富山県立中央病院泌尿器科，田近栄司先生，本症例の病理組織診断をしていただきました同院臨床病理科，内山明央先生に深謝させていただきます.

REFERENCES

1. Burgers JK, Baldament RA, Drago JR. Penile cancer. Clinical presentation, diagnosis, and staging. *Urol Clin North Am.* 1992;19:247-256.
2. 武縄　淳，佐々木美晴，上野陽一郎，他．肺癌を原発とする転移性陰茎腫瘍の１例．泌尿紀要．1987;33:1281-1284.
3. 宮崎治郎，前田浩志，藤澤正人，他．持続性勃起症を契機に発見された肺原発転移性陰茎腫瘍の１例．西日泌尿．2000;62:20-23.
4. 斎藤泰雄，多田　明，小林昭彦，他．陰茎への転移により持続性勃起症を呈した肺癌の１例．癌の臨床．1997;43:1555-1559.
5. Paquin AJ, Roland SI. Secondary carcinoma of the penis; a review of the literature and a report of nine new cases. *Cancer.* 1956;9:626-632.
6. Abeshouse BS, Abeshouse GA. Metastatic tumors of the penis: a review of the literature and a report of two cases. *J Urol.* 1961;86:99-112.
7. 田中　光，和田　隆，飯塚　一，他．陰茎亀頭部に生じた肺癌皮膚転移の１例．皮膚臨床．1998;40:228-229.
8. Schroeder-Printzen I, Vosshenrich R, Weidner W, et al. Malignant priapism in a patient with metastatic prostate adenocarcinoma. *Urol Int.* 1994;52:52-54.
9. Belville WD, Cohen JA. Secondary penile malignancies: the spectrum of presentation. *J Surg Oncol.* 1992;51:134-137.