

化学療法・放射線療法により，軟骨への分化が亢進したと考えられた 胸膜肺芽腫の1例

近藤 譲¹・穴見洋一²・飯嶋達生²・野口雅之²・
渡邊美穂³・金子道夫³・土屋永寿⁴

要旨——胸膜肺芽腫 (pleuropulmonary blastoma: PPB) は小児の胸腔内に発生する稀な悪性腫瘍である。今回我々は化学療法・放射線療法により，軟骨への分化が亢進したと考えられた胸膜肺芽腫の1例を経験したので報告する。(肺癌, 2006;46:167-168)

索引用語——胸膜肺芽腫, 軟骨肉腫

A Case of Pleuropulmonary Blastoma Which Accelerated Cartilage Differentiation After Chemotherapy and Radiational Therapy

Yuzuru Kondo¹; Yoichi Anami²; Tatsuo Iijima²; Masayuki Noguchi²;
Miho Watanabe³; Michio Kaneko³; Eiju Tsuchiya⁴

KEY WORDS——Pleuropulmonary blastoma, Cartilage differentiation

(*JJLC*. 2006;46:167-168)

症例：3歳，男児。

主訴：発熱と咳嗽。

既往歴：特記事項なし。

現病歴：平成16年11月に主訴が出現し，近医を受診した。画像所見上，左肺に巨大な腫瘤を認めたため，当院を紹介受診し，精査・加療目的で入院となった。

入院時現症：身長93cm，体重15kg，血圧115/59mmHg，心拍数148/分，体温37.1℃，理学所見上，左呼吸音の低下が見られた。

入院時検査所見：WBC 12200/ μ l，Hb 8.6 g/dl，PLT 53.2万/ μ l，LDH 365 U/l，CRP 11.18 mg/dl，Na 132 mEq/l，K 3.9 mEq/l，Cl 95 mEq/l，CA19-9 140.7 U/ml，CEA 2.4 ng/ml，NSE 10.9 ng/ml，AFP 2 ng/ml，hCG β <0.1 ng/ml。

入院時胸部単純レントゲン写真：左肺の透過性が全体的に低下し，左下肺野には石灰化を伴う腫瘤影を認めた。縦隔は右方へ偏位していた。

胸部造影CT所見(図1(a))：左肺下葉に106×81×91mm大の点状から粗大な石灰化を伴う腫瘤が認められた。腫瘤内部は不均一に造影された。その他，左胸水，

左肺上葉の無気肺がみられた。

入院後経過：入院時に施行された画像検査より，肺原発の悪性腫瘍で，年齢・大きさ・形態より肺芽腫が最も疑われた。確定診断のため，11月18日に開胸腫瘍生検術が施行された。

生検材料の病理所見(図2)では，紡錘形の腫瘍細胞の充実性増殖がみられた。腫瘍細胞の核異型は高度であった。免疫組織科学的には腫瘍細胞はPankeratin, TTF-1, S-100, α -SMA, Myoglobineに陰性，CD56, Vimentin, α 1-antitrypsinに陽性であった。以上より，未分化な悪性腫瘍で，胸膜肺芽腫が最も疑われた。

治療方針として，化学療法・放射線療法を施行したのち手術という集学療法が選択された。

化学療法は，初めvincristine, actinomycin D, cyclophosphamideの3剤が1クール投与されたが治療効果に乏しく，etoposide, cisplatin, cyclophosphamide, THP-adriamycinの4剤に変更し，5クール施行した。放射線療法は，1回照射量1.8Gy，週5回照射で合計20回・36.0Gy照射された。

化学療法後・放射線療法後の胸部造影CT(図1(b))

筑波大学附属病院¹病理部，²筑波大学大学院人間総合科学研究科；³小児外科；⁴神奈川県立がんセンター臨床研究所(病理アドバイザー)。

別刷請求先：近藤 譲，筑波大学附属病院病理部，〒305-0005 つくば市天久保2-1-1。

※第144回日本肺癌学会関東支部会推薦症例(平成17年12月17日 日本肺癌学会関東支部会)。

Department of ¹Pathology, ³Pediatric Surgery, Tsukuba University Hospital; ²Department of Pathology, Graduate School of Comprehensive Human Sciences, University of Tsukuba; ⁴Research Institute, Kanagawa Cancer Center (Adviser of Pathological Findings)。

© 2006 The Japan Lung Cancer Society

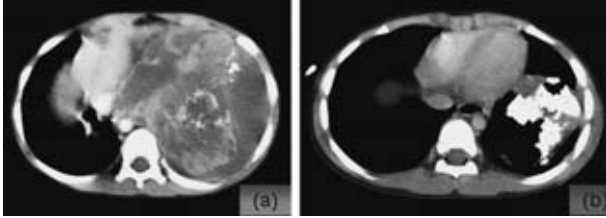


図1. 胸部造影CT: (a) 入院時. 左肺の腫瘍は薄い皮膜を有し, 腫瘍内部は不均一に造影される. 粗大な石灰化がみられる. (b) 化学療法・放射線治療後. 腫瘍は縮小し, 石灰化を伴う領域が主体となっていた.

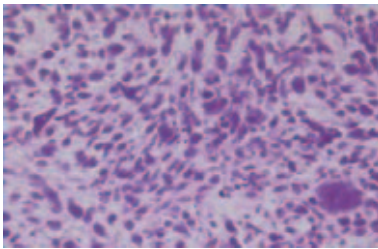


図2. 生検材料組織: HE染色. 未分化な紡錘形の腫瘍細胞の充実性増殖がみられた. 腫瘍細胞の核異形は高度で, 核分裂像も散在性に見られた.

では, 腫瘍は $72 \times 46 \times 60$ mm まで縮小し, 腫瘍内部は石灰化を伴う領域が主体となっていた.

手術材料肉眼所見 (図3(a)): 左肺下葉 (S10c) に $7.0 \times 5.0 \times 7.5$ cm 大の腫瘍が認められた. 腫瘍の多くは黄白色で石灰化を伴う固い部分あるいは灰白色で軟骨様の部分であった. 腫瘍の背側には嚢胞状の構造が見られた.

手術材料組織所見 (図3): 腫瘍内では, 石灰化を伴う軟骨肉腫様成分と, 紡錘形の核を有する腫瘍細胞からなる未分化な肉腫様の成分が混在していた. 腫瘍成分の割合では軟骨肉腫様成分が約 60% を占めていた. 免疫組織化学的にはいずれの成分も S-100, α 1-antitrypsin に陽性を示し, CD56, α -SMA, Myoglobin, Desmin に陰性であった. 以上より, 胸膜肺芽腫と診断された.

考察: 胸膜肺芽腫は 1988 年に Manivel らにより小児の胸腔内悪性腫瘍として報告されたまれな病変である.¹ 多くは 3 歳以下の小児の肺あるいは胸膜に発生し, 病理組織学的には横紋筋肉腫, 平滑筋肉腫, 軟骨肉腫, 脂肪肉腫などの成分に未分化な肉腫成分が混在する. そのほか嚢胞あるいは腺管の形成も見られ, それらの内腔は異型のない上皮により裏打ちされる.² Priest らは胸膜肺芽腫を嚢胞性成分の割合によって type I (purely cystic), type II (cystic and solid), type III (purely solid) に分類した. また, type I と比較して, type II・type III は予後が悪い傾向にあった.³

本症例の手術材料では軟骨肉腫の成分を主体として, 未分化な肉腫様の成分が混在し, それらの間には移行像も認められた. また, 嚢胞状の構造には内腔を裏打ちする上皮は認められなかった. よって, 胸膜肺芽腫の type

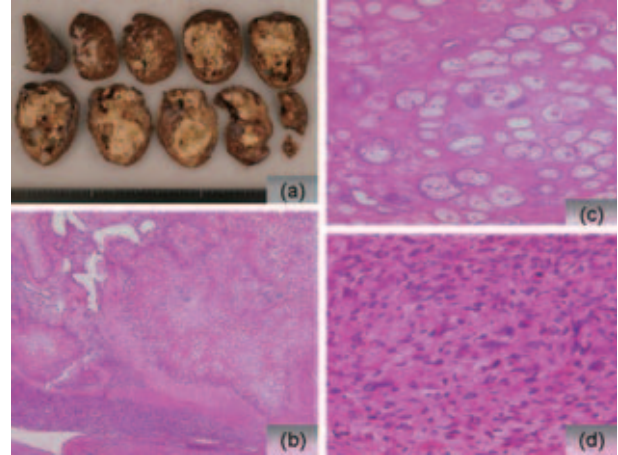


図3. 手術材料: 肉眼的には石灰化を伴う軟骨の成分が主体であった (a). 組織学的には, 部分的に石灰化を伴う異型の強い軟骨肉腫様成分と, 巨核で大型あるいは小型で紡錘形から卵円形の核を有する未分化な肉腫あるいは芽腫様の成分が混在していた (b). (c): 軟骨肉腫成分の強拡大. (d) 未分化な成分の強拡大.

III に相当すると考えられる. 免疫組織学的に胸膜肺芽腫の未分化肉腫様成分は Vimentin 陽性で, そのほか分化の方向性によって α -SMA, S-100 等が陽性になるとされているが, 本症例は胎児肺間質に陽性となる CD56 が陽性で, この所見は胸膜肺芽腫の組織発生を考える上でも, またほかの肉腫との組織学的鑑別の上でも重要な所見と考えられた.

また, 化学療法・放射線治療前には画像上石灰化を示す領域は少なく, 開胸肺生検の検体でも未分化な肉腫様成分のみが採取され, 軟骨へ分化を示す領域は見られなかったが, 化学療法・放射線治療後の画像所見・病理所見では, 石灰化を伴う軟骨肉腫様成分が主体であった. 過去の胸膜肺芽腫の報告に, 治療前の生検材料では比較的芽腫様の成分が主体であったものが, 化学療法後の手術材料では横紋筋肉腫の成分が増加していたという 1 例がある.⁴ 本症例では化学療法あるいは放射線療法によって軟骨肉腫への分化が亢進した可能性が考えられる.

尚, 本症例は術後 6 ヶ月を経過して再発は見られていない.

REFERENCES

1. Manivel JC, Priest JR, Watterson J, et al. Pleuropulmonary blastoma: the so-called pulmonary blastoma of childhood. *Cancer*. 1988;38:1516-1526.
2. Colby TV, Koss MN, Travis WD. Cystic and pleuropulmonary blastomas of childhood. In: *Atlas of Tumor pathology, Third Series, Fascicle 13. Tumors of the Lower Respiratory Tract*. Washington D.C.: Armed Forces Institute of Pathology; 1995:406-410.
3. Priest JR, Mcdermott MB, Bhatia S, et al. Pleuropulmonary blastoma: A clinicopathologic study of 50 cases. *Cancer*. 1997;80:147-161.
4. Parsons SK, Fishman SJ, Hoorntje LE, et al. Aggressive multimodal treatment of pleuropulmonary blastoma. *Annals of Thoracic Surgery*. 2001;72:939-942.