Carboplatin＋Paclitaxel 併用術前化学療法により完全切除が可能となり Ef3 が得られた III 期進行肺癌の 3 例

棚橋雅幸[1]・山田　健[1]・森山　悟[1]・
鈴木恵理子[1]・丹羽　宏[1]

要旨 —— 背景. 局所進行肺癌に対する外科治療の成績は決して良好ではないため，種々の集学的治療による予後向上の試みがなされている．III 期進行肺癌に対し carboplatin（CBDCA）と paclitaxel（PTX）を用いた術前化学療法を施行し，完全切除が可能となり Ef3 が得られた 3 例を経験したので報告する．**症例 1.** 65 歳男性．右肺腺癌，cT4N0M0．化学放射線治療にて PR が得られ，右肺上葉切除，上大静脈腕頭動脈合併切除再建術にて完全切除し得た．**症例 2.** 72 歳男性．右肺扁平上皮癌，cT4(PM1)N2M0．化学療法にて PR が得られ，右肺下葉切除術を施行した．**症例 3.** 57 歳男性．縦隔腫瘍を指摘され摘出術を施行し腺癌の縦隔リンパ節転移と診断した．FDG-PET にて右肺尖部に異常集積のある小結節を認め，右肺腺癌，cT1N2M0 と診断．化学療法にて CR が得られ右肺上葉切除術を行った．3 例とも組織学的に癌細胞を認めず Ef3 が得られた．全例術後 2 年以上が経過したが無再発生存中である．**結論.** CBDCA と PTX による化学療法が局所進行肺癌の術前治療として非常に有用であった．（肺癌．2007;47:131-136）

索引用語 —— 局所進行肺癌，化学療法，Ef3

Three Patients with Advanced Stage III Lung Cancer Completely Resected After Chemotherapy（Carboplatin and Paclitaxel）in Whom Pathological CR Was Obtained

Masayuki Tanahashi[1]; Takeshi Yamada[1]; Satoru Moriyama[1]; Eriko Suzuki[1]; Hiroshi Niwa[1]

ABSTRACT —— Background. Since locally advanced lung cancer treated by surgical therapy alone has poor prognosis, we studied multimodality treatment with induction chemotherapy to improve survival. We report 3 patients of stage III lung cancer which were completely resected in whom we obtained pathological CR（complete response）after induction chemotherapy with carboplatin and paclitaxel. ***Case 1.*** Patient 1 was a 65-year-old man with adenocarcinoma（cT4N0M0）in the right lung. After chemoradiotherapy, partial response was achieved and he underwent right upper lobectomy combined resection with the superior vena cava and brachiocephalic artery. ***Case 2.*** Patient 2 was a 72-year-old man with squamous cell carcinoma（cT4（PM1）N2M0）in the right lung. After chemotherapy, partial response was achieved and he underwent right lower lobectomy. ***Case 3.*** Patient 3 was a 57-year-old man with middle mediastinal tumor. The examination of resected specimens revealed adenocarcinoma metastatic to the lymph node. FDG-PET was performed and showed high FDG accumulation at the site of a small bulla with a thick wall in the right lung apex

[1]聖隷三方原病院呼吸器センター外科.
別刷請求先：棚橋雅幸，聖隷三方原病院呼吸器センター外科，〒433-8558　静岡県浜松市三方原町 3453（e-mail: tanamasa@sis.seirei.or.jp）.
[1]Division of Thoracic Surgery, Respiratory Disease Center, Seirei Mikatahara General Hospital, Japan.
Reprints: Masayuki Tanahashi, Division of Thoracic Surgery, Respiratory Disease Center, Seirei Mikatahara General Hospital, 3453 Mikataharacho, Hamamatsu-shi, Shizuoka 433-8558, Japan（e-mail: tanamasa@sis.seirei.or.jp）.
Received November 16, 2006; accepted February 2, 2007.
© 2007 The Japan Lung Cancer Society

by CT, so the disease was diagnosed as primary lung adenocarcinoma（cT1N2M0）. After chemotherapy, complete response was achieved and he underwent right upper lobectomy. All 3 patients were proved to be pathological CR by surgical specimens, and are alive without recurrence for more than 2 years. ***Conclusion.*** Induction chemotherapy or chemoradiotherapy with carboplatin and paclitaxel can be useful for treatment of locally advanced lung cancer.（*JJLC.* 2007;47:131-136）

KEY WORDS —— Locally advanced lung cancer, Chemotherapy, Pathological complete response

はじめに

近年，局所進行肺癌に対し完全切除率の向上と遠隔転移の制御を目的に術前化学療法を施行し，その有効性が報告されている．今回，III 期進行肺癌に対し carboplatin（CBDCA）と paclitaxel（PTX）を用いた術前化学療法を施行し，完全切除が可能となり Ef3 が得られた 3 例を経験したので報告する．

症　例

症例 1

65 歳男性．当院受診 2 か月前から嗄声が出現し前医を受診した．腫瘍マーカーは CEA が 53.5 ng/ml と著明に上昇していた．前医受診時の胸部 X 線では右肺尖部に 6 cm の腫瘍を認めた．気管は腫瘍により健側に圧排され，右横隔膜挙上も認めた．

前医入院時胸部 CT（Figure 1A）：右肺尖部に 5.8×3.2 cm の腫瘍を認めた．左右腕頭静脈，上大静脈，腕頭動脈への腫瘍浸潤が疑われた．

気管支鏡検査では右声帯麻痺と気管右壁の carina から口側 4 軟骨輪にいたる粘膜の発赤を認めた．原発巣の擦過細胞診にて原発性肺腺癌，cT4N0M0 stage IIIB と診断され術前化学放射線治療が行われた．放射線治療を計 40 Gy 施行すると同時に化学療法として CBDCA

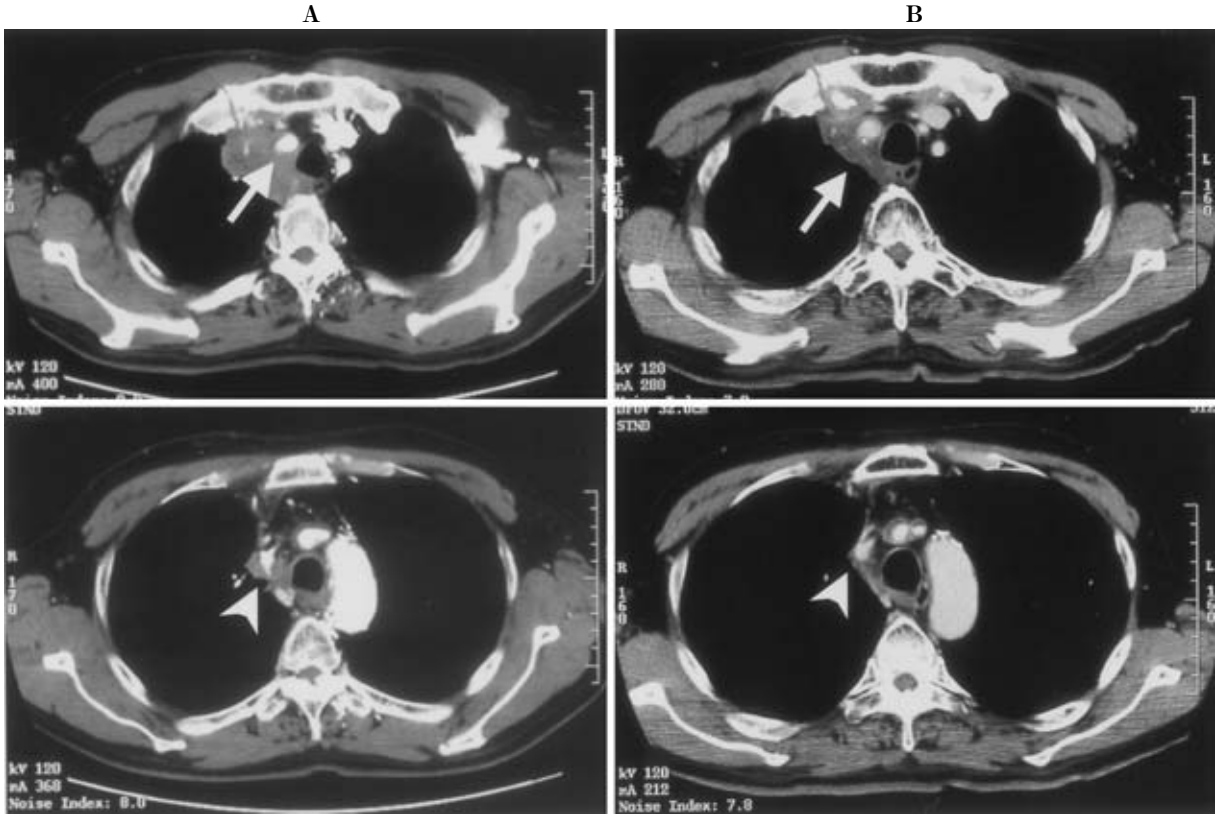

Figure 1. Chest CT of case 1. Chest CT before induction chemoradiotherapy shows a mass involving the right brachiocephalic artery（arrow）and superior vena cava（arrow head）（**A**）. Chest CT after induction therapy shows reduction of the tumor size（**B**）.

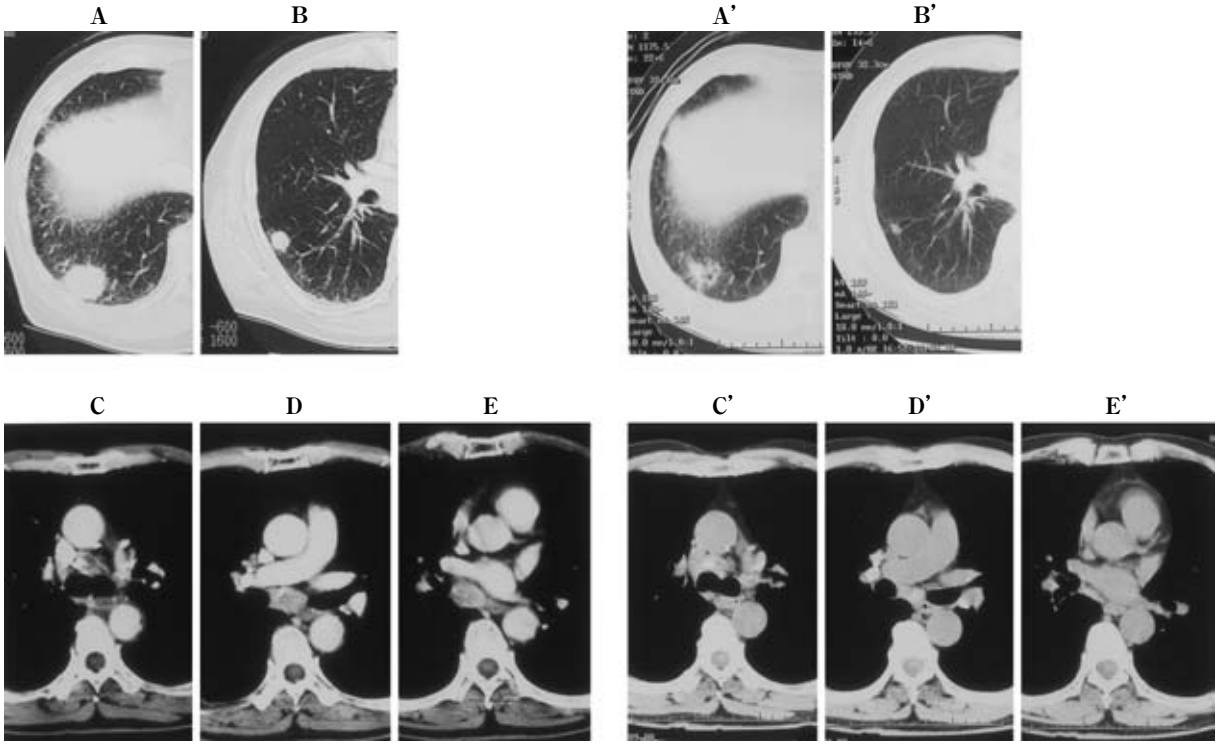

Figure 2. Chest CT of case 2. Chest CT before induction chemoradiotherapy shows a primary tumor in right S^{10} (**A**) and pulmonary metastasis in right S^{8} (**B**) with lymphadenopathy (**C-E**). Chest CT after induction therapy shows reduction of the tumor size and lymphadenopathy (**A'-E'**).

（AUC＝5，day 1）と PTX（180 mg/m^2，day 1）が投与された．grade 2 の消化器症状が認められたため，2 コース目は CBDCA（AUC＝1.5）と PTX（30 mg/m^2）を週 1 回，4 週連続投与とされた．それにより 2 コース目では副作用が認められなかった．術前治療後の CEA は 5.9 ng/ml に低下した．

化学放射線治療後胸部 CT（Figure 1B）：右肺腫瘍は 50% に縮小し PR（partial response）が得られた．しかし，上大静脈と腕頭静脈は腫瘍に巻き込まれており，浸潤が疑われた．ycT4N0M0 stage IIIB と診断され当科紹介受診された．手術適応を調べるために血管造影検査，マタステスト，気管支鏡検査を施行した．静脈造影検査では右腕頭静脈の閉塞と上大静脈の狭窄を認めた．動脈造影検査では腕頭動脈の狭窄を認め腫瘍浸潤が疑われた．マタステストにより右椎骨動脈，右総頸動脈の永久遮断が可能と判断した．気管支鏡検査では右声帯麻痺を認めたが気管粘膜の発赤を認めず，気管右壁の組織所見でも悪性細胞を認めなかった．以上により，右肺上葉切除，上大静脈腕頭動脈合併切除にて完全切除可能と判断し，化学療法開始 85 日目に手術を施行した．

手術：腫瘍は上大静脈から右腕頭静脈，腕頭動脈から右鎖骨下動脈と右総頸動脈，さらに右横隔神経，右迷走神経，右反回神経に浸潤していた．気管とは癒着していたが剝離可能であった．右肺上葉切除，上大静脈腕頭動脈合併切除再建術を行い完全切除し得た．また右反回神経と頸神経ワナを吻合し右反回神経を再建した．

病理結果：腫瘍はすべて線維化しており Ef3 が得られた（Figure 5A）．術後経過は良好で，嗄声も会話に支障のない程度にまで改善した．術後補助療法は患者の希望で実施しなかった．術後 2 年 2 か月経過した現在も再発を認めていない．

症例 2

72 歳，男性．当院受診 3 か月前から咳嗽が出現し前医を受診．右肺 S^{10}（原発巣）と右肺 S^{8}（肺内転移巣）の腫瘍と縦隔リンパ節（＃3，＃7，＃8）腫大を指摘され，気管支鏡検査にて扁平上皮癌，cT4N2M0 stage IIIB と診断された．引き続き前医にて CBDCA と PTX による化学療法が施行された．1 コース目は CBDCA（AUC＝5，day 1），PTX（175 mg/m^2，day 1）が投与され grade 4 の好中球減少が認められたため，2 コース目は各々 20% 減量して投与された．2 コース目は grade 3 の好中球減少が認められた．化学療法により PR が得られたため当科紹介受診となった．

化学療法前胸部 CT（Figure 2A～2E）：右 S^{10} に 3.5×3.2 cm の原発巣と右 S^{8} に 1.4×1.4 cm の転移巣を認めた．また＃3，＃7，＃8 にリンパ節腫大を認めた．

化学療法後胸部 CT（Figure 2A'～2E'）：原発巣は淡く境界不明瞭になり，転移巣と縦隔リンパ節も縮小していた．以上の所見から化学療法により PR が得られ，ycT4N0M0 stage IIIB と診断し，化学療法開始 56 日目に右開胸による右肺下葉切除術 ND2a を施行した．

病理結果：原発巣，肺内転移巣，リンパ節すべてにおいて癌細胞を認めず線維化しており，Ef3 が得られた（Figure 5B）．

術後膿胸を合併したが胸腔ドレナージと抗生剤投与にて軽快した．前医に依頼し術後補助療法として CBDCA＋PTX 2 コースを施行した．術後 3 年 1 か月経過した現在も再発を認めていない．

症例 3

57 歳，男性．当院受診 1 か月前，近医にて胸部異常陰影を指摘された．胸部 CT にて中縦隔に 6.0×5.5 cm の腫瘍を認めた（Figure 3）．肺野には腫瘍影を認めなかった．血液検査では CEA が 7.8 ng/ml と高値であった．悪性リンパ腫，縦隔型肺癌，他臓器に発生した癌の縦隔リンパ節転移，Castleman tumor などを疑い，確定診断のために縦隔鏡下腫瘍生検術を実施した．その病理所見では悪性所見を認めないリンパ節組織であったので，Castleman tumor を第一に疑った．腫瘍は増大傾向にあることから手術適応と判断し，胸骨正中切開にて縦隔腫瘍と右鎖骨上窩リンパ節，#3，右#4 リンパ節を摘出した．その病理所見では縦隔腫瘍と右#4 リンパ節に腺癌細胞を認めた．術後原発巣を検索するために FDG-PET を施行したところ，右肺尖部にのみ異常集積を認めた．改めて施行した胸部 CT にて右上葉に 2.2×1.6 cm の腫瘍を認めた（Figure 4A）．当初は気腫性嚢胞周囲の炎症性瘢痕と考えていた陰影が増大しており，原発巣と診断した．以上により原発性肺腺癌，cT1N2M0 stage IIIA と診断し，CBDCA（AUC＝5, day 1）と PTX（80 mg/m^2，day 1，8，15）による術前化学療法を 2 コース施行した．化学療法後の胸部 CT では右肺尖部腫瘍は消失し CR（complete response）が得られた（Figure 4B）．遠隔転移を認めず，前回術後 112 日目，化学療法開始 82 日目に右開胸による右肺上葉切除術 ND2a を行った．

病理結果：肺尖部の硬化した部位に間質性変化を認めたが癌細胞を認めず Ef3 が得られた（Figure 5C）．術後胸骨縫合不全を合併し 10 か月後に再吻合した．補助療法は CBDCA＋PTX を 2 コース実施した．術後 2 年経過した現在も再発を認めていない．

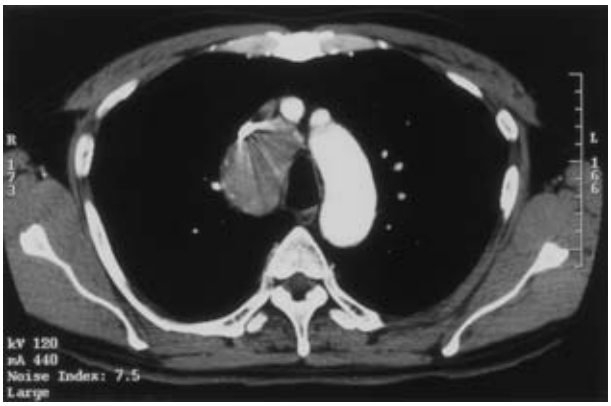

Figure 3. Chest CT of case 3. Chest CT on admission shows a mass in the mediastinum measuring 6.0×5.5×4.0 cm.

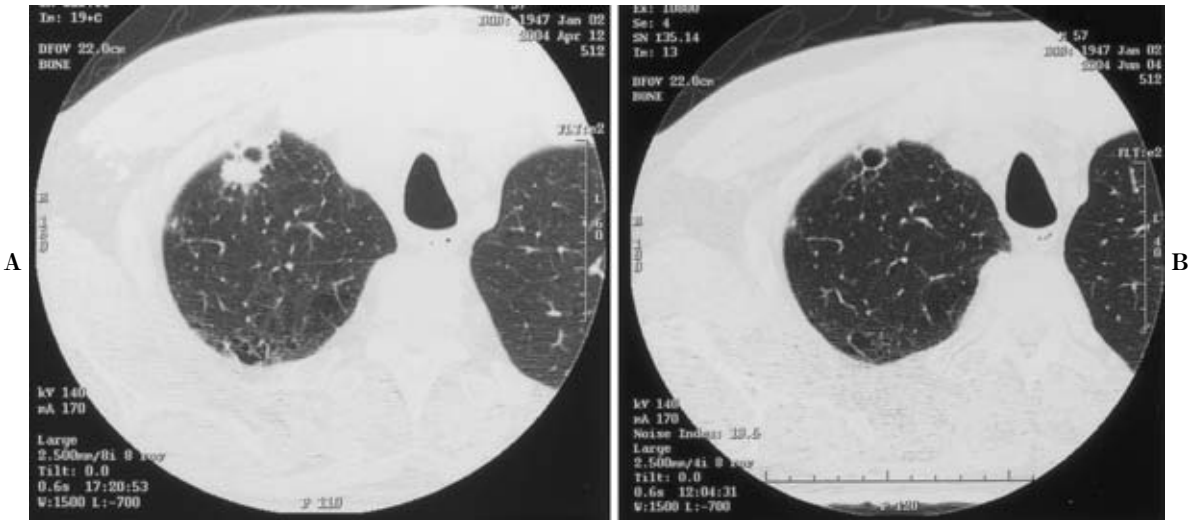

Figure 4. Chest CT of case 3. Chest CT before induction chemotherapy shows a mass in the upper lobe（**A**）. Chest CT after induction chemotherapy shows disappearance of the tumor（**B**）.



Figure 5. Microphotograph of a tumor of case 1（**A**), case 2（**B**）and case 3（**C**). All histopathologic findings show no residual carcinoma cells.

考　察

非小細胞肺癌の切除全例の5年生存率は概ね40%で，III期非小細胞肺癌切除例では20%台となり満足できる成績ではない.[1] III期例で標準術式が選択された症例の再発形式は遠隔転移が主であることが報告されている.[2,3] 従って治癒切除可能な肺癌であっても，外科切除という局所療法のみでは成績向上は望みがたく，種々の集学的治療の意義が検討されている.

術前化学療法の利点としては①早い時期に化学療法を施行することにより微小転移巣を制御できる，②down stageをはかり，完全切除率を向上できる，③全身状態の良い術前にdose intensityの高い化学療法が行いやすい，④化学療法に対する*in vivo*の感受性試験として利用できる，などが挙げられる．III期非小細胞肺癌に対する術前化学療法の有効性はSpanish Lung Cancer GroupのRosellら[4]とM.D. Anderson Cancer CenterのRothら[5]の2つの臨床III相試験で報告されており，その後長期follow upのデータが報告されている．Rosellら[6]の長期follow upでは，MST（median survival time）は化学療法群が22か月，手術単独群が10か月で両群間の生存期間に有意差を認めている．Rothら[7]の長期follow upの報告では，MSTは化学療法群が21か月，手術単独群が14か月で，両群間の生存期間に有意差は認めないものの化学療法群が良好であった（p＝0.056）．またDepierreら[8]はIB～IIIA期非小細胞肺癌355例を対象に術前化学療法—手術—術後化学療法群を手術単独群と比較した．この試験でのMSTは化学療法群で37か月，手術単独群では26か月で，両群間の生存期間に統計学的な有意差は認められなかったが，化学療法群で生存期間の延長傾向を認めた．本邦においてはNagaiら[9]がIIIA期N2非小細胞肺癌62例を対象に術前化学療法群と手術単独群の比較検討をしている．この試験では両群の生存率に有意差を認めなかったが，症例数の少なさに問題がある．これら4つの報告ではPTX，docetaxel，gemcitabine，irinotecanなどのいわゆる新規抗癌剤を使用していない．新規抗癌剤を使用すればその上乗せ効果が期待されるので今後それらを使用したrandomized trialの結果が待たれる.

当科では1997年から2006年までの肺癌手術症例839例のうち70例に術前化学療法を実施している．CBDCA＋PTX併用療法は26例に行い今回報告した3例（11.6%）にEf3が得られた．諸家の報告[10,11]でも術前CBDCA＋PTX併用療法により6～21%にEf3が得られている．抗癌剤の投与量，投与法を患者の年齢などを慎重に考慮して決定すれば，CBDCA＋PTX併用療法は重篤な副作用が少なく有用な術前化学療法と思われる.

結　語

今回報告した3症例はスタディとして統一したPTX，CBDCAの投与法ではないが，いずれもIII期進行肺癌であるにもかかわらず2年以上無再発生存中であることから，CBDCAとPTXによる化学療法が術前治療として有効であったと考えている.

REFERENCES

1. Mountain CF. Revisions in the International System for Staging Lung Cancer. *Chest*. 1997;111:1710-1717.
2. Feld R, Rubinstein LV, Weisenberger TH. Sites of recurrence in resected stage I non-small-cell lung cancer: a guide for future studies. *J Clin Oncol*. 1984;2:1352-1358.
3. Edelman MJ, Gandara DR, Roach M 3rd, et al. Multimodality therapy in stage III non-small cell lung cancer. *Ann Thorac Surg*. 1996;61:1564-1572.
4. Rosell R, Gomez-Codina J, Camps C, et al. A randomized trial comparing preoperative chemotherapy plus surgery with surgery alone in patients with non-small-cell lung cancer. *N Engl J Med*. 1994;330:153-158.
5. Roth JA, Fossella F, Komaki R, et al. A randomized trial comparing perioperative chemotherapy and surgery

with surgery alone in resectable stage IIIA non-small-cell lung cancer. *J Natl Cancer Inst*. 1994;86:673-680.

6. Rosell R, Gomez-Codina J, Camps C, et al. Preresectional chemotherapy in stage IIIA non-small-cell lung cancer: a 7-year assessment of a randomized controlled trial. *Lung Cancer*. 1999;26:7-14.
7. Roth JA, Atkinson EN, Fossella F, et al. Long-term follow-up of patients enrolled in a randomized trial comparing perioperative chemotherapy and surgery with surgery alone in resectable stage IIIA non-small-cell lung cancer. *Lung Cancer*. 1998;21:1-6.
8. Depierre A, Milleron B, Moro-Sibilot D, et al. Preoperative chemotherapy followed by surgery compared with primary surgery in resectable stage I (expect T1N0), II, and IIIa non-small-cell lung cancer. *J Clin Oncol*. 2002;20:247-253.
9. Nagai K, Tsuchiya R, Mori T, et al. A randomized trial comparing induction chemotherapy followed by surgery with surgery alone for patients with stage IIIA N2 non-small cell lung cancer (JCOG 9209). *J Thorac Cardiovasc Surg*. 2003;125:254-260.
10. De Candis D, Stani SC, Bidoli P, et al. Induction chemotherapy with carboplatin/paclitaxel followed by surgery or standard radiotherapy and concurrent daily low-dose cisplatin for locally advanced non-small cell lung cancer (NSCLC). *Am J Clin Oncol*. 2003;26:265-269.
11. Pisters KM, Ginsberg RJ, Giroux DJ, et al. Induction chemotherapy before surgery for early-stage lung cancer: A novel approach. Bimodality Lung Oncology Team. *J Thorac Cardiovasc Surg*. 2000;119:429-439.