17歳で発症した低分化型肺扁平上皮癌の1例

埴淵昌毅[1,2]・古川千幸[1,2]・篠原　勉[1]

要旨 ―― 背景. 20歳未満の若年者肺癌は極めて稀である. **症例.** 17歳, 男性. 左側頭部腫瘤の精査目的にて当科紹介となった. 胸部CTでは左肺門部の巨大な腫瘤を, 骨シンチでは左頭蓋骨を含む多発骨転移を認めた. 気管支鏡下の観察では左主気管支主幹部が閉塞しており, 同部の生検ではpulmonary blastomaが疑われた. cisplatin, etoposideなどによる全身化学療法を行ったが, 癌性心膜炎を合併するなど病状は急速に進行し, 死亡した. 剖検での腫瘍の組織学的検討にて最終的に低分化型の扁平上皮癌と診断した. **結論.** 20歳未満の若年者であっても胸部異常陰影を呈する症例では肺癌を疑って精査を行うことが重要であると考えられた. (肺癌. 2007;47:337-341)
索引用語 ―― 肺癌, 若年者肺癌, 低分化型扁平上皮癌

Squamous Cell Carcinoma of the Lung in a 17-year-old Boy

Masaki Hanibuchi[1,2]; Chiyuki Furukawa[1,2]; Tsutomu Shinohara[1]

ABSTRACT ―― Background. Lung cancer patients aged under 20 are extremely rare. ***Case.*** A 17-year-old boy was referred to our hospital for further examination of a tumor in the left temporal region of the head. Chest CT and bone scintigraphy on admission showed a huge tumor in the left hilar region, and multiple bone metastases including the left cranial bone. A diagnosis of pulmonary blastoma was suspected according to the pathological findings of specimens obtained by transbronchial biopsy. Although systemic chemotherapy was performed, the tumor rapidly progressed and he died. Based histopathological findings of specimens obtained by necropsy, the definitive diagnosis of poorly differentiated squamous cell carcinoma of the lung was established. ***Conclusion.*** Lung cancer should be considered even in patients under 20 who have abnormal chest shadows.(*JJLC.* 2007;47:337-341)
KEY WORDS ―― Lung cancer, Lung cancer in the young, Poorly differentiated squamous cell carcinoma

はじめに

肺癌は近年著しく増加しており, それに伴って若年者肺癌症例も増加しているが, 20歳未満での症例報告は極めて稀である.

今回我々は17歳で発症し, 急速な経過をたどり死亡した低分化型肺扁平上皮癌の1例を経験したので, 文献的考察を加え報告する.

症　例

症例：17歳, 男性, 高校生.

主訴：左側頭部腫瘤, 右股関節痛, 労作時呼吸困難.

既往歴：特記すべき事項なし.

家族歴：母, 糖尿病.

[1]徳島赤十字病院呼吸器科；[2]徳島大学大学院ヘルスバイオサイエンス研究部分子制御内科学分野.

別刷請求先：埴淵昌毅, 徳島大学大学院ヘルスバイオサイエンス研究部分子制御内科学分野, 〒770-8503　徳島市蔵本町3丁目18-15(e-mail: mhoney@clin.med.tokushima-u.ac.jp).

[1]Division of Respiratory Medicine, Tokushima Red Cross Hospital, Japan; [2]The Department of Internal Medicine and Molecular Therapeutics, Institute of Health Biosciences, The University of Tokushima Graduate School, Japan.

Reprints: Masaki Hanibuchi, The Department of Internal Medicine and Molecular Therapeutics, Institute of Health Biosciences, The University of Tokushima Graduate School, 3-18-15 Kuramoto-cho, Tokushima 770-8503, Japan(e-mail: mhoney@clin.med.tokushima-u.ac.jp).

Received March 7, 2007; accepted May 25, 2007.

© 2007 The Japan Lung Cancer Society

Table 1. Laboratory Findings on Admission

Hematology		T-cho	158 mg/dl	Tumor markers	
RBC	429×10^4/μl	TG	104 mg/dl	CEA	6.8 ng/ml
Hb	13.8 g/dl	TP	7.0 g/dl	SLX	481 U/ml
Ht	40.4%	Alb	3.1 g/dl	CYFRA	11.6 ng/ml
WBC	10750/ml	BUN	12 mg/dl	proGRP	＜10 pg/ml
neut.	69.8%	Cr	0.5 mg/dl	AFP	1050.0 ng/ml
lymph.	20.3%	Na	134 mEq/*l*	β-HCG	0.15 IU/*l*
mono.	6.3%	K	4.1 mEq/*l*	Urinalysis	
eos.	2.9%	Cl	96 mEq/*l*	pH	7.0
baso.	0.7%	Ca	9.7 mg/dl	Protein	−
Plt.	40.6×10^4/μl	FBS	290 mg/dl	Sugar	3+
Biochemistry		HbA1c	10.5%	Occult blood	−
GOT	34 U/*l*	Serology		Sediments	W.N.L.
GPT	37 U/*l*	CRP	3.3 mg/dl	Sputum	
γ-GTP	14 U/*l*	IgG	1590 mg/dl	Culture	normal flora
LDH	1179 U/*l*	IgA	413 mg/dl	Acid-fast bacteria	−
CK	602 U/*l*	IgM	141 mg/dl	Cytology	class Ⅱ

生活歴：喫煙歴 10 本/日×2 年（喫煙指数 20），飲酒歴なし，粉塵吸入歴なし．

現病歴：2004 年 1 月頃より左側頭部痛，右股関節痛が出現し，徐々に労作時呼吸困難も自覚するようになった．3 月頃より左側頭部腫瘤の増大を自覚したため当院脳神経外科を受診し，転移性腫瘍を疑われた．全身検索の胸部 X 線にて異常陰影を指摘され，4 月初旬に当科紹介・入院となった．

初診時現症：身長 165 cm，体重 50 kg，意識清明，血圧 100/70 mmHg，脈拍 77 /分・整，体温 36.2℃，チアノーゼ・ばち状指なし，左側頭部に弾性軟・圧痛のない皮下腫瘤あり，表在リンパ節を触知せず，心音異常なし，左中下野で呼吸音減弱，腹部異常所見なし，神経学的異常所見なし，右股関節に自発痛あり，精巣に腫瘤を触知せず．

入院時検査所見（Table 1）：白血球 10750 /*l*，血小板 40.6 万/*l*，CRP 3.3 mg/dl と軽度の炎症所見を認めた．生化学検査では LDH 1179 U/*l*，CK 602 U/*l* と上昇しており，また空腹時血糖 290 mg/dl，HbA1c 10.5%，尿糖（3+）であり糖尿病を合併していると考えられた．腫瘍マーカーでは CEA 6.8 ng/ml，SLX 481 IU/ml，CYFRA 11.6 ng/ml，AFP 1050.0 ng/ml と高値であったが，β-HCG は 0.15 IU/*l* と基準値内であった．喀痰一般細菌培養では有意な菌は検出されず，抗酸菌塗抹培養も陰性であった（Table 1）．

画像所見：初診時の胸部 X 線（Figure 1）では左肺門部の巨大な腫瘤影と縦隔の患側への偏位を認めた．胸部 CT（Figure 2）では左主気管支は巨大な腫瘍により閉塞しており，無気肺と胸水を伴っていた．腹部臓器には明らかな遠隔転移を指摘できなかったが，脳 CT では皮下に浸潤する左側頭部腫瘍を，骨シンチでは左頭蓋骨・左右上腕骨・右股関節・第 4 腰椎の hot spot を認めた（Figure 3）．

Figure 1. Chest radiograph taken on admission showing extensive atelectasis in the left lung and deviation of the mediastinum to the left side.

臨床経過：若年者ではあるが，画像所見より多臓器転移を伴う原発性肺癌を疑い，精査を進めた．4 月上旬の気管支鏡では左主気管支は易出血性の白色腫瘤により閉塞しており，同部位の生検組織では壊死を伴い，核小体の明瞭な大型核と乏しい細胞質を有する悪性細胞を認め

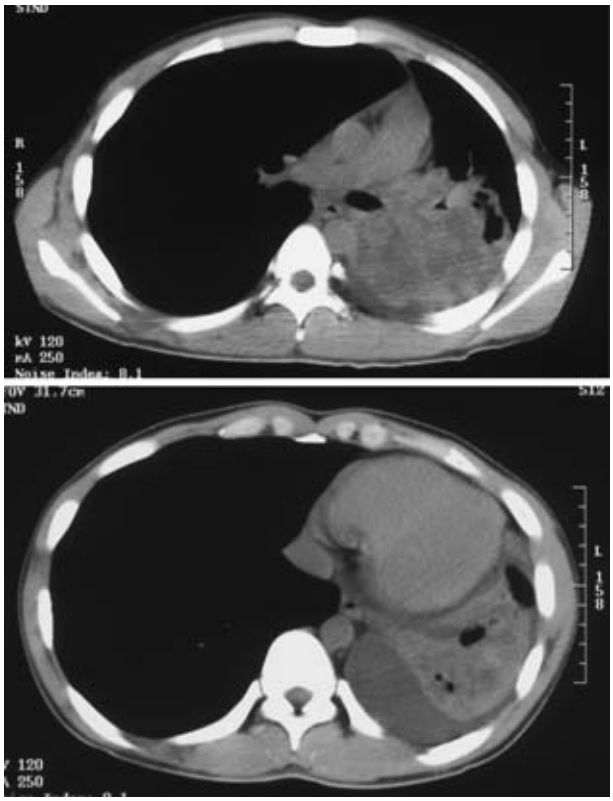

Figure 2. Chest CT taken on admission showing obstruction of the left main bronchus by a huge tumor. Atelectasis of left lower lobe and pleural effusion were also seen.

た．以上のことから pulmonary blastoma が最も疑われ，臨床病期 T4N3M1（stage IV）の原発性肺癌と判断した．骨転移による疼痛や摂食不良により PS 2〜3 であったが，若年者ということもあり，本人に病名告知の上 4 月中旬より cisplatin（80 mg/m^2）＋etoposide（100 mg/m^2）による全身化学療法を行った．治療により胸部 X 線上の腫瘤影は一時縮小傾向となったが，5 月上旬頃より再増大をきたし，心嚢液の増量も認めた．5 月中旬より carboplatin（AUC 4）＋etoposide（100 mg/m^2）にて 2 クール目の化学療法を行うも，心嚢液の増加によると思われる呼吸困難，血圧低下を認め，心タンポナーデ状態となった．不穏状態が強く心嚢ドレナージなどの侵襲的な処置は不能であり，対症療法のみを行っていたが，さらに全身状態が悪化し，2004 年 5 月末に永眠した．家族の同意を得て病理解剖を施行した（胸部のみ）．左肺は下葉から縦隔にかけて径 14 cm 大の黄白色調の腫瘤が存在し，食道・肺動脈本幹・大動脈に浸潤していた．両側血性胸水（左 1500 ml，右 400 ml）および血性心嚢液（900 ml）の貯留を認めた．死因は癌性心膜炎による心タンポナーデと考えられた．剖検による組織では，細胞間橋を有し，細胞質が広く，核が中央に存在する大型細胞のシート状の増殖を認めた．好酸性の細胞質を持つ単細胞壊死も散見された（Figure 4）．また免疫組織学的検討にて cytokeratin，S-11，desmin はいずれも陰性であったことから，最終的に低分化型の扁平上皮癌と診断した．

Figure 3. Bone scintigraphy taken on admission showing multiple hot spots, suggesting multiple bone metastases. Hot spots were detected in the left cranial bone, bilateral humeral bone, right hip joint and lumbar spine.

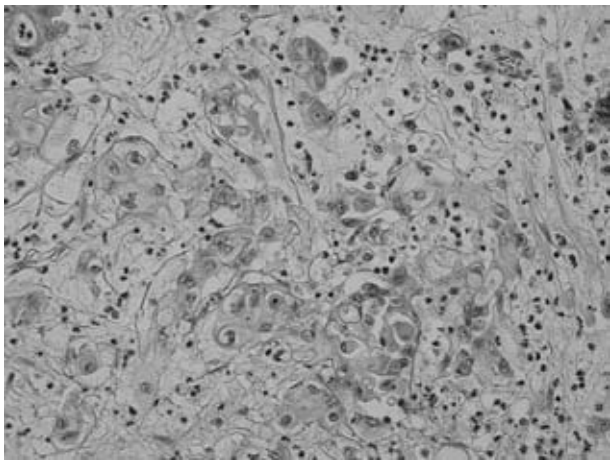

Figure 4. Microscopic findings of histopathological specimens obtained by necropsy. The tumor had some area of large cells with abundant cytoplasm and centrally located nuclei. Isolated keratinized cells and single cell necrosis with acidophilic cytoplasm were also seen. According to these findings, a diagnosis of poorly differentiated squamous cell carcinoma was made（HE ×200）.

考　察

今回我々は17歳で発症し，急速な経過をたどり死亡した低分化型肺扁平上皮癌の稀な1例を経験した．

肺癌における若年者の定義については明確な基準はないが，一般的には40歳未満について検討されている報告が多い．本邦における多数例の検討では，若年者肺癌症例数自体は漸増しているものの，中高齢者肺癌の増加に伴い肺癌症例全体に占める割合は減少傾向となっている．[1] 1950～1970年代の報告では40歳未満の症例の占める割合は6～7％とされていたが，1980年代以降では1～5％とするものが多い．また30歳未満の症例は全体の0.2～0.3％とされる．萩原らは自検例の検討で40歳未満の肺癌症例は全体の2.8％であり，最年少は16歳のacinic cell carcinomaであったと報告している．[2] また細野らの検討では，全肺癌症例960例中で20歳未満の肺癌症例は1例のみ（0.1％）であり，[3] その頻度は極めて稀であると考えられた．

一般的に若年者肺癌の男女比に関しては非若年者と比較して女性患者の比率が高いとする報告が多く，新里らの検討では男女比は1：1.9であった．[4]

若年者肺癌症例では42％が二親等以内に癌家族歴を有するが，非若年者（38.2％）との差はなかったと報告されている．[2] また若年者肺癌症例の喫煙率自体は55～83.5％と高く，また女性でも男性とほぼ同様に高率であるとされるが，若年ということもあり喫煙指数が400以上の重喫煙者の頻度は15～30％と低い．[3,4] 本症例では癌家族歴はなく，喫煙歴を認めたが喫煙指数は20であり，重喫煙者ではなかった．若年者肺癌は喫煙や環境因子に左右されにくく，[1] 肺組織において発癌に関与すると考えられる遺伝子の不安定性（microsatellite instability）や，DNAの増幅・欠失などの異常が有意に高率であるとの報告[5,6] もあり，若年者肺癌の発症には環境因子に左右されない遺伝子異常がより強く影響している可能性が示唆される．[3]

組織型についての検討では，男女ともに腺癌が多く，若年者肺癌の50～80％が腺癌であるとされる．喫煙との関連性の低さから扁平上皮癌の頻度は少なく，むしろ粘表皮癌，カルチノイドあるいは多形癌など非若年者肺癌では低頻度の癌が比較的多いとの報告もある．[7-9]

治療方法は非若年者肺癌と大差はなく，早期癌であれば手術，切除不能の進行癌であれば化学療法，放射線療法の適応となる．予後に関しては以前の報告では，若年者肺癌は非若年者と比較して予後不良とされていたが，最近では病期別の予後は中高齢者肺癌とほぼ同等とする報告が多い．[3] 発見時に既に進行癌である場合には治療に抵抗性のことがあり，非若年者肺癌同様に早期発見・早期治療の重要性が指摘されている．

本症例は経気管支的肺生検の結果ではpulmonary blastomaが疑われたが，剖検組織の検討により最終的に低分化型扁平上皮癌と診断された．若年者肺癌における20歳未満症例の割合は稀であり，また組織型に関しては腺癌が大多数を占め，扁平上皮癌の割合は少ないことを考慮すると，本例は極めて稀な症例であったと考えられたため報告した．

若年者肺癌は発病より専門医受診までの経過の遅れや，確定診断に時間を要することが多く，[10] 1年以上診断が遅れたものが15例中5例とする報告もある．[11] 本症例でも症状発現から確定診断までに3ヶ月を要しており，若年者であっても，胸部異常陰影を呈する症例では肺癌を疑って精査を行うことが重要であると考えられた．

謝辞：稿を終えるに当たり，本症例の診断に多大な御協力を頂きました当院呼吸器科の近藤治男先生および当院病理部の藤井義幸，山下理子先生に深謝致します．

REFERENCES

1. 河端秀明，有本太一郎，藤井佐知代，他．気胸を契機に発見された若年者肺癌の1例．日呼吸会誌．1999;37:51-54.
2. 萩原真一，星　　朗，北村　諭．若年者肺癌の臨床的検討．癌の臨床．1997;43:1521-1526.

3. 細野達也，大野彰二，中澤晶子，他．20 歳代の若年者肺癌の 2 例．日呼吸会誌．2004;42:859-864.
4. 新里　敬，久場睦夫，仲宗根恵俊，他．40 歳未満若年者肺癌の臨床的検討．日胸．1997;56:1014-1018.
5. Sekine I, Yokose T, Ogura T, et al. Microsatellite instability in lung cancer patients 40 years of age or younger. *Jpn J Cancer Res.* 1997;88:559-563.
6. Lindström I, Nordling S, Nissén AM, et al. DNA copy number changes in lung adenocarcinoma in younger patients. *Mod Pathol.* 2002;15:372-378.
7. 安藤陽夫，清水信義，丸山修一郎，他．若年者肺癌の臨床的特徴についての検討．胸部外科．1992;45:379-383.
8. 山崎明男，益田貞彦，大瀬良雄，他．若年者肺癌切除例の臨床的検討．肺癌．1999;39:283-288.
9. 明田晶子，山田　玄，明田克之，他．若年男性に発症し急速に進行した肺原発多形癌の 2 例．日呼吸会誌．2004;42:164-169.
10. 渡辺洋宇，小田　誠，林　義信．若年者肺癌．臨外．1991;46:1317-1325.
11. 谷村繁雄，伴場次郎，友安　浩，他．40 歳未満の若年者肺癌の臨床的検討．日胸．1984;43:33-38.