大網転移をきたした非小細胞肺癌の２例

大鹿芳郎[1]・橋本博史[1]

要旨 ── 背景． 肺癌の大網転移は報告例がなく稀な転移形式と考えられる．**症例．** 症例１：60 歳男性．胸部異常陰影に対して精査の後，左下葉切除および縦隔リンパ節郭清術を施行（低分化腺癌）．腹腔内腫瘤摘出術の結果，肺癌の大網転移が判明．胃カメラにて肺癌の胃壁内転移を認めた．以上より，原発性肺癌の胃壁への転移巣から大網リンパ節へ転移した可能性が考えられた．補助化学療法にて胃壁転移はほぼ消失した．症例２：44 歳男性．イレウスにて消化器外科へ入院．腹腔鏡下大網腫瘤摘出術を施行．その後，縦隔腫瘤摘出術を施行した際左肺尖部に小結節を認めこれを部分切除した．病理結果は，肺原発大細胞癌で，大網および縦隔の腫瘤は転移巣であった．その後，肝転移をきたしたが，補助化学療法にて CR となり，現在経過観察中である．**結論．** 肺癌の大網転移は稀な転移形式であるが胃周辺の孤立性腹腔内腫瘤を認めた場合，大網転移の可能性も考慮に入れるべきであると考えられた．（肺癌．2008;48:118-122）
索引用語 ── 非小細胞肺癌，大網転移，胃転移，手術，術後補助化学療法

Two Cases of Non-small Cell Lung Cancer with Metastasis to the Omentum

Yoshiro Oshika[1]*; Hiroshi Hashimoto*[1]

ABSTRACT ── Background. Metastasis from non-small cell lung cancer to the omentum is rare. ***Cases.*** Case 1: A 60-year-old man underwent left lower lobectomy for poorly differentiated adenocarcinoma. Thereafter, he underwent resection of a tumor in the abdominal cavity. Histological examination demonstrated metastasis to the omentum from lung cancer. Gastrointestinal fiberscopic examination detected metastasis to the stomach as well. Postoperative chemotherapy was performed, and he is currently alive apparently disease-free 14 months after the initial surgery. Case 2: A 44-year-old man was hospitalized by the Department of Surgery because of ileus. He underwent resection of a tumor of the omentum. Thereafter, resection of mediastinal tumor and partial resection of the left lung was performed. Histological examination demonstrated large cell carcinoma of the lung and metastases to the mediastinal lymph node and omentum. Postoperative chemotherapy was performed, and he is currently alive apparently disease-free 14 months after the initial surgery. ***Conclusion.*** Although metastasis to the omentum from lung cancer is rare, it must be considered when solitary tumor around the stomach is observed in a lung cancer patient.（*JJLC.* 2008;48:118-122）
KEY WORDS ── Non-small cell lung cancer, Omentum metastasis, Stomach metastasis, Surgical resection, Postoperative chemotherapy

[1]自衛隊中央病院胸部心臓血管外科．
別刷請求先：大鹿芳郎，自衛隊中央病院胸部心臓血管外科，〒154-8532　東京都世田谷区池尻 1-2-24．
[1]Department of Cardiothoracic Surgery, National Defense Central Hospital, Japan.
Reprints: Yoshiro Oshika, Department of Cardiothoracic Surgery, National Defence Central Hospital, 1-2-24 Ikejiri, Setagaya-ku, Tokyo 154-8532, Japan.
Received March 1, 2007; accepted January 7, 2008.
© 2008 The Japan Lung Cancer Society

はじめに

肺癌の腹膜への転移は稀である．今回われわれは大網転移をきたした非小細胞肺癌の2症例を経験したので，文献的考察を加え報告する．このうち1例においては胃壁転移も認められた．

症　例

症例1

60歳男性．

主訴：胸部異常影．

既往歴：高血圧（無治療）．

家族歴：兄，肺癌．

嗜好：タバコ；20本×10年，アルコール；焼酎1合/日．

現病歴：2005年11月ドック入院にて胸部異常影（Figure 1）を指摘され，当科紹介受診．胸部CT上肺癌を疑われ（Figure 2），手術目的に入院となった．

入院時現症：身長157.4 cm，体重56 kg，体温37.5℃，血圧196/124 mmHg，心拍数100回/分整，SpO_2 99%，理学的所見に異常を認めず．

入院時検査所見：WBC 8900，Hb 14.7，Plt 30.3，T-Bil 1.09，AST 15，ALT 12，LDH 250，ALP 320，TP 7.7，Alb 4.2，BUN 13，Cr 0.9，CRP 2.23，CEA 1.0，SCC 0.8，シフラ1.4，NSE 7.7．

経過：高血圧をコントロールの後，2005年12月手術を施行した．術前の気管支鏡検査にて確診を得られなかったが，他部位の検索では転移と思われる病変が見られなかったため術中迅速診断を行った．肺癌との診断を得，左下葉切除および縦隔リンパ節郭清術を施行．腫瘍は，S^8 末梢の4.4×3.5×4.0 cmの境界明瞭な腫瘤で，横隔膜面と葉間面に胸膜陥入を認めたものの胸膜浸潤はp1であった．組織学的には低分化腺癌（Figure 3a），病理病期はpT2N0M0 stage IBであった．術後経過良好にて退院．

術前精査にて胃壁に接する約3 cm大の腫瘤を認めていたが，胃カメラでは胃粘膜面には所見を認めず，胃壁外に発育するGIST（gastrointestinal stromal tumor）と判断していた．術後施行した超音波内視鏡の結果，同腫瘤は胃壁外に存在することが判明したため，消化器外科へコンサルトし，2006年1月開腹腫瘤摘出術を施行．腫瘤は胃の4dリンパ節に相当し，周囲リンパ節とともに摘出した．病理検査の結果，肺癌の転移と診断された（Figure 3b）．術前に施行していた胃カメラでは異常を認めていなかったが，開腹手術後再度施行すると，肺癌の胃壁内転移を認めた（Figure 3c，4a）．

2006年2月よりカルボプラチン400 mgおよびパクリタキセル260 mgを2クール施行．

3月に施行した胃カメラにて胃壁転移巣の明らかな増大を認めたため（Figure 4b），4月より，TS-1 120 mg（3週内服2週休薬）およびシスプラチン80 mg（day 8）にレジメンを変更し，4クール施行．胃壁転移巣は瘢痕のみとなった（Figure 4c）．以後，TS-1内服を継続しており，肺切除術後14ヶ月の現在再発を認めていない．

症例2

44歳男性．

主訴：胸部異常影．

既往歴：5年前，右鎖骨脱臼手術．

家族歴：特記すべきことなし．

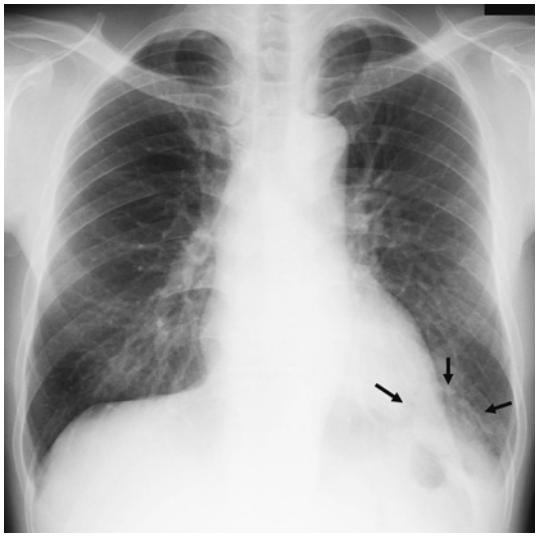

Figure 1. Chest X-ray showed a 4 cm mass above the left diaphragm（arrows）.

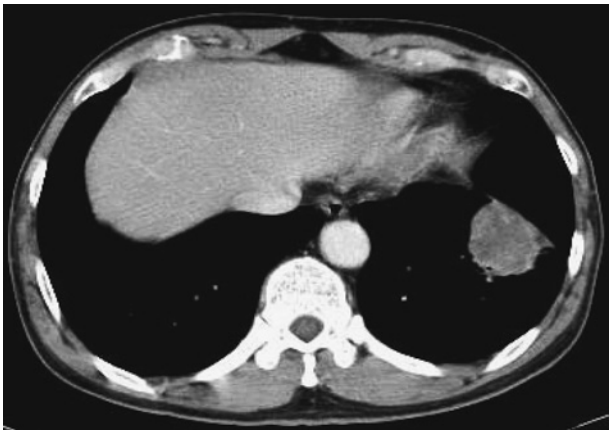

Figure 2. Chest CT scan showed a soft tissue mass in the left lower lobe.

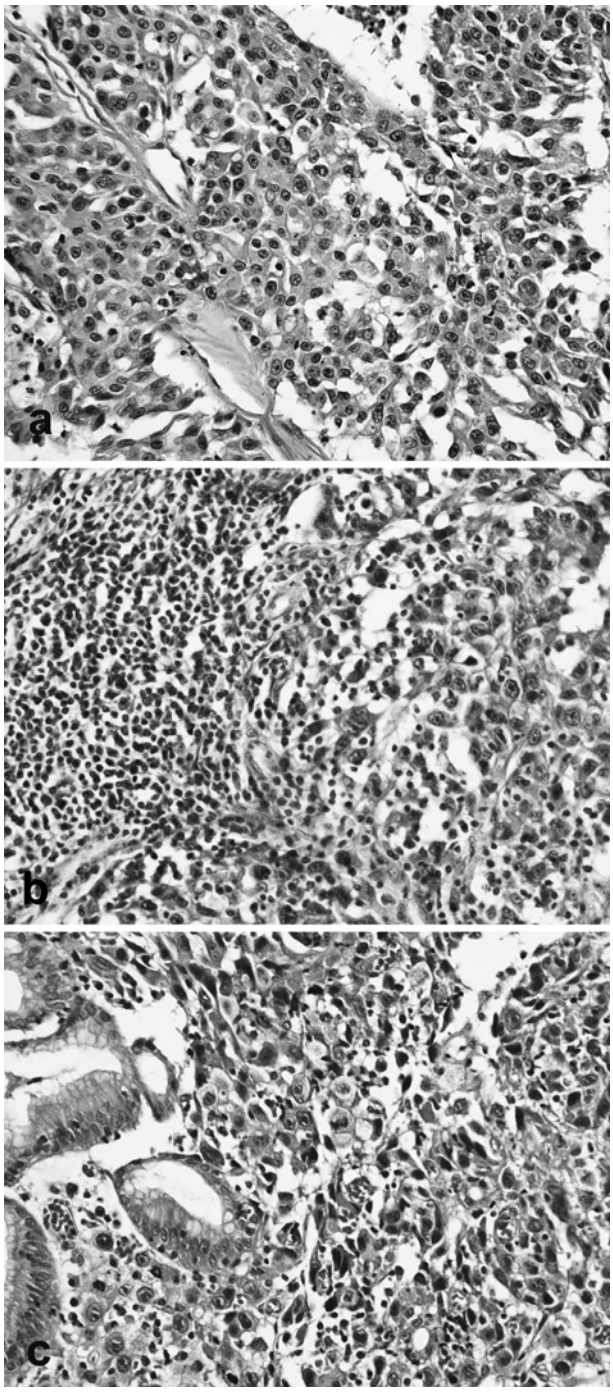

Figure 3. Microscopic appearance of Case 1 showed poorly differentiated acinar adenocarcinoma of the lung (**a**), and metastases to the omentum (**b**) and stomach (**c**).

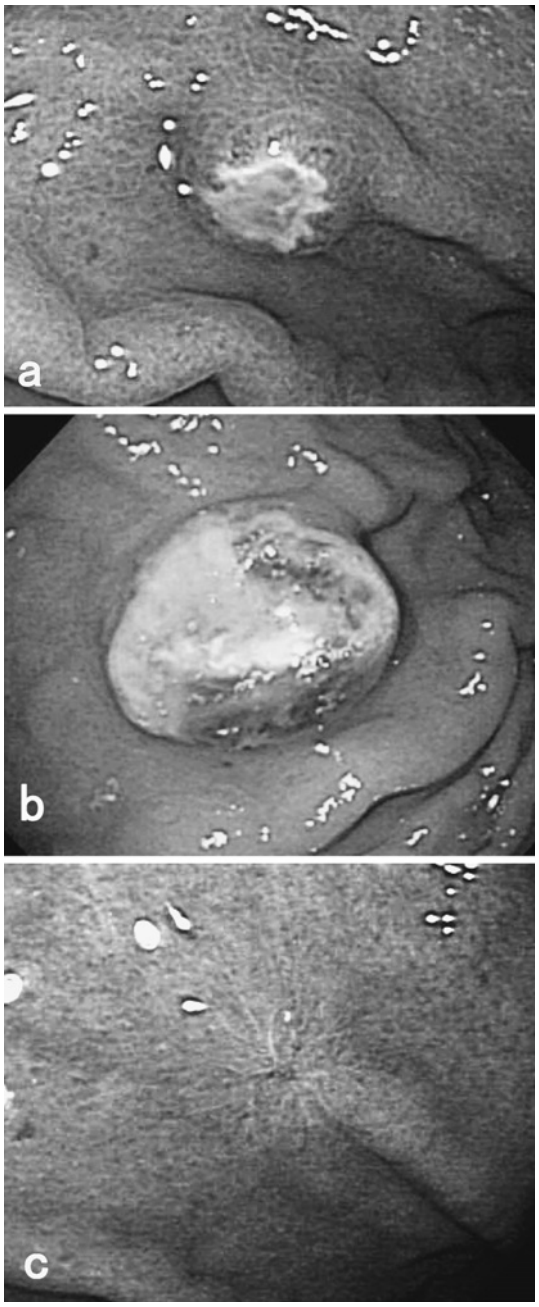

Figure 4. Gastrointestinal fiberscopy demonstrated a submucosal mass that was considered to be a metastatic lesion (**a**). Despite 2 courses of chemotherapy with carboplatin and paclitaxel, the lesion showed rapid growth (**b**). After 4 courses of a regimen consisting of TS-1 and cisplatin, the tumor disappeared and only scar tissue was observed (**c**).

嗜好：タバコ；15 本×25 年，アルコール；少量.

現病歴：2005 年 11 月イレウスにて前医へ入院．大網に腫瘤を認めたため，12 月腹腔鏡下大網部分切除術を施行．大網以外の肝などの腹腔内臓器に明らかな異常を認めなかった．切除された大網腫瘤は転移性腺癌と診断された．消化管検索，胸部 CT，PET などの全身精査の結果，ボタローリンパ節の位置にある縦隔の腫瘤を指摘され（Figure 5），当科へ紹介（この時点で他の臓器に異常は指摘されなかった）．手術目的に入院となった．

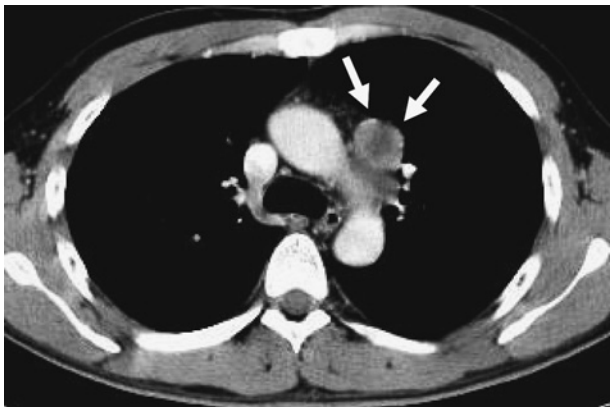

Figure 5. Chest CT scan showed a mediastinal solid mass.

入院時現症：身長 177 cm，体重 69.5 kg，体温 36.4℃，血圧 109/76 mmHg，心拍数 81 回/分整，理学的所見に異常を認めず．

入院時検査所見：WBC 4300，Hb 15.6，Plt 19.1，T-Bil 0.58，AST 17，ALT 18，LDH 178，ALP 159，TP 7.1，Alb 4.3，BUN 18，Cr 0.9，CRP＜0.1，CEA 6.0，CA19-9 10.8，NSE 8.5，SCC 0.6.

経過：2006 年 3 月左開胸下縦隔腫瘤摘出術を施行した．この際，術前 CT では指摘できなかった左肺尖部の小結節を認めこれを部分切除した．この肺病変は，ブラ壁に存在する 8 mm 大の小結節で，組織学的には肺原発大

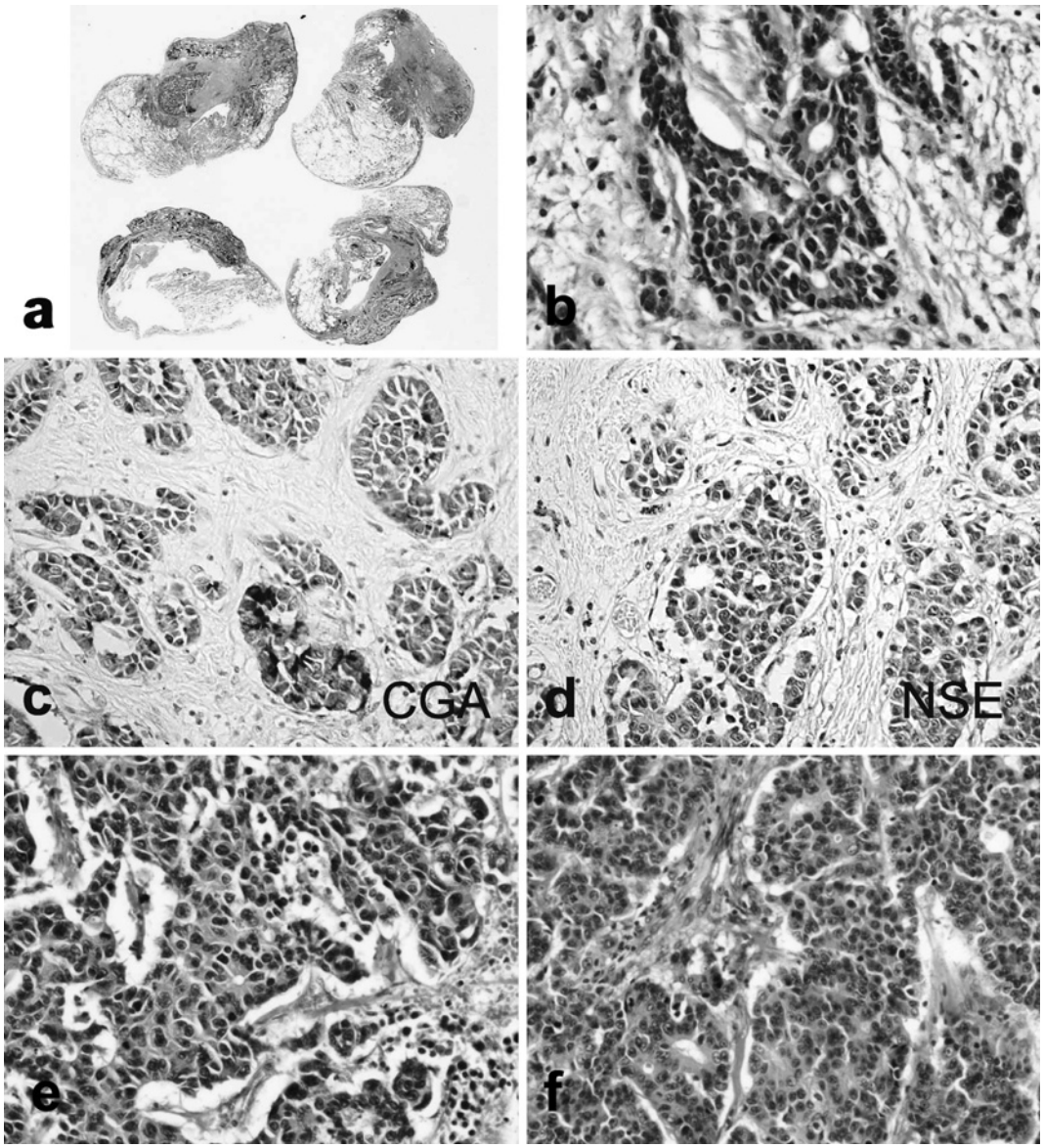

Figure 6. Microscopic appearance of lung nodule showed large cell carcinoma（**a, b**）. Immunohistochemical study showed positive staining for chromogranin A（CGA）（**c**）and NSE（**d**）. Microscopic appearance of the omentum mass（**e**）and the mediastinal tumor（**f**）showed metastases from lung cancer.

細胞癌 large cell neuroendocrine carcinoma で，大網および縦隔の腫瘤は転移巣と判明した（Figure 6）．従って，術後病理病期は pT1N2M1 stage IV であった．

術後化学療法を予定し，再評価のために術後 1 ヶ月で再検した CT および PET-CT にて肝転移を認めた．2006 年 4 月より，カルボプラチン 400 mg およびパクリタキセル 260 mg を 4 クール施行．肝転移巣は CT およびエコー検査にてほぼ CR となり，他に明らかな転移を認めないため，本人の希望で無治療にて経過観察しているが，腹腔鏡下手術より 14 ヶ月の現在再発を認めていない．

考　察

肺癌の大網転移を検討した報告がなく，頻度などの詳細は不明である．腹膜転移ということであれば，剖検例による検討で 399 例中 10.5% に認められ，[1] また Satoh らは進行肺癌 1041 例中 12 例（1.2%）に癌性腹膜炎を認め，組織型では大細胞癌と腺癌に多いと報告している．[2] すなわち再発もしくは進行肺癌における多臓器転移の一現症として腹膜転移をきたすことは時に経験されることである．今回経験した症例も，胃壁および大網リンパ節転移（症例 1），縦隔リンパ節および大網転移さらには肝転移（症例 2）をきたしていた．しかしながら，腹膜播種や癌性腹膜炎をきたす症例の多くは進行癌で治療の対象とならないことが多いにもかかわらず，今回経験した 2 症例は治療が奏功し現在のところ再燃を認めていない．孤立性腸間膜リンパ節転移を切除し長期生存を得ている大細胞癌の症例報告[3] もあることから，維持療法や再発転移に対する積極的な治療により，長期生存が得られる可能性も期待されるところである．

大網への転移形式は血行性転移とリンパ行性転移が考えられる．症例 1 においては，術後に明らかとなった胃壁転移と大網病変の関連を考慮すれば，胃壁への血行性転移の後に大網リンパ節へリンパ行性に転移した可能性が考えられた．術前の胃カメラでは指摘できなかったものの，この時点で潜在性の胃壁転移が存在していたものと考えれば上記の可能性が成り立つものと思われる．岡田らによれば縦隔から肺靭帯を下降して腹腔内に至るリンパ流が存在しているとされ，[4] 症例 2 においては縦隔リンパ節へ転移した肺癌細胞が肺靭帯のリンパ流を通じ腹腔内へ転移した可能性が考えられた．

また，肺癌の胃壁転移も比較的珍しく，剖検例での検討では 2～5% に見られる程度である．臨床的に胃壁転移が発見されることはさらに少なく，長谷川らによれば剖検例 473 例中 16 例（3.4%）に胃壁転移を認め，そのうち 2 例のみが臨床的に診断されていた．[5] 発見されにくい理由として，無症状のことが多く，消化器症状があっても肺癌治療に伴う副作用と判断されることなどが挙げられている．[5]

胃壁転移をきたす組織型は大細胞癌が多いとされ，[5,6] 転移形式としては多発よりも孤立性が多く，潰瘍形成性や粘膜下腫瘤を形成するものなどがある．われわれの経験した症例 1 は，低分化腺癌であり粘膜下転移をきたしていた．また，胃壁転移を呈する症例においては他の消化管（食道，小腸，大腸など）への転移頻度が高いとされる[7] が，本症例においては今のところ認めていない．

胃壁転移の症状としては，上腹部痛，食欲不振，貧血，嘔気・嘔吐，便鮮血などがある．[8] これらの症状を有していたり，本症例のように腸間膜リンパ節転移が疑われる肺癌症例は積極的に上部消化管精査を行う必要があると考えられる．[9]

結　論

大網転移をきたした肺癌の 2 症例を経験した．肺癌の大網転移は比較的稀と考えられるが，可能性を念頭に置き術前精査を行う必要があると考えられた．

本論文の要旨は，第 47 回日本肺癌学会総会において発表した．

REFERENCES

1. 森田豊彦．教室における最近 17.5 年間の肺癌剖検例—肺癌 399 例の臨床病理学的解析—．癌の臨床．1976;22:1323-1337.
2. Satoh H, Ishikawa H, Yamashita YT, Kurishima K, Ohtsuka M, Sekizawa K. Peritoneal carcinomatosis in lung cancer patients. *Oncol Rep*. 2001;8:1305-1307.
3. 狭間研至，城戸哲夫，井上陽一，高尾哲人．孤立性転移巣（腸間膜リンパ節）が制御され長期生存が得られている肺大細胞癌の 1 手術例．胸部外科．1999;52:962-964.
4. 岡田慶夫，加藤弘文，高橋憲太郎．肺のリンパ系．呼吸．1986:5:990-994.
5. 長谷川直樹，山澤文裕，金沢　実，川城丈夫，菊池功次，小林紘一，他．原発性肺癌の胃転移についての検討．日胸疾会誌．1993;31:1390-1396.
6. 石井健男，木田厚瑞，桂　秀樹，山田浩一，野村浩一郎，神野　悟，他．胃粘膜下転移をきたした肺大細胞癌の 1 例．日老医誌．1999;36:416-419.
7. 上野尚之，鈴木保永，三枝咲美，陣内秀明，大江　毅，原田　尚．胃転移を認めた肺小細胞癌の 1 例．日消誌．1993;90:57-61.
8. Green LK. Hematogenous metastases to the stomach. A review of 67 cases. *Cancer*. 1990;65:1596-1600.
9. Nakamura H, Mizokami Y, Iwaki Y, Shiraishi T, Ohtsubo T, Miura S, et al. Lung cancer with metastases to the stomach and duodenum. Report of three cases. *Dig Endosc*. 2003;15:210-215.