（肺癌．2010;50:47-52）
© 2010 The Japan Lung Cancer Society

CASE REPORT

# 体幹部定位放射線治療後に局所再発を認め salvage surgery を施行した I 期肺癌の 1 例

永廣　格[1]

## Stage I Lung Cancer Initially Treated by Stereotactic Body Radiotherapy, Followed by Salvage Surgery for Local Recurrence

Itaru Nagahiro[1]

[1]*Department of Surgery, Himeji Red Cross Hospital, Japan.*

***ABSTRACT*** —— ***Background.*** Stereotactic body radiotherapy (SBRT) is a therapeutic option for stage I lung cancer, but local recurrence after SBRT can occur. This report presents a resected case of local recurrence after SBRT. ***Case.*** A 62-year-old woman with left back pain was found to have a huge mass in the left retroperitoneal space adjacent to the adrenal gland and was referred to our hospital. The mass was diagnosed as diffuse large B-cell lymphoma by needle biopsy. Chest CT revealed a tumor (2.5 cm in diameter) in the right lower lung field, which was diagnosed as pulmonary adenocarcinoma by transbronchial biopsy. Because the left retroperitoneal lymphoma was very large (8 cm in diameter) and she had severe systemic symptoms of lymphoma (high fever, fatigue and appetite loss), chemotherapy for lymphoma [8 courses of rituximab plus CHOP (R-CHOP)] preceded lung cancer therapy. During lymphoma therapy, another systemic review was performed and the lung cancer was same size and then diagnosed as T1N0M0 stage IA. Because of her residual lymphoma and continuance of chemotherapy, general weakness (ECOG performance status 2) and pancytopenia due to the chemotherapy, surgical resection was avoided and SBRT (48 Gy) was performed for the lung cancer after R-CHOP was completed. Thereafter, 3 courses of CHOP were administered, and complete response (CR) was obtained, and also there was no recurrence of lung cancer. About 3 years later, multiple small nodules were detected around fibrosis in the right lower lobe on chest CT; needle biopsy revealed local recurrences of lung cancer. A right lower lobectomy was performed (pT4N0M0 stage IIIB), as the lymphoma remained in CR and her preoperative examination results were normal. Her postoperative course was uneventful and she had no recurrence for 10 months after the operation. ***Conclusion.*** Although SBRT is a powerful therapeutic option for stage I lung cancer, especially for patients who are not indicated for surgical therapy, local recurrence after SBRT can occur in some cases; therefore, thorough follow-up is necessary.

(*JJLC.* 2010;50:47-52)

***KEY WORDS*** —— Stereotactic body radiotherapy, Pulmonary adenocarcinoma, Malignant lymphoma, Local recurrence, Salvage surgery

Reprints: Itaru Nagahiro, Department of Surgery, Himeji Red Cross Hospital, 1-12-1 Shimoteno, Himeji 670-8540, Japan (e-mail: inagahiro@hrc-hp.com).

Received July 16, 2009; accepted November 11, 2009.

**要旨 —— 背景．** Stage I の肺癌に対して体幹部定位放射線治療（stereotactic body radiotherapy：SBRT）を行い，治療後の局所再発に対して切除術を行った症例を経験したので報告する．**症例．** 62 歳女性．左背部痛を主訴に近医を受診し，左後腹膜腫瘍を指摘され当院へ紹介された．全身検索で右肺下葉に直径 2.5 cm の肺腫瘍を認めた．生検にて左副腎近傍の後腹膜腫瘍は diffuse large B-cell lymphoma，肺腫瘍は腺癌と診断された．左後腹膜のリンパ腫が長径 8 cm と大きく，発熱・全身倦怠などリンパ腫による症状が強いためリンパ腫に対する化学療法を先行した．R-CHOP を 8 コース施行後再度肺癌につき全身検索を行ったところ，腫瘍の大きさに変化はなく

[1]姫路赤十字病院外科．
別刷請求先：永廣　格，姫路赤十字病院外科，〒670-8540　姫路市下手野 1-12-1（e-mail: inagahiro@hrc-hp.com）．
受付日：2009 年 7 月 16 日，採択日：2009 年 11 月 11 日．

T1N0M0 stage IA であった．両側副腎近傍の後腹膜リンパ腫が残存しており化学療法が継続予定であることや，化学療法に伴う汎血球減少症がみられること，化学療法後にて体調不良が認められたこと（ECOG performance status 2）から耐術能に問題ありと判断し，肺癌に対しては 48 Gy の SBRT を行った．その後 CHOP を 3 コース行いリンパ腫は寛解状態を保ち，肺癌も明らかな再発を認めなかった．SBRT 後約 3 年で右下葉の SBRT 後の放射線線維症の周辺に多発結節影が出現し，これを針生検したところ腺癌と診断された．肺癌の局所再発と診断し右下葉切除を行った（pT4N0M0 stage IIIB）．術後経過は良好で，術後 10 ヶ月経過した現在まで明らかな再発を認めていない．**結論．** 耐術能に問題がある I 期肺癌において SBRT は有用な選択枝であるが，局所再発に対する厳重な経過観察が必要である．

**索引用語** —— 体幹部定位放射線治療，肺腺癌，悪性リンパ腫，局所再発，外科切除

## はじめに

体幹部定位放射線治療（stereotactic body radiotherapy：SBRT）が 2004 年に I 期肺癌に対して保険適用となって以来，手術拒否例や手術困難例に対して有用な治療法としてその地位を確立しつつある．しかし，SBRT 後の局所再発は皆無ではなく，そうした局所再発例に対する明確な治療法は確立されていない．

今回悪性リンパ腫と肺癌の同時合併例において肺癌に SBRT を行い，治療後 3 年で局所再発したため根治術を施行した症例を経験したので，文献的考察を加えて報告する．

## 症　例

症例：62 歳，女性，主婦．

主訴：左背部痛．

現病歴：2004 年 6 月，左背部痛を主訴に近医を受診し，巨大な左後腹膜腫瘍を指摘されて当院泌尿器科へ紹介となった．全身検索にて右肺腫瘍を指摘され精査・加療目的で同年 8 月当科紹介となった．

既往歴：高血圧と心房細動があり内服加療中．

家族歴：特記すべきことなし．

喫煙歴・飲酒歴・石綿曝露歴：なし．

初診時現症：身長 149 cm，体重 48 kg，体温 36.5℃，血圧 90/60 mmHg，脈拍 72/分，不整．指尖動脈血酸素飽和度 98%（室内気），呼吸数 16 回/分．貧血・黄疸なし，頚部リンパ節触知せず．呼吸音・心音清，腹部は平坦だが左側腹部から背部にかけて自発痛があり，同部に軽度の圧痛を認めた．四肢に浮腫なし．

初診時検査所見：血液生化学検査（Table 1）では CRP と LDH の上昇を認め，腫瘍マーカーは可溶性 IL2 レセプターが異常高値であった．胸部 X 線では右下肺野に淡い結節影を認め（Figure 1A），胸部 CT では右下葉 $S^9$ の胸膜直下に境界不明瞭な直径 2.5 cm の充実性の結節影を認めたが，肺門・縦隔リンパ節腫大は認めなかった（Figure 1B）．腹部 CT では両側副腎近傍に後腹膜腫瘍を認め，特に左側は長径 8 cm と著明に腫大していた（Figure 1C）．

治療経過：肺腫瘍については気管支鏡下生検を行い腺癌と診断され，全身検索にて T1N0M0 stage IA と診断した．また，左後腹膜腫瘍はエコーガイド下に針生検を行い，diffuse large B-cell lymphoma（stage IE）と診断された（Figure 2）．その後 39℃ 台の発熱が連日みられるようになり食欲不振・全身倦怠も強くなり，悪性リンパ腫の治療が優先されると判断し，血液内科に転科した．2004 年 9 月から 2005 年 3 月にかけて R-CHOP（rituximab, cyclophosphamide, doxorubicin, vincristine, prednisolone）を 8 コース，2005 年 4 月から 7 月にかけて CHOP を 3 コース施行し悪性リンパ腫は完全寛解となり，現在もそれを維持している．2005 年 4 月に再度肺癌について全身検索したが状態に変化はなく stage IA と診断した．この時点で両側後腹膜の悪性リンパ腫が残存しており化学療法が継続予定であることや，化学療法に伴う汎血球減少症（WBC 2000/μl，RBC $269\times10^4$/μl，Hgb 8.6 g/dl，Hct 27.9%，Plt $13.7\times10^4$/μl）があること，化学療法後にて体調不良が認められたこと［Eastern Cooperative On-

**Table 1.** Laboratory Data on Admission

| | | | | | |
|---|---|---|---|---|---|
| WBC | 4500/μl | | BUN | 11.3 mg/dl | |
| RBC | $389\times10^4$/μl | | Cr | 0.65 mg/dl | |
| Hgb | 11.2 g/dl | | Na | 139 mEq/*l* | |
| Hct | 34.8% | | K | 3.9 mEq/*l* | |
| Plt | $10.2\times10^4$/μl | L | Cl | 102 mEq/*l* | |
| TP | 7.3 g/dl | | Ca | 9.6 mEq/*l* | |
| T-bil | 0.4 g/dl | | CRP | 4.22 mg/dl | H |
| GOT | 18 IU/*l* | | CEA | 0.62 (<5.0) ng/ml | |
| GPT | 11 IU/*l* | | SCC | <1.0 (<1.5) ng/ml | |
| ALP | 163 IU/*l* | | CYFRA | 1.0 (<3.5) ng/ml | |
| LDH | 885 IU/*l* | H | sIL2R | 65500 (<530) U/ml | H |

H: high, L: low. The numbers in parentheses indicate normal range.

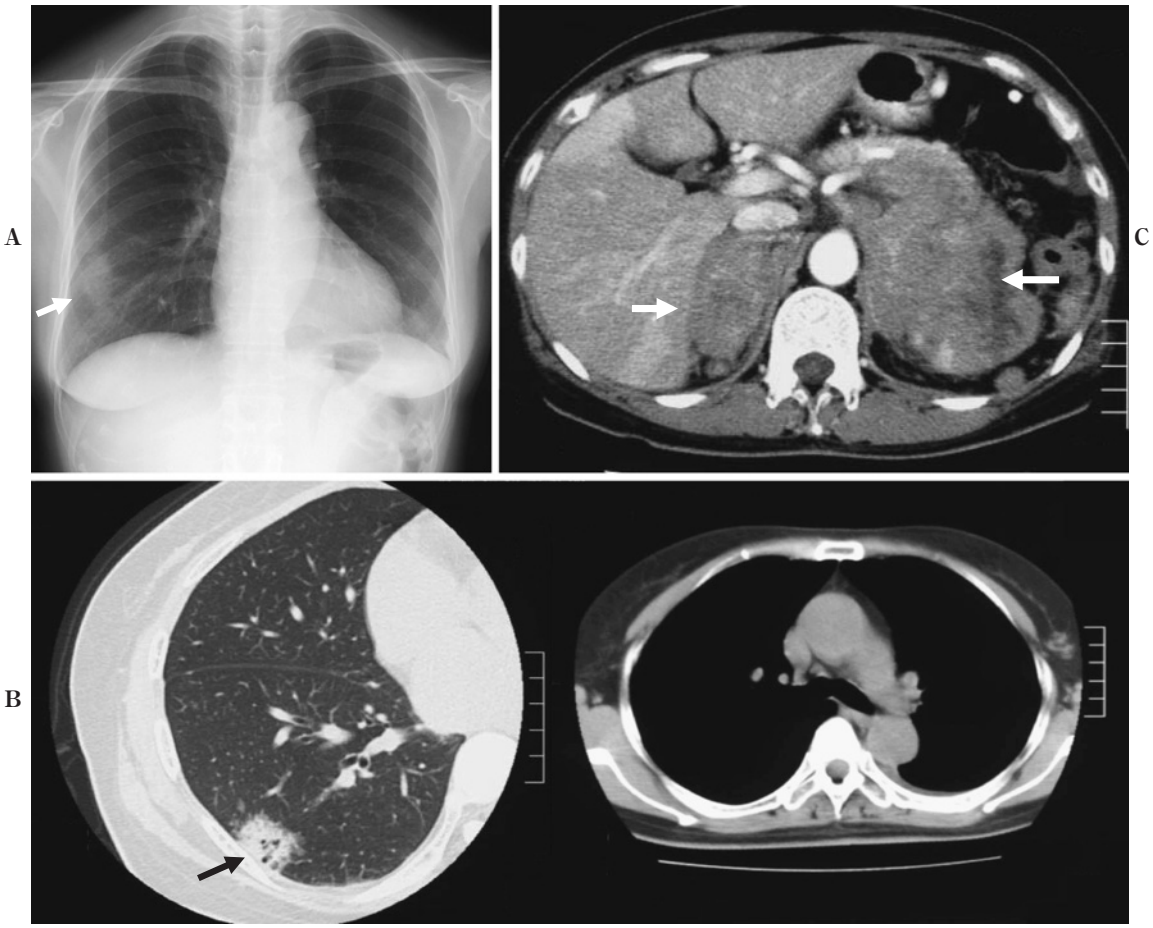


**Figure 1.** **A:** Chest X-ray film shows a tumor shadow in the right lower lung field (arrow). **B:** Chest CT scan shows a tumor shadow in the right lower lobe. No lymphadenopathy was detected in the hilum or mediastinum region. **C:** Abdominal CT scan shows bilateral retroperitoneal tumors adjacent to the adrenal glands (arrows).

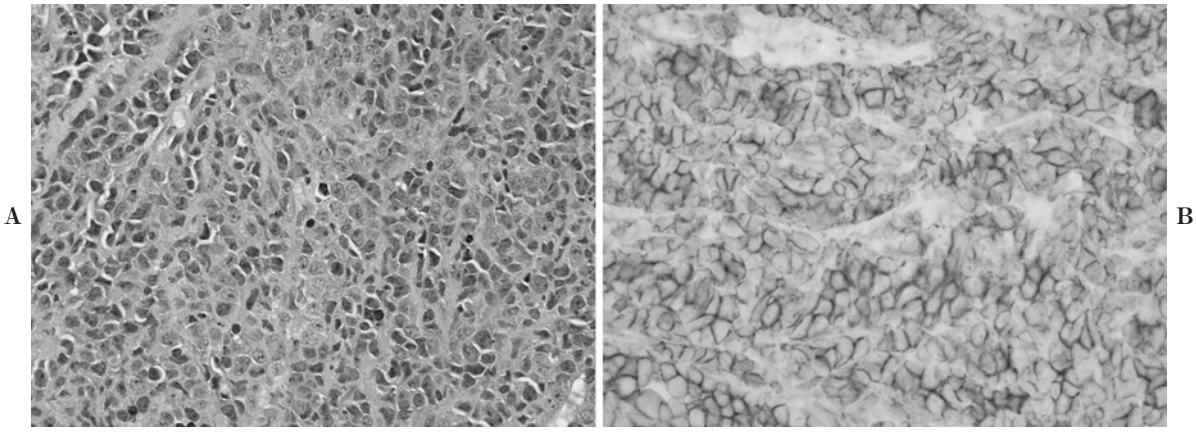


**Figure 2.** Needle biopsy of the left retroperitoneal tumor. The tumor was diagnosed as diffuse large B-cell lymphoma. Immunohistochemically, the lymphoma cells were positive for CD20 and negative for CD3. **A:** H-E staining (×400), **B:** CD20 staining (×400).

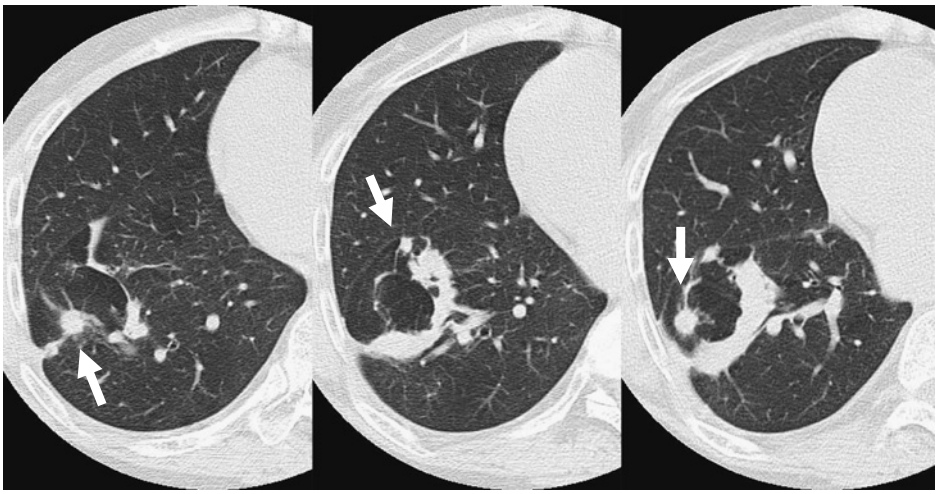

**Figure 3.** Chest CT scan taken 3 years after stereotactic body radiotherapy. Multiple nodules appeared around the radiation fibrosis (arrows).

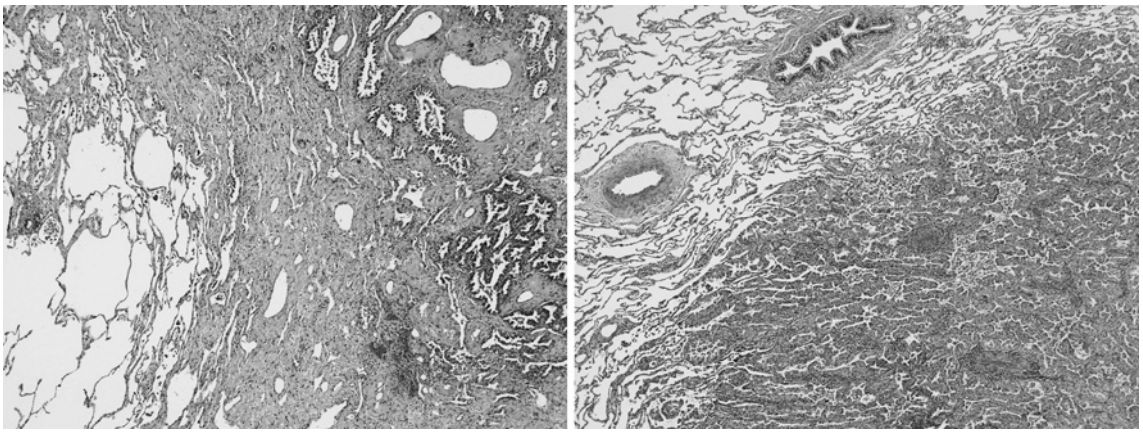


**Figure 4.** Microscopic findings of resected lung cancer. **A:** Adenocarcinoma in the radiation fibrosis (H-E staining ×40). **B:** Adenocarcinoma adjacent to the radiation fibrosis (H-E staining ×40).

cology Group（ECOG）performance status 2］などから耐術能に問題があると判断しSBRTを勧め了承され，2005年5月に48 Gy（12 Gy/日×4日間）のSBRTが行われた．その後外来にて経過観察を行っていたが，2008年8月SBRT後の放射線線維症の周辺に多発する結節影が出現した（Figure 3）．CTガイド下針生検を行ったところ腺癌と診断され，SBRT後の局所再発と診断した．胸部CTで肺門・縦隔リンパ節の腫大はなくfluorodeoxyglucose（FDG）-PETでも遠隔転移を認めず，悪性リンパ腫も寛解状態を保っており体調も良好であり（ECOG performance status 0），術前検査の結果耐術能に問題はないと判断し手術を勧め，2008年9月に右肺下葉切除術・縦隔リンパ節郭清を行った．術中所見として右肺と周囲との癒着は全く認めず，右下葉は$S^9$の照射部位を中心に収縮・陥凹し折りたたまれたような状態であった．病理所見では，再発巣は放射線線維症の内部に存在する部分と，放射線線維症から離れており肺内転移と思われる部分とが認められた（Figure 4）．郭清したリンパ節に転移は認めなかった（pT4N0M0 stage IIIB）．術後経過は良好で，15日目に退院した．その後外来通院中であるが2009年7月の現在明らかな再発は認めていない．

## 考　察

2004年4月より肺腫瘍に対してSBRTが保険で認められるようになった．その適応は他に転移のない直径5 cm以内の原発性肺癌，および原発巣が制御され他に転移のない3個以内の転移性肺腫瘍である．[1,2] 原発性肺癌の具体的な適応症例としては，手術拒否例，低肺機能やその他の臓器の機能低下による手術困難例，前治療後に肺内の小腫瘍として再発した場合や，化学療法後に原発

巣だけが残存した場合などが想定される.[1]

本報告例は悪性リンパ腫と肺癌の同時発生例であり，悪性リンパ腫の症状が強かったためリンパ腫の治療を先行し，肺癌に対しては耐術能に問題があると考えてSBRT を行った．肺癌の治療時期として悪性リンパ腫の治療が完全に終了してから行うという選択枝もあったが，その場合発見から 1 年以上無治療で経過することになり転移に対する危惧があったことから，R-CHOP が終了し退院となった時点での加療とした．ただし，本症例では結果的に SBRT 後に局所再発をきたしており，悪性リンパ腫の治療が終了して耐術能に問題がなくなる時期まで待機したのち根治術を行うべきであったのかもしれない. この点に関して, 例えば肺癌が CT 上スリガラス陰影主体で自然経過として転移の可能性が低いと予想されるならリンパ腫の治療終了まで待機するべきであったかもしれないが，本症例では充実性陰影であり転移を危惧してできるだけ早期に治療することを選択した．このように，全身状態不良な重複癌症例において，stage I 肺癌の画像的・臨床的な視点からの SBRT を含めた治療法とその治療時期については今後の検討課題と思われる．さらに，本症例のように将来的に耐術能の改善が予想される症例においては，SBRT を行うことにより一時的に肺癌を制御し全身状態の回復を待って根治術を行うという治療戦略が，SBRT の一つの適応となる可能性もあると思われた.

Onishi らによると,[3] SBRT 後の局所再発率は 2 年間の経過観察期間で 13.5% であったが，本症例の如く生物学的等価線量（biological effective dose：BED）が 100 Gy 以上の症例に限ると 8.1% であった．また生存率についても，BED≧100 Gy の照射を行った手術可能症例の stage I に限ると 5 年生存率が 90%，stage IB が 84% と良好な結果を報告している．本症例では経過観察の胸部 CT で放射線線維症の周囲に新たな結節が出現し，それを針生検することにより局所再発と診断した．実際に SBRT 後の放射線線維症の内部で生じた再発を画像的に診断するのは困難であり,[3] 本症例では経過観察に FDG-PET も併用していたが, 放射線線維症の内部での再発を指摘することはできなかった．放射線線維症の周辺での新たな結節影の出現や，放射線線維症の陰影の増大などで再発の有無を注意深く判断する必要があると思われた.

また手術に際しては，放射線照射に伴う癒着や術後合併症の発生を懸念していたが，肺と胸壁の癒着は全く存在せず，肺の照射部位に放射線線維症による萎縮がみられたのみであり，また術後も特別な合併症を生じることはなかった．手術適応の判断として，同一肺葉内の肺転移（pm1）は現在わが国の肺癌取扱い規約によると T4 であり stage IIIB 以上となるが，リンパ節転移のない pm1 症例に対する切除術は 5 生率が 74.1% とされるなど[4] 予後良好を示す報告が多く，次期肺癌病期分類では T4（pm1）N0M0 は stage IIB となっている.[5] 本症例のように SBRT 後に同一肺葉内に多発性に再発してもリンパ節転移がなければ，切除による良好な予後を期待できるものと思われる.

最後に，悪性リンパ腫と肺癌の合併例は比較的まれであるが,[6-9] 近藤ら[6] によると原発性肺癌切除例 731 例中 6 例（0.8%）にみられたと報告している．同時発生の場合どちらの治療を優先するかについての明確な指針はないが, 本症例では悪性リンパ腫の症状が強く, 肺癌は stage IA でありしばしの時間的猶予があると考え悪性リンパ腫の治療を優先した．その後の再発時には悪性リンパ腫は完全寛解の状態を維持しており，耐術能にも問題がなかったため外科切除を選択した.

## まとめ

悪性リンパ腫との同時発生の肺癌に対し初回治療として SBRT を選択した．約 3 年後に局所再発した際には悪性リンパ腫は完全寛解の状態であり耐術能にも問題がなかったため，外科切除を選択した．SBRT は手術困難な I 期肺癌の有力な治療法であるが，局所再発を念頭に厳重な経過観察が必要と考えられた.

謝辞：本症例に対し SBRT でご加療頂いた先端医療センター放射線治療科の小久保雅樹先生および病理学的所見についてご教授頂いた当院検査部の藤澤真義先生に深謝いたします.

本論文の要旨は第 26 回日本呼吸器外科学会総会（2009 年，北九州）で発表した.

**REFERENCES**

1. 小久保雅樹，平岡眞寛．肺腫瘍に対する定位放射線治療．日胸．2006;65（Suppl）:S275-S281.
2. 永田　靖，松尾幸憲，則久佳毅，溝脇尚志，平岡眞寛．早期肺癌に対する定位放射線照射．日本臨床．2008;66（Suppl 6）:S468-S474.
3. Onishi H, Araki T, Shirato H, Nagata Y, Hiraoka M, Gomi K, et al. Stereotactic hypofractionated high-dose irradiation for stage I nonsmall cell lung carcinoma: clinical outcomes in 245 subjects in a Japanese multiinstitutional study. *Cancer*. 2004;101:1623-1631.
4. 川野亮二，深井隆太，横田俊也，池田晋悟，羽田圓城．肺内転移陽性肺癌切除例における術後成績．肺癌．2003;43:691-697.
5. Goldstraw P. The 7th edition of TNM in lung cancer．日呼外科会誌．2009;23:91-93.
6. 近藤竜一，境沢隆夫，加藤響子，富永義明，江口　隆，小

林宣隆，他．原発性肺癌切除例における他臓器重複癌の検討．肺癌．2008;48:33-38.
7. 斉藤　裕，裴　英洙，伊藤祥隆，松永康弘．他臓器重複癌を有する肺癌切除症例の検討．胸部外科．2002;55:187-192.
8. 宮原裕美，伊藤悠城，関根亜由美，谷山大輔，藤井智子，田中若恵，他．成人Ｔ細胞性リンパ腫に合併した肺腺癌の１例．日呼吸会誌．2009;47:342-346.
9. 櫻井裕幸，小山敏雄．肺癌に併存した濾胞性リンパ腫の１例．肺癌．2009;49:309-312.