（肺癌．2011;51:265-269）
© 2011 The Japan Lung Cancer Society

CASE REPORT

診断・治療方針の決定に難渋した原発不明リンパ節大細胞癌の１例

藤原俊哉[1]・下田篤史[1]・西川敏雄[1]・
片岡和彦[1]・松浦求樹[1]

A Case of Thoracic Lymph Node Large Cell Carcinoma of Unknown Origin

Toshiya Fujiwara[1]; Atsushi Shimoda[1]; Toshio Nishikawa[1];
Kazuhiko Kataoka[1]; Motoki Matsuura[1]

[1]*Department of Thoracic Surgery, Hiroshima City Hospital, Japan.*

ABSTRACT —— ***Background.*** We report a rare case of thoracic lymph node large cell carcinoma of unknown origin. ***Case.*** A 65-year-old man complained of left hypochondralgia and underwent a medical check-up at a clinic. Tests revealed an elevated serum carcinoembryonic antigen level and a hilar nodule approximately 13 mm in diameter. Positron-emission tomography revealed an accumulation of fluorodeoxyglucose in the nodule and left 10th rib. Because there were no evident osteolytic or osteoblastic findings in the bone lesion on magnetic resonance imaging, we diagnosed the lesion as traumatic change rather than metastasis. Preoperatively, we diagnosed lung cancer of unknown origin with a single-station lymph node metastasis. We performed a left upper lobectomy with hilar and mediastinal lymph node dissection. The histopathological diagnosis was large cell carcinoma. The patient was given platinum-based combined chemotherapy as adjuvant therapy, and is currently free from disease 3 years after surgery. ***Conclusion.*** Complete surgical resection combined with adjuvant chemotherapy can be benefical for single-station lymph node carcinoma of unknown origin, if complete resection is possible.
(*JJLC.* 2011;51:265-269)

KEY WORDS —— Metastatic lymph node carcinoma, Unknown primary site, Hilar and mediastinal lymph nodes, Adjuvant chemotherapy

Reprints: Toshiya Fujiwara, Department of Thoracic Surgery, Hiroshima City Hospital, 7-33 Motomachi, Naka-ku, Hiroshima 730-8518, Japan (e-mail: toshiyaf@pg7.so-net.ne.jp).
Received February 4, 2011; accepted May 26, 2011.

要旨 —— 背景． 稀に原発巣が明らかでなく，肺門縦隔リンパ節にのみ癌病巣を認める原発不明リンパ節癌を経験することがある．**症例．** 65 歳，男性．約 1 か月前からの左季肋部痛を主訴に前医を受診した．精査にて CEA 高値および CT にて左肺門異常陰影を指摘され，当院へ紹介となった．CT では左肺門部腫瘤を認めた．PET では腫瘤部への異常集積と左第 10 肋骨へ軽度の集積を認め，同部は疼痛部と一致していた．組織診断が困難であり，骨転移が完全に否定できないこと，CEA が異常高値であることから，方針の決定に難渋した．肋骨に関しては明らかな溶骨性，造骨性変化を認めず，外傷性の可能性が高いと考え経過観察とした．左肺門部腫瘤は原発不明肺癌のリンパ節転移または原発性リンパ節癌の可能性が考えられた．遠隔転移は明らかでなく，生検診断が困難であったことから手術の方針とした．手術は左上葉切除，ND2a 郭清を行った．病理診断では，リンパ節内の大細胞癌と診断された．左上葉内に病変はなく，郭清した他のリンパ節に転移は認めなかった．術後補助化学療法を行い，経過観察中である．**結語．** 単一領域のリンパ節癌は完全切除ができた場合の予後は良好であるとされ，積極的な治療が有効と考えられた 1 例を経験した．
索引用語 —— 転移性リンパ節癌，原発不明，肺門縦隔リンパ節，化学療法

[1]広島市立広島市民病院呼吸器外科．
別刷請求先：藤原俊哉，広島市立広島市民病院呼吸器外科，〒730-8518　広島市中区基町 7-33（e-mail: toshiyaf@pg7.so-net.ne.jp）．
受付日：2011 年 2 月 4 日，採択日：2011 年 5 月 26 日．

はじめに

原発不明な肺門縦隔リンパ節癌は稀であり，その発生起源や治療法の適応については，不明な点が多く，様々な議論がなされているのが現状である．今回，CEA 異常高値と骨転移が疑われた，原発不明肺門リンパ節大細胞癌の症例を経験した．診断・治療方針の決定に難渋した症例を経験したので報告する．

症　例

症例：65 歳，男性．

主訴：左季肋部痛．

家族歴・既往歴：特記事項なし．

喫煙歴：10〜15 本/日×45 年間．

現病歴：約 1 か月前からの左季肋部痛を主訴に前医を受診した．精査を行ったところ，CEA 高値および CT で左肺門異常陰影を認めたため，当院へ紹介となった．

入院時現症：貧血・黄疸なし，左季肋部に圧痛を認める以外に明らかな異常なし．体表リンパ節を触知しなかった．

初診時検査成績：血液・生化学検査上，明らかな異常なし．腫瘍マーカーは，CEA 103.8 ng/ml，CYFRA 3.6 ng/ml と高値を示していた．

胸部 CT（Figure 1）：左肺門部葉気管支と左肺動脈本幹に接して，13 mm 大の腫瘤を認めた．肺野に異常陰影を認めなかった．

positron-emission tomography with fluorodeoxyglucose（FDG-PET）（Figure 2）：結節に一致して，standardized uptake value（SUV）最大値 6.3 の異常集積と左第 10 肋骨に SUV 最大値 2.8 の集積を認め，同部は疼痛部と一致していた．

肋骨 MRI 検査：左第 10 肋骨に淡い造影効果を認めたが，明らかな溶骨性，造骨性変化を認めなかった．

診療経過：超音波気管支鏡下針生検での穿刺経路がないこと， MRI 検査で骨転移が完全に否定できないこと，CEA が異常高値であることから，組織診断法，治療方針について検討した．肋骨に関しては，画像上転移よりも外傷性のものの可能性が高いと考え，経過観察とした．左肺門部腫瘤は原発不明肺癌のリンパ節転移または原発性リンパ節癌の可能性が考えられた．遠隔転移は明らかでなく，生検診断が困難であったことから手術の方針とした．

原発不明肺癌のリンパ節転移だとすれば原発巣が左上葉に存在する可能性が高いこと，CT 所見から肺動脈浸潤が疑われたことから，リンパ節のみの摘出は試みずに左肺上葉切除，ND2a 郭清を行った．術中迅速組織診では，リンパ節内の非小細胞肺癌と診断された．術後診断は左肺癌，sT0N1Mx と判定した．

病理所見（Figure 3）：リンパ節内の大細胞癌であり，被膜浸潤は認めなかった．また，神経内分泌癌を示唆する形態を認めなかった．免疫染色では CK7（＋），CK20（－），TTF-1（＋），SP-A（－），AB-PAS（－），サイログロブリン（－）となり，肺原発と診断された．左上葉内を検索した限り，病変はなく郭清した他のリンパ節に転移は認めなかった．

術後経過：術後 41 日目より CEA は正常化している．術後 6 か月目に経過観察の目的で撮影した PET-CT で肋骨の集積は消失し，症状も消失したため，外傷であっ

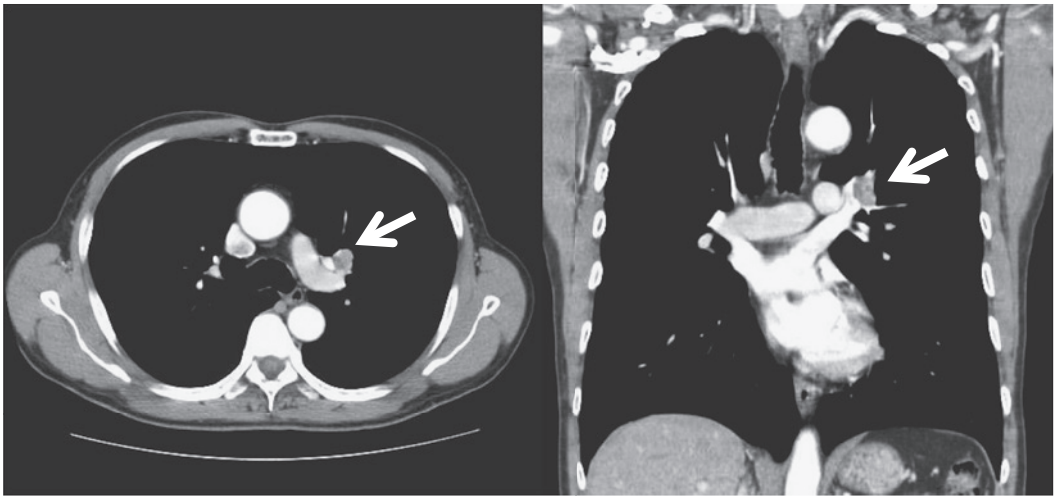

Figure 1. Chest computed tomographic images show a swollen lymph node approximately 13 mm in diameter in the left hilum (arrows).

Figure 2. On positron-emission tomography, the lymph node (arrow) and the left 10th rib (arrowhead) showing an accumulation of fluorodeoxyglucose.

たと診断した．最終診断は pT0N1M0 stage IIA と判断した．術後補助化学療法（cisplatin＋S-1）を行った．術後3年経過し，再発を認めていない．

考　察

原発不明癌は画像的，組織学的に転移性悪性腫瘍を強く疑うにもかかわらず，原発と考えられる腫瘍を他に認めないものをいい，全癌腫症例の 0.5～6.7% と報告されている．[1,2] そのうち，リンパ節は骨，肺につづいて，好発部位とされ，約 13% を占める．[1] リンパ節の場合，頚部が圧倒的に多く，肺門縦隔リンパ節に発生する頻度は稀である．[1]

原発不明リンパ節癌は原発不明癌のリンパ節転移，あるいは，原発性リンパ節癌の可能性があると考えられる．[3] 前者の場合，手術歴があって偶然切除されていた例，放射線治療や化学療法で完全奏功（CR）となった例，原発巣のサイズが小さくて画像検査や病理学的検索で描出できない例，原発巣が自然消退した例などがあげられる．[3-5] また，後者の場合，リンパ節が原発である，すなわちリンパ節に迷入した上皮が癌化した鰓弓性腫瘍の可能性が考えられる．[3,6] 自験例においては，HE 染色の所見，AB-PAS 染色（－）の結果から大細胞癌と診断し，CK7（＋），CK20（－），TTF-1（＋），サイログロブリン（－）という免疫染色結果から原発性肺癌の転移と診断した．[7] 左上葉内には原発巣が同定できなかったが，極めて小さく発見できなかった可能性，自然消退した可能性などが考えられた．

原発不明肺門縦隔リンパ節癌の集計によれば，比較的若年の男性に多く，組織型では腺癌が多い．特徴的なのはほとんどの症例で低分化型と記載されていたことである．三好らによれば，単一領域リンパ節発生例（single station：SS）が 57% で，複数領域リンパ節発生例（multi station：MS）が 43% と報告されている．[3]

原発不明リンパ節癌全体の予後は不良とされるが，肺門・縦隔発生に限ると比較的予後良好と報告されている．[3,6] 林による本邦 31 例のレビューでは 12 か月以上の無再発生存例は 55% であり，5 年を超える長期生存例も 20% にみられ，生存期間中央値は 28 か月と報告している．[6] 三好らの本邦 67 例の検討では SS 群 39 例と MS 群 28 例の比較において，明らかに SS 群の予後が優れており，また，肺門に限局する 22 例と縦隔におよぶ 45 例の比較では，肺門部型の予後が良好である可能性が示唆されると報告している．[3] 当科では自験例以前に MS の大細胞癌の長期生存例を経験している．[8] 原発不明癌と診断された中で経過中に原発巣が出現してくる例は 15～20% といわれ，前述したリンパ節癌の発生起源の仮説のように，リンパ節癌の起源によって，その予後も左右される可能性がある．[9,10]

治療については，多くは原発不明なまま手術が先行されることが多く，術式において議論がなされているが，決定的なものはない．[11] 自験例において，CEA 103.8 ng/ml と異常高値であったことや PET 検査にて肋骨への集積と同部の疼痛を認め，遠隔転移を疑われたことがあり，治療方針の決定に難渋した．原発不明癌に対して，原発が不明なまま肺葉の合併切除は控えるべきであるとする意見の方が多く，[9,12,13] 北らの報告でも縦隔リンパ節郭清を伴う右中下葉切除後 18 か月目に右上葉に原発巣と思われる肺癌が出現した症例が存在する．[14] しかし，それとは逆に自験例のように上葉気管支周囲リンパ節（＃12u）に癌腫を認める場合には，原発肺葉として上葉の関与が極めて疑わしいと判断されるため，積極的に肺葉切除をするべきという意見もある．[15] SS 例で完全切除ができた場合の予後は良好であり，積極的な治療の対

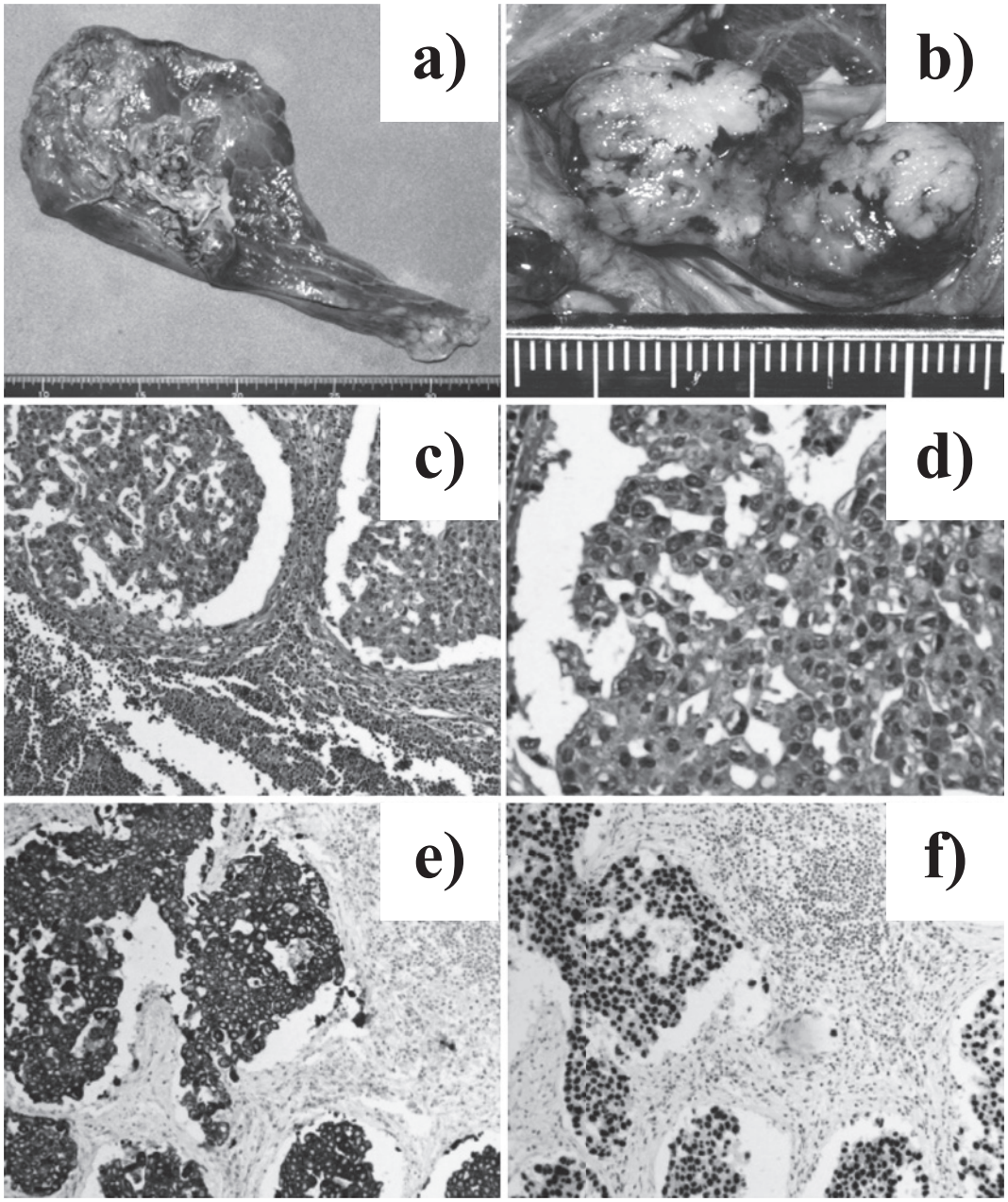

Figure 3. Macro and microscopic findings show a large cell carcinoma in the hilar lymph node. **a, b)** The resected specimen, **c, d)** HE stain, **e)** CK7, **f)** TTF-1.

象となる症例は存在すると考えられる.[3]

結　語

今回，診断・治療方針の決定に難渋した原発不明リンパ節大細胞癌の１例を経験した．単一領域のリンパ節癌で完全切除ができた場合の予後は良好であるとされ，積極的な治療が有効と考えられた１例を経験した．

本論文内容に関連する著者の利益相反：なし

REFERENCES

1. Holmes FF, Fouts TL. Metastatic cancer of unknown primary site. *Cancer.* 1970;26:816-820.
2. Stewart JF, Tattersall MH, Woods RL, Fox RM. Unknown primary adenocarcinoma: incidence of overinvestigation and natural history. *Br Med J.* 1979;1:1530-1533.
3. 三好健太郎，奥村典仁，古角祐司郎，松岡智章，亀山耕太郎，中川達雄．原発不明肺門縦隔リンパ節癌の検討．肺癌．2007;47:245-250.
4. 藤生浩一，鈴木弘行，母里正敏．肺門リンパ節のみに転移をきたした原発不明癌の１切除例．日呼外会誌．2008;22:

39-42.
5. 守山千夏，山崎浩一，横内　浩，菊地英毅，大泉聡史，西村正治．原発巣の自然退縮中に脳転移が出現した肺大細胞癌の 1 例．肺癌．2008;48:112-117.
6. 林　亨治．原発不明縦隔リンパ節癌の長期生存例―本邦報告例 31 例の検討―．日呼外会誌．2007;21:624-629.
7. Johansson L. Histopathologic classification of lung cancer: Relevance of cytokeratin and TTF-1 immunophenotyping. *Ann Diagn Pathol.* 2004;8:259-267.
8. 守尾　篤，宮元秀昭，泉　　浩，王　志明，山崎明男，細田泰之．原発不明縦隔リンパ節転移腺癌の 1 治験例―本邦報告例 21 例の検討―．肺癌．2001;41:73-78.
9. 伊藤宏之，乾　健二，後藤直樹，坂本和裕，高梨吉則，前原孝光．縦隔リンパ節転移切除後 3 年 9 ヶ月で右頸部リンパ節転移を認めた原発不明扁平上皮癌の 1 切除例．肺癌．2003;43:273-277.
10. Shildt RA, Kennedy PS, Chen TT, Athens JW, O'Bryan RM, Balcerzak SP. Management of patients with metastatic adenocarcinoma of unknown origin: a Southwest Oncology Group study. *Cancer Treat Rep.* 1983;67:77-79.
11. 上島康生，栗岡英明，内匠千恵子，平岡範也，大野聖子．肺門縦隔リンパ節にのみ癌を認めた 2 症例の検討．肺癌．2004;44:245-249.
12. 片岡和彦，西川敏雄，藤原俊哉，松浦求樹．手術療法により長期生存が得られている multi-station 原発不明縦隔リンパ節癌の 1 例．肺癌．2010;50:357-361.
13. 櫻庭　幹，前　昌宏，大貫恭正，新田澄郎．原発巣不明肺門縦隔リンパ節癌の 3 症例．日呼吸会誌．1999;37:72-77.
14. 北　雄介，近藤大造．サルコイドーシス合併，原発不明縦隔リンパ節癌切除後 18 カ月目に発見された肺癌の 1 例．日呼外会誌．1996;10:488-493.
15. 川野亮二，羽田圓城，坂口浩三，池田晋悟，横田俊也．肺門縦隔リンパ節転移で発見された T0 肺癌の 2 手術例．日呼外会誌．2003;17:117-122.