（肺癌．2011;51:707-711）
© 2011 The Japan Lung Cancer Society

CASE REPORT

CT 上多発結節影を呈し，気道内進展形式をとった末梢扁平上皮癌の 1 切除例

砂留広伸[1]・花谷　崇[1]・野口哲男[1]・
松井千里[2]・河野朋哉[2]・寺田泰二[3]

A Case of Peripheral Squamous Cell Carcinoma Showing Multiple Nodular Shadows on Chest Computed Tomography with Tumor Extension Along the Airway

Hironobu Sunadome[1]; Takashi Hanatani[1]; Tetsuo Noguchi[1];
Chisato Matsui[2]; Tomoya Kono[2]; Yasuji Terada[3]

[1]Department of Respiratory Medicine, [2]Department of Thoracic Surgery, Nagahama City Hospital, Japan; [3]Department of Thoracic Surgery, Kyoto Katsura Hospital, Japan.

ABSTRACT* —— *Background. Pulmonary squamous cell carcinoma usually shows as a mass shadow in either lung field. We report a case of squamous cell carcinoma showing multiple nodular shadows with tumor extension along the airway. ***Case.*** An 81-year-old man consulted our department for an infiltrative shadow noted on a chest X-ray film. As he had the multiple nodular shadows on a chest computed tomographic (CT) image in the right S^2, we suspected infectious disease. However, cytology of his sputum showed squamous cell carcinoma. Since examination of his upper and central airway did not yield any abnormal findings, we then suspected primary lung cancer with intrapulmonary metastasis. We intraoperatively diagnosed squamous cell carcinoma of the lung and performed a right upper lobectomy. A histopathologic examination revealed squamous cell carcinoma with tumor extension along the airway, but without any evidence of pulmonary metastasis. ***Conclusion.*** We report a case of squamous cell carcinoma with atypical CT findings. The malignancy of multiple nodular shadows on chest CT images should be considered.

(*JJLC.* 2011;51:707-711)

***KEY WORDS* ——** Lung cancer, Squamous cell carcinoma, Multiple nodular shadows, Endobronchial extensive spread

Received March 8, 2011; accepted June 29, 2011.

要旨 —— 背景． 肺扁平上皮癌は，画像上腫瘤状陰影を呈することが多いが，今回我々は，気道内進展により肺内転移を伴わずに多発結節影が認められた肺野型扁平上皮癌の症例を経験したので報告する．**症例．** 81 歳男性．健康診断で胸部異常陰影を指摘されて当科を受診した．CT では右 S^2a に限局した複数の小結節影を認めた．まず感染症が疑われたが，喀痰検査などで有意な病原微生物は認められなかった．一方，喀痰細胞診で扁平上皮癌を認めた．咽頭癌や喉頭癌の所見はなく，肺内転移を伴う肺扁平上皮癌と考えて手術を行ったところ，結節影を呈したのは気道腔内に沿って連続的に進展する腫瘍であったことが病理結果で判明した．**結論．** 非典型的な CT 所見を呈した肺野型扁平上皮癌を経験した．画像上，多発小結節影を呈していても，悪性疾患を考慮する必要がある．
索引用語 —— 肺癌，扁平上皮癌，多発小結節影，気道内進展

市立長浜病院 [1]呼吸器内科，[2]呼吸器外科；[3]京都桂病院呼吸器外科．
受付日：2011 年 3 月 8 日，採択日：2011 年 6 月 29 日．

はじめに

肺扁平上皮癌は，胸部X線写真やCTなどの画像では，通常腫瘤状陰影として描出される．我々は，CT上末梢肺野に多発結節影を呈し，肺内転移と考えられたが，病理検査の結果気道内腔に沿って連続して進展したと考えられた肺扁平上皮癌の1手術例を経験したので報告する．

症　例

症例：81歳男性．

主訴：胸部異常陰影．

既往歴：高血圧，糖尿病，前立腺肥大．

生活歴：飲酒歴なし，喫煙歴は20本/日×50年．

家族歴：特記事項なし．

現病歴：健康診断で胸部X線上異常陰影を指摘され，当科外来を受診．胸部X線写真では右上肺野に浸潤影が見られたが，CTでは右S^2に複数の小結節影が認められた．当初感染症を考えたが細菌検査で異常所見はなく，血液検査でも炎症反応が認められなかった．喀痰細胞診で扁平上皮癌の細胞が認められたため，咽頭癌か喉頭癌を疑ったが，上気道に病変は認めなかった．気管支鏡検査でも中枢気道に異常はなく，経気管支肺生検などでも有意な所見を得られなかった．遠隔転移を認めず，肺内転移を伴う原発性肺癌と考え，手術目的に入院となった．

入院時現症：身長154.5 cm，体重51 kg，血圧132/78 mmHg，脈拍81/min，体温36.3℃，SpO_2 96％（room air）．胸部聴診を含め理学所見に異常所見なし．

血液検査所見（Table 1）：血液生化学検査では特に異常は認めなかった．CEAは3.0 ng/ml（cut off値＜5.0）と正常範囲内であった．その他の腫瘍マーカーについては当初悪性腫瘍を想定しておらず，喀痰細胞診で組織型が判明したこともあり検査をしていない．

画像所見：胸部X線写真（Figure 1）で右上肺野に浸潤影を認め，胸部CT（Figure 2）にて右S^2aに限局して多発する3〜7 mm大の結節陰影を認めた．結節にspiculaなどの変化は乏しく，縦隔・肺門リンパ節の有意な腫大は認めなかった．多発結節影のうちサイズの大きいものが原発病巣である可能性が高いと考えられたが，CT所見では厳密な特定は困難であった．頭部MRI，骨シンチ，腹部CTで，肺外転移を疑う所見はなかった．気管支鏡検査では，可視範囲に異常所見は認めず，経気管支

Table 1. Laboratory Data on Admission

TP	7.4 g/dl	WBC	3900/μl
Alb	4.1 g/dl	RBC	410×10^4/μl
BUN	18.1 mg/dl	Hb	18.1 g/dl
Cre	0.71 mg/dl	Hct	0.71%
Na	139 mEq/dl	MCV	139 fl
K	3.8 mEq/dl	MCHC	3.80%
Cl	100 mEq/dl	Plt	14.3×10^4/μl
T-Bil	0.38 mg/dl		
AST	18 IU/*l*	CEA	3 ng/ml
ALT	11 IU/*l*		
LDH	254 IU/*l*		
ALP	228 IU/*l*		
LAP	53 IU/*l*		
CRP	0.02 mg/dl		

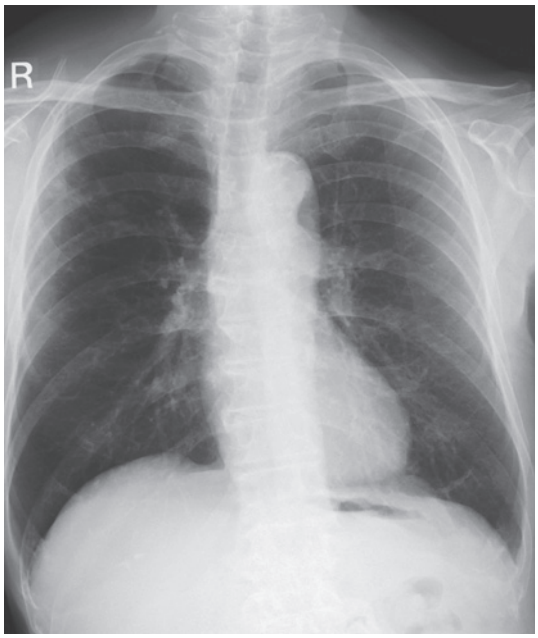

Figure 1. Chest X-ray film shows an infiltrative shadow in the right upper lung field.

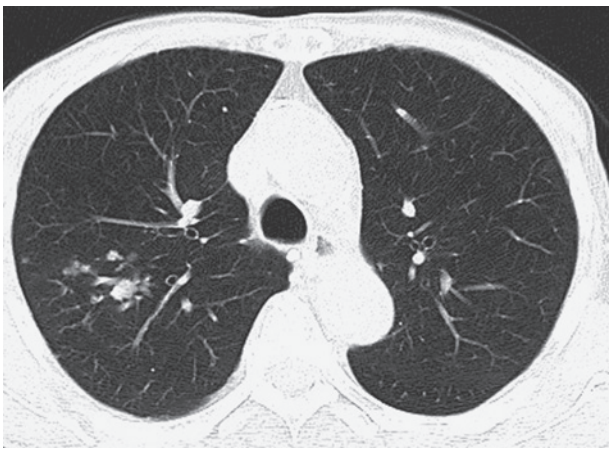

Figure 2. Chest computed tomographic (CT) image shows multiple nodular shadows in the right S^2.

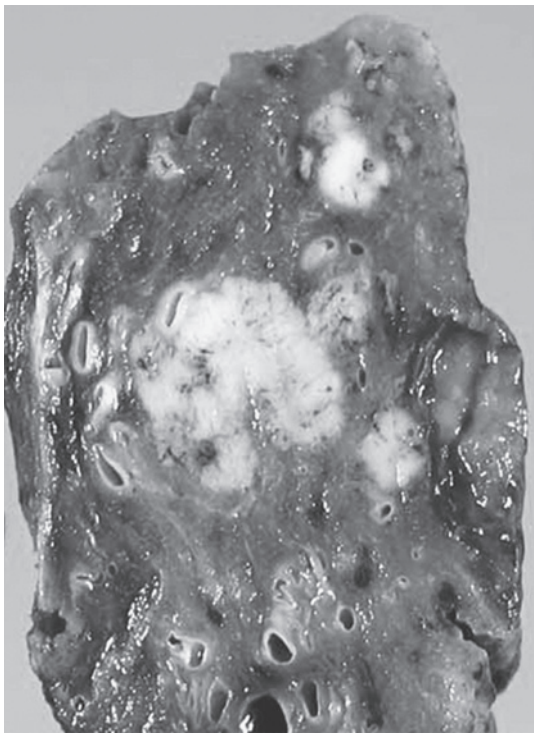

Figure 3. Multiple tumors were noted on the cut surface of the right upper lung.

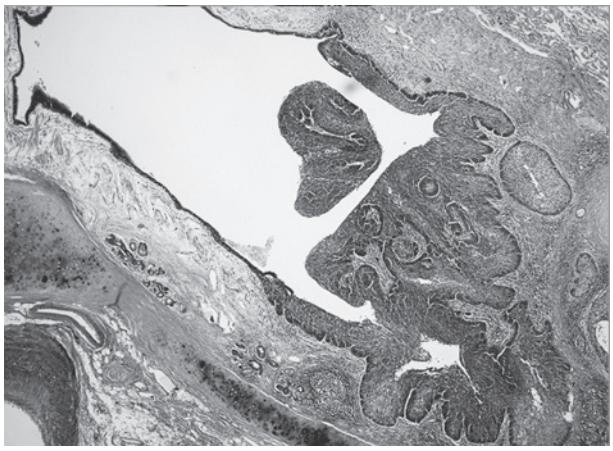

Figure 4. Moderately differentiated squamous cell carcinoma cells extended along the airway (HE stain ×20).

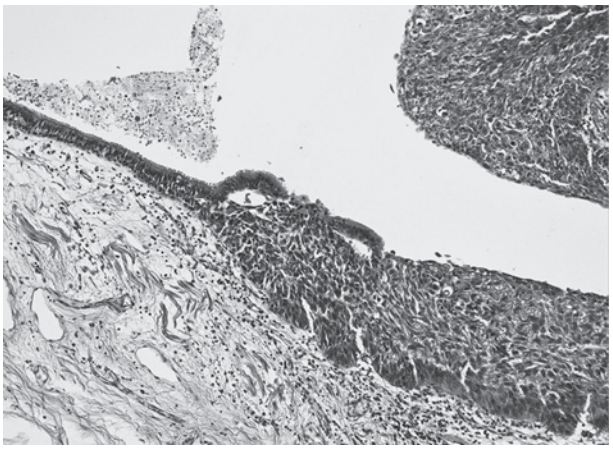

Figure 5. Non-neoplastic alveolar epithelia covered the tumor cells and the basement membrane was preserved (HE stain ×100).

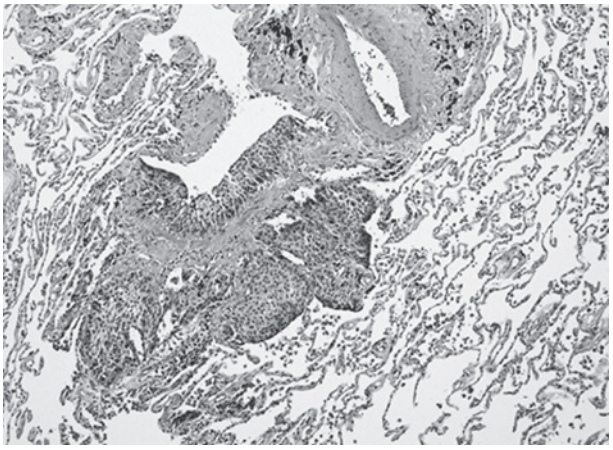

Figure 6. The protruding tumor (HE stain ×40).

肺生検，病巣擦過，洗浄細胞診では悪性所見を認めなかった．なお，PET 検査や細径気管支鏡による精査は当院の施設的事情から行っていない．

臨床経過：同一肺葉内肺内転移を伴う原発性肺癌（cT3N0M0 stage IIB）として胸腔鏡下に手術を行った．腫瘍部分の吸引細胞診で肺扁平上皮癌の診断を得て，胸腔鏡下右肺上葉切除を施行した．標本の割面像では飛び石状に存在する軟部組織が複数認められ（Figure 3），病理報告ではそれらが腫瘍組織であることが判明した（Figure 4～6）．CT で描出された結節影は，当初感染などを疑ったものの，標本で確認できた範囲ではすべて腫瘍組織で構成されていたと考えられた．また，多発する結節影について，術前には肺内転移を考えていたが，病理報告の結果，気道腔内に沿って連続して進展する腫瘍であるとの所見を得た（pT2bN0M0 stage IIA）．そこで CT 画像を前額断で再構築したところ，結節影を架橋するようにつなぐ線状の陰影が確認された（Figure 7）．以上のことから，本症例では腫瘍が気道壁に沿って進展しつつ（Figure 4，5），部分によっては隆起性病変を形成し（Figure 6），全体として気管支樹のような形態をとっていたと考えられた．なおかつ周囲への浸潤や間質の炎症反応が乏しいため，その境界は明瞭となり，結果的に CT スライスでは多発性結節影という非典型的な像を呈した

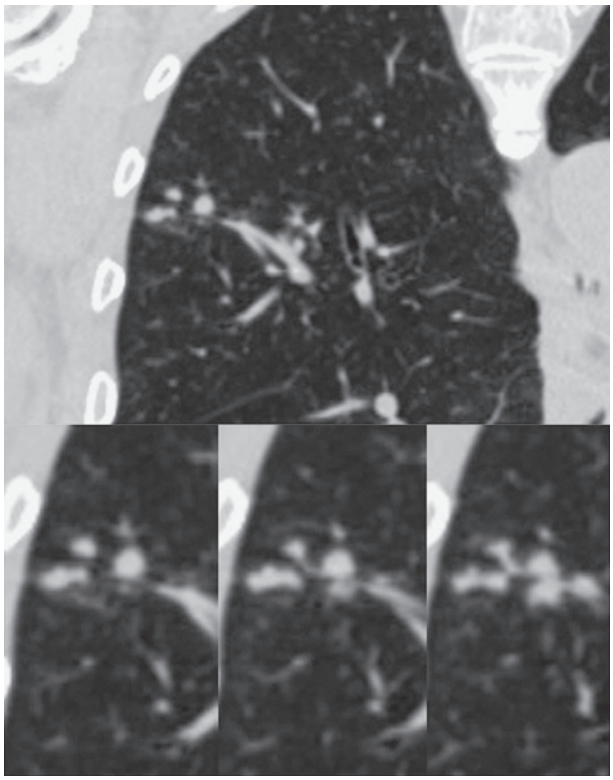

Figure 7. On the frontal plane, multiple nodules were connected by linear shadows.

と考えられた．術後経過は良好で，術後 10 日目に軽快退院となった．

考　察

今回我々は，肺内転移によるものではなく，腫瘍の気道内進展により CT 上多発結節影を呈した肺野型扁平上皮癌の症例を経験した．本症例は，CT 上 3〜7 mm 大の境界明瞭な多発性結節影を呈したが，このような像は抗酸菌や真菌などによる感染症，転移性肺腫瘍や肺癌肺内転移，Wegener 肉芽腫などが鑑別として考えられる．[1-4] 本症例は右 S^2 に限局した分布をしており，まず感染症を考えて喀痰検査を行った．菌検査では有意な所見を得られなかったが，細胞診で扁平上皮癌が認められた．この時点でも，原発性肺癌は考えにくく，上気道の咽頭喉頭部の扁平上皮癌を疑って耳鼻咽喉科を受診したが，喉頭鏡検査などで特に異常所見は認めず，気管支鏡検査でも中枢気道に異常は認められなかった．肺内転移を伴う原発性肺癌を疑って胸腔鏡下に手術を行い，吸引細胞診による術中迅速病理で肺扁平上皮癌の診断を得て，胸腔鏡下右肺上葉切除を行った．術後病理報告では腫瘍が気管支内腔を進展し，気道内腔を充満する腫瘍組織を認めた．

扁平上皮癌は中枢側に発生することが多い．肺野に発生することも稀ではないが，その場合画像診断についてまとまった考察が加えられる機会は少ない．我々が検索した範囲では，扁平上皮癌の胸部単純写真に関する検討はいくつか認めたが，肺野型扁平上皮癌の CT 画像については 2 件の考察を認めるのみだった．[5,6] これらは CT で典型的な腫瘤陰影を呈した扁平上皮癌について加えられた検討である．spicula の有無や辺縁の凹凸などの腫瘤影の性状と，病理像の対応を検討したものであり，本症例のように多発する結節影を呈した症例を同列に論じることはできない．

一方，本症例のように腫瘍が気道内を充填しつつ進展する形式は肺門部肺癌では時に認められる．肺門部付近の扁平上皮癌のうち，ポリープ状に発育する傾向が強いものは，気道内を進展していわゆる「気管支鋳型陰影」を呈することがある．[7] しかし，肺門部肺癌の約 1 割に認める気管支鋳型陰影のうち，多くは腫瘍そのものではなく粘液に由来するものである．[8] また末梢肺野での気管支鋳型陰影の報告は極めて少なく，[9,10] さらにはそれらが樹枝状の形態をとった結果 CT スライスで多発結節影を呈したという報告は認めなかった．本症例は充填成分が癌細胞のみであった点や末梢肺野に発生している点，CT 上多発結節影を呈した点などから，やはり非典型的なケースであると考えられた．

結　語

多発結節影を呈したが，肺内転移を伴わない末梢型扁平上皮癌を経験した．これまでの画像的検討と照らし合わせても非典型的なものであり，初診時から積極的に原発性肺癌を疑うことは困難と思われた．肺野の一部に多発する結節影を見た場合には，感染症などに加えて悪性疾患の可能性も念頭において精査を行うことが重要である．本症例はそれを示すものとして今後の肺癌診療に寄与すると考えられたので報告した．

本論文内容に関連する著者の利益相反：なし

REFERENCES

1. 鈴木　光，藤田　明，大塚十九郎，山本　弘，徳田　均，陶山時彦．多発結節性陰影を呈した肺結核の 4 例．日呼吸会誌．1999;37:538-542.
2. 渡部香織，清水　康，大泉聡史，品川尚文，木下一郎，山崎浩一，他．散在する小結節影を呈し極細径気管支鏡を用いた CT ガイド下生検により診断された Mycobacterium avium 肺感染症の 1 例．日呼吸会誌．2003;41:107-111.
3. Goldman SM, Fajardo AA, Naraval RC, Madewell JE. Metastatic transitional cell carcinoma from the bladder: radiographic manifestations. *AJR Am J Roentgenol.* 1979; 132:419-425.

4. Cordier JF, Valeyre D, Guillevin L, Loire R, Brechot JM. Pulmonary Wegener's granulomatosis. A clinical and imaging study of 77 cases. *Chest*. 1990;97:906-912.
5. Zwirewich CV, Vedal S, Miller RR, Müller NL. Solitary pulmonary nodule: high-resolution CT and radiologic-pathologic correlation. *Radiology*. 1991;179:469-476.
6. 酒井文和，丸山雄一郎，曽根脩輔，清野邦弘，李　峰，本多孝行，他. 肺野型扁平上皮癌の高分解能 CT 像—病理像との対比—. 日医放会誌. 1996;56:917-923.
7. 陶山元一，谷田部恭. 肺門部早期肺癌・肺扁平上皮癌. 日本気管支学会中部支部，編集. 気管支鏡所見の読み. 東京：丸善；2001:54-57.
8. Woodring JH, Bernardy MO, Loh FK. Mucoid impaction of the bronchi. *Australas Radiol*. 1985;29:234-239.
9. 三上真顯，河崎雄司，矢野修一，小林賀奈子，中野博子，宍戸真司，他. 気管支鋳型陰影を呈した両側同時多発肺扁平上皮癌の 1 例. 日胸. 1999;58:923-928.
10. 鳥居陽子，笹野　進，小原徹也. 気管支鋳型陰影を呈した肺扁平上皮癌の 1 例. 日呼吸会誌. 2006;44:844-847.