（肺癌．2012;52:238-241）
© 2012 The Japan Lung Cancer Society

CASE REPORT

# 肺非結核性抗酸菌症による肉芽腫と肺腺癌を同一病巣内に認めた１例

尾関直樹[1]・福井高幸[1]・丹羽由紀子[1]・
吉田公秀[2]・谷田部恭[3]・光冨徹哉[1]

# Lung Adenocarcinoma Coexistent with Pulmonary Non-tuberculous Mycobacteriosis

Naoki Ozeki[1]; Takayuki Fukui[1]; Yukiko Niwa[1];
Kimihide Yoshida[2]; Yasushi Yatabe[3]; Tetsuya Mitsudomi[1]

*[1]Department of Thoracic Surgery, [2]Department of Thoracic Oncology, [3]Department of Pathology and Clinical Laboratories, Aichi Cancer Center Hospital, Japan.*

***ABSTRACT*** —— ***Background.*** The number of patients with pulmonary non-tuberculous mycobacteriosis (NTM) accompanied by lung cancer has increased in recent years, associated with the increasing incidence of pulmonary NTM. ***Case.*** A 74-year-old man was referred to our hospital due to a shadow in the left lung noted on chest computed tomography. Culture of his bronchial lavage revealed *Mycobacterium avium* complex, and bronchoscopic brushing cytology indicated adenocarcinoma. However, as intraoperative frozen needle biopsy revealed only granuloma, lingular resection was performed. Pathological examination revealed that adenocarcinoma and granuloma coexisted in the same lesion. ***Conclusion.*** Intraoperative frozen section examination is sometimes difficult in cases of lung cancer with pulmonary NTM. Pathological examination of the surgical resection specimen was necessary to confirm the diagnosis of the current case.

(*JJLC.* 2012;52:238-241)

***KEY WORDS*** —— Pulmonary non-tuberculous mycobacteriosis, Lung cancer, Coexistence

Received August 29, 2011; accepted February 28, 2012.

**要旨 —— 背景．** 肺非結核性抗酸菌症（肺 NTM 症）は増加傾向であり，それとともに肺癌との合併例の報告も増えている．**症例．** 74 歳男性．人間ドックの胸部 CT で左肺 $S^4$ に孤立性の腫瘤影を指摘された．気管支鏡検査では，擦過細胞診にて腺癌の疑いであった．また，気管支洗浄液の培養と PCR にて *Mycobacterium avium* complex が検出された．術中の針生検による迅速病理診断では肉芽腫のみの所見であったため，舌区区域切除を施行して手術を終了した．切除肺の病理診断では，肺 NTM 症による肉芽腫に隣接して肺腺癌が同一病巣内に認められた．**結語．** 肺癌と肺 NTM 症が同時に疑われる場合，針生検による術中迅速病理診断は時に困難である．本症例では確定診断に切除肺の病理診断が必要であった．
**索引用語 ——** 肺非結核性抗酸菌症，肺癌，合併

## 背　景

肺結核症と肺癌との合併については，これまで様々な報告がある．また近年，肺非結核性抗酸菌症（肺 non-tuberculous mycobacteriosis（NTM）症）は増加傾向であり，それとともに稀であった肺癌との合併例の報告も次第に増えている．[1-3] 田村らは肺結核症の肺癌合併率は 1.1％（56/4950 例）で，肺 NTM 症の肺癌合併率は 1.8％（16/877 例）と報告しており，肺結核症・肺 NTM 症ともに肺癌発症の危険因子であることを示唆している．[4] 今

愛知県がんセンター中央病院 [1]呼吸器外科，[2]呼吸器内科，[3]遺伝子病理診断部．
受付日：2011 年 8 月 29 日，採択日：2012 年 2 月 28 日．

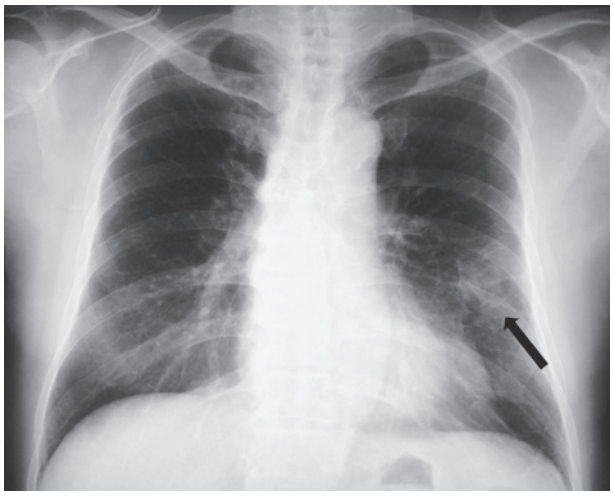

**Figure 1.** Chest radiograph revealed a mass shadow in the left middle lung field.

回，肺 NTM 症による肉芽腫と肺癌が同一結節に存在した 1 例を経験した．また，術前未確定診断の肺腫瘤に対して，術中に針生検を行い，その迅速病理組織診断により術式を決定する場合がある．本症例では術中針生検による迅速病理診断に関しての教訓が得られたため報告する．

## 症　例

症例：74 歳，男性．

主訴：なし．

家族歴：特記すべき事項なし．

既往歴：糖尿病・高血圧・乳房外 Paget 病．網膜症なし，腎症なし，神経障害なし．他に易感染状態となる既往疾患なし．グリメピリド 1 mg/日，アムロジピン 5 mg/日内服中．

職歴：遊戯店経営．

喫煙歴：50 本/日×38 年．

飲酒歴：焼酎 1 合/日．

現病歴：2010 年 8 月，人間ドックの胸部 CT にて左肺に孤立性の腫瘤影を指摘され，精査治療目的で当院を受診した．

入院時現症：身長 175 cm，体重 74 kg，血圧 140/75 mmHg，脈拍数 64 回/分，表在リンパ節触知せず．

入院時検査所見：腫瘍マーカーは CEA 2.2 ng/ml，CYFRA 0.8 ng/ml，PRO-GRP 59.7 pg/ml．HbA1c 6.2%．他に特記すべき事項なし．

胸部単純 X 線写真：左中肺野に辺縁不整な約 4 cm 大の腫瘤影を認めた（Figure 1）．

胸部 CT：初診時の CT（Figure 2A）では左 $S^4$ に辺縁不整，spicula，気管支拡張を伴う 35×28 mm の腫瘤影を認めた．2 カ月後の手術直前の CT（Figure 2B）では腫瘤影は 42×30 mm 大となり，増大傾向を認めた．縦隔・肺門のリンパ節の腫大は認めなかった．周辺に散布影などは認めなかった．

PET：主腫瘍にフルオロデオキシグルコース（FDG）の集積（max SUV 13.87）を認めた．リンパ節に集積を認めず，他部位に異常集積も認めなかった．

気管支鏡検査：経気管支肺生検を施行したが，出血のため良好な検体を得ることができなかった．左 $B^4$b の擦過細胞診にて腺癌の疑いとの判定を得られた．同時に施行した気管支洗浄液の培養と polymerase chain reaction（PCR）にて，*Mycobacterium avium* complex（MAC）が検出された．

以上の経過，所見から肺癌が疑われたが，肺 NTM 症による肉芽腫の可能性もあると考えた．診断の確定，および治療のため，手術を施行した．

手術所見：12 cm の前方腋窩切開による第 4 肋間開胸を行い，18 G の自動生検針（バード モノプティ®）による針生検を施行した．迅速病理に提出したところ，「肉芽腫」との診断を得た．良性であっても腫瘤の切除は施行するとの患者との合意があったので，舌区区域切除を施行した．リンパ節郭清は肺門のみ行った．

肉眼所見：乾酪壊死を伴う黄白色の結節（28×26 mm）を認めた（Figure 3A）．

病理所見：肉芽腫性病変に隣接して腺癌（7×4 mm）を認めた（Figure 3B）．組織学的に，腺房状および一部乳頭状発育を示す混合型腺癌で，活動性線維芽細胞の増生部位を認めた．置換性増殖（lepidic growth）は明らかではなかった．腺癌の部位は Figure 3B の 1 に示す点線で囲まれた部分のみであった．この腺癌成分には EGFR 遺伝子の L858R 変異を認めた．切除断端は陰性で，肺門リンパ節転移は認めなかった．

現在まで術後 1 年経過し，肺癌・肺 NTM 症ともに再発なく生存中である．

## 考　察

近年，肺 NTM 症は増加傾向であり，肺癌との合併例の報告も次第に増えている．肺 NTM 症と肺癌発症との因果関係については明確な根拠が示されていないが，肺 NTM 症による肉芽腫と肺癌を同一病巣内に認めた報告は散見される．[1-3] これらの報告では，約半数が腺癌で，約半数が扁平上皮癌であった．

本症例は，画像上 2 カ月間で増大傾向を認める腫瘤があり，辺縁が不整で spicula を伴うことと，擦過細胞診にて腺癌の疑いとの判定を得られたことから，原発性肺癌の可能性が考えられた．また，気管支洗浄液の培養と PCR にて，MAC が検出されており，肺 NTM 症による肉

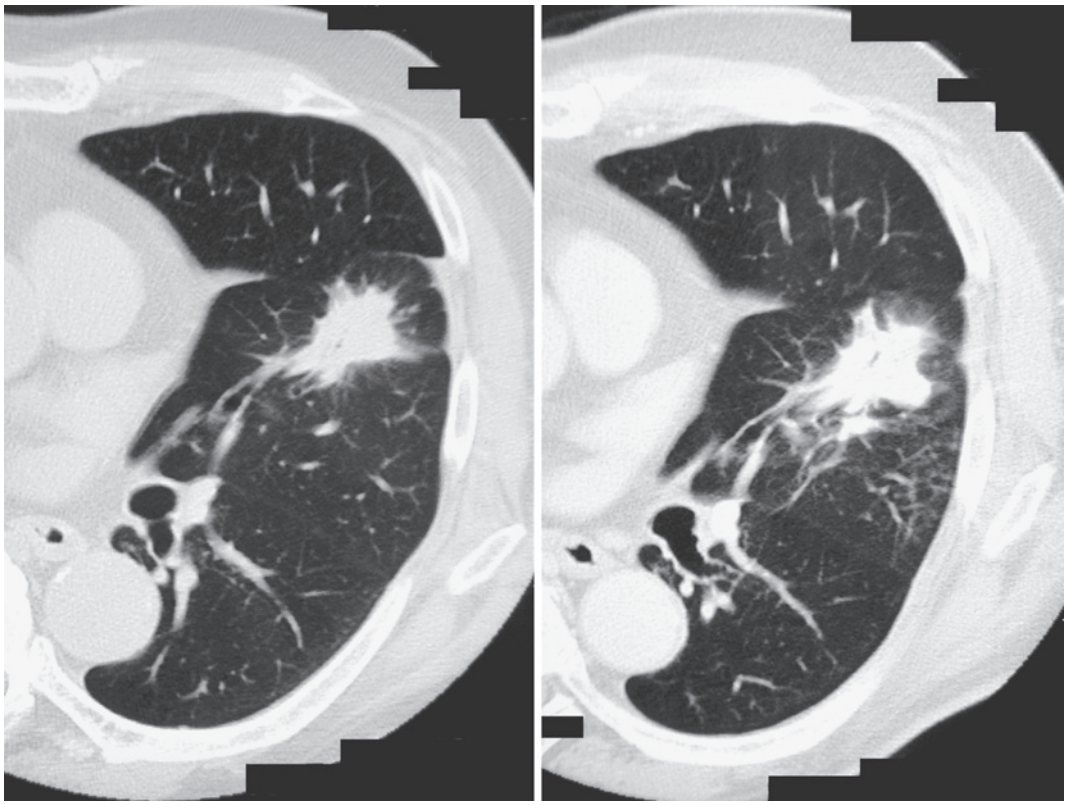


**Figure 2.** **(A)** Chest computed tomographic image taken 2 months preoperatively showed a 35×28-mm solitary mass with an irregular margin and spiculation in the left $S^4$. **(B)** Chest computed tomography on admission showed that the mass had increased in size to 42×30 mm.

芽腫の可能性もあると考えられた．MAC の検出が contamination によるものではないとすると，比較的コントロール良好な糖尿病を基礎疾患にもつこと以外は，MAC に感染した経緯については不明であった．術前には確定診断を得られなかったが，術中針生検の施行により確定診断が得られると考えた．

術中の針生検による迅速病理診断では悪性の所見は認められず，肉芽腫のみの所見であった．ところが，切除肺の永久病理標本では，肺 NTM 症による肉芽腫を背景に，肺腺癌が同一病巣内に認められた．術中に肺癌と診断できなかったのは，針生検した部位が，たまたま肉芽腫であったというサンプリング時のエラーが原因であると思われる．本来，原発性肺癌であれば，葉切除・縦隔リンパ節郭清を施行する症例だが，今回は，①肺癌の大きさが 1 cm 以下と小さいこと，②切除断端が陰性であること，③肺門リンパ節転移がないことから，再発のリスクは小さいと考え，本人の同意の上で追加切除はしないという判断をした．省みれば，画像所見などの術前情報から肺癌であることをもっと強く疑い，切除肺を 2 度目の迅速病理診断に提出するべきであったかもしれない．

当科では術中生検には 18 G の自動生検針（バード モノプティ®）を主に用いている．術中穿刺吸引細胞診による診断の有用性は，以前より報告されている．[5-7] 村岡らの，術前未確定診断の肺腫瘤性病変に対する術中穿刺吸引細胞診 197 例の検討では，感度 94%，特異度 92.9%，正診率 93.9%，陽性的中率 99.4%，陰性的中率 54.2% であった．偽陰性の 11 例のうち，6 例が bronchioloalveolar carcinoma であった．本症例のように感染による肉芽腫が存在する場合，微小な癌が肉芽腫の近傍に存在して針生検が偽陰性となる可能性があることが示された．

また，本症例では MAC が培養と PCR で術前に検出されていた．肺 NTM 症の人から人，検体から人への感染は報告されていない．しかし，バイオセーフティの観点からは，肺抗酸菌感染症，特に結核が疑われる症例においては術中迅速病理診断は好ましいといえない．

本症例では肺 NTM 症に対する術後化学療法は行っていない．周辺散布巣を伴わない非結核性抗酸菌による孤立結節の外科摘除例では，術後化学療法が必要かどうかは明確なエビデンスはない．[8] 小松らによると，肺 NTM 症の切除例の排菌陰性化は 93.5% と高く満足すべきものであったと報告されている．[9]

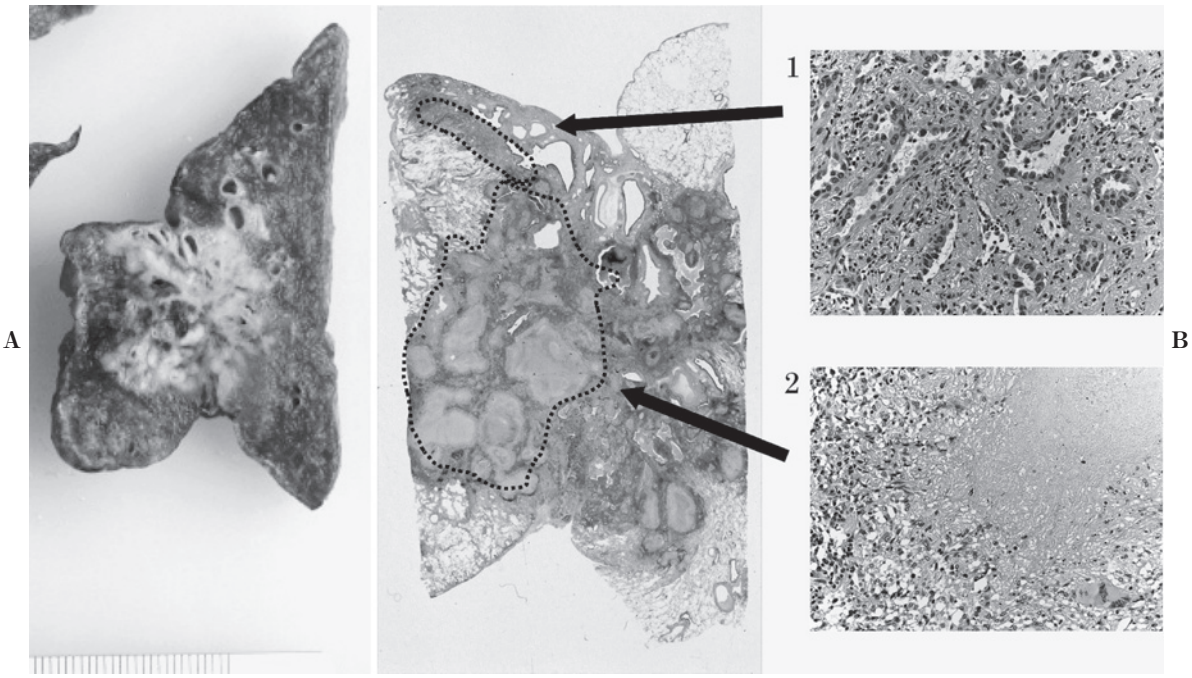


**Figure 3.** **(A)** Macroscopic findings. A yellowish-white nodule with caseous necrosis. **(B)** Microscopic findings. Adenocarcinoma (1) and granuloma (2) coexisted in the same lesion.

## 結　語

肺 NTM 症と肺癌が同時に疑われる場合，針生検による術中迅速病理診断は時に困難である．本症例では確定診断に切除肺の病理診断が必要であった．

本論文内容に関連する著者の利益相反：なし

本論文の要旨は第 98 回中部肺癌学会（2011 年 2 月，名古屋）で発表した．

**REFERENCES**

1. 金藤睦実，山田耕三，野田和正，田尻道彦，亀田陽一．肺扁平上皮癌と肺非定型抗酸菌症が同一病巣内に共存した 1 切除例．肺癌．1997;37:93-98.
2. 玉置伸二，児山紀子，甲斐吉郎，小林真也，田崎正人，本津茂人，他．経過中に肺癌を合併した肺非結核性抗酸菌症の 2 例．気管支学．2009;31:237-243.
3. 徳島　武，荒木邦夫，目次裕之，藤岡真治，中井　勲．肺非結核性抗酸菌症と同一肺葉内に合併した肺癌の 3 手術例．日本呼吸器外科学会雑誌．2006;20:33-39.
4. 田村厚久，蛇沢　晶，益田公彦，島田昌裕，市川昌子，久能木真喜子，他．肺癌と活動性肺抗酸菌症の合併：特徴と推移．日呼吸会誌．2007;45:382-393.
5. McCarthy WJ, Christ ML, Fry WA. Intraoperative fine needle aspiration biopsy of thoracic lesions. *Ann Thorac Surg.* 1980;30:24-29.
6. DeCaro LF, Pak HY, Yokota S, Teplitz RL, Benfield JR. Intraoperative cytodiagnosis of lung tumors by needle aspiration. *J Thorac Cardiovasc Surg.* 1983;85:404-408.
7. 村岡昌司，赤嶺晋治，土谷智史，蒲原涼太郎，森野茂行，持永浩史．術前未確定診断の肺腫瘤性病変に対する術中吸引針生検の有用性と安全性に関する検討．日本呼吸器外科学会雑誌．2006;20:700-705.
8. 日本結核病学会非結核性抗酸菌症対策委員会．肺非結核性抗酸菌症に対する外科治療の指針　平成 20 年 4 月．
9. 小松彦太郎，片山　透，福島　鼎，相良勇三，佐藤伸之，宮島邦治．肺抗酸菌症の外科療法　非定型抗酸菌症の外科療法．結核．1997;72:49-52.