（肺癌．2013;53:755-759）
© 2013 The Japan Lung Cancer Society

CASE REPORT

片側性多発脳神経障害（Garcin 症候群）を契機に発見され，化学療法により神経症状の改善を得た小細胞肺癌の 1 例

森山雄介[1]・渡邉恵介[1]・新海正晴[1]・
後藤秀人[2]・石ヶ坪良明[3]・金子　猛[1]

A Case of Small Cell Lung Cancer with Garcin Syndrome

Yusuke Moriyama[1]; Keisuke Watanabe[1]; Masaharu Shinkai[1];
Hideto Goto[2]; Yoshiaki Ishigatsubo[3]; Takeshi Kaneko[1]

[1]Respiratory Disease Center, Yokohama City University Medical Center, Japan; [2]Department of Respiratory Medicine, National Hospital Organization Yokohama Medical Center, Japan; [3]Department of Internal Medicine and Clinical Immunology, Yokohama City University Graduate School of Medicine, Japan.

ABSTRACT —— ***Background.*** Garcin syndrome consists of unilateral palsies of almost all cranial nerves without either sensory or motor long-tract disturbances or intracranial hypertension and can be caused by malignant tumors at the skull base. Only two cases in which lung cancer was detected based on the presence of Garcin syndrome symptoms have been reported. Neither of the patients showed improvements in their neurologic symptoms following chemotherapy or radiation therapy. We herein report the case of a patient with Garcin syndrome due to lung cancer whose neurologic symptoms improved after chemotherapy. ***Case.*** A 61-year-old female presented with hoarseness and dysphagia and underwent a neurologic examination. Left IX, X, XI and XII nerve palsies were found, and she was diagnosed with Garcin syndrome. Brain CT showed a tumor at the left skull base, and chest CT revealed a tumor in the right upper lobe. A biopsy specimen obtained from the left skull tumor demonstrated bone metastasis of small cell lung cancer. The patient received chemotherapy with carboplatin + etoposide starting in September 2011, and her hoarseness and dysphagia improved after the first course of therapy. Chest and brain CT also revealed remarkable treatment efficacy. ***Conclusions.*** Clinicians should consider the possibility of a tumor at the skull base in patients who demonstrate hemi-multiple cranial nerve dysfunction. This case suggests that when the tumor responds to treatment, it is possible to improve the neurological symptoms caused by the skull base metastasis of lung cancer.

(*JJLC.* 2013;53:755-759)

KEY WORDS —— Lung cancer, Garcin syndrome, Skull metastasis

Reprints: Masaharu Shinkai, Respiratory Disease Center, Yokohama City University Medical Center, 4-57 Urafune-cho, Minami-ku, Yokohama, Kanagawa 232-0024, Japan (e-mail: shinkai@yokohama-cu.ac.jp).
Received March 11, 2013; accepted August 13, 2013.

要旨 —— 背景． Garcin 症候群とは，主に頭蓋底部の腫瘍性疾患などにより，一側性多発性に脳神経が侵され，四肢麻痺及び頭蓋内圧亢進症状を認めないものとされている．Garcin 症候群による症状を契機に発見された肺癌症例は 2 例のみ報告されているが，いずれも神経症状の改善は得られていない．**症例．** 61 歳の女性．嗄声，嚥下障害を主訴に当院を紹介受診した．左側 IX～XII の脳神経障害を認め，頭部 CT にて左側後頭蓋窩に単発の腫瘤を認めた．また，胸部 CT で右肺 S[2] 内側に腫瘤及び縦隔リンパ節腫大を認めた．頭蓋骨の腫瘍生検を施行し，肺小細胞癌，頭蓋骨転移及び片側性多発脳神経障害（Garcin 症候群）の併発と診断した．カルボプラチン（car-

[1]横浜市立大学附属市民総合医療センター呼吸器病センター；[2]国立病院機構横浜医療センター呼吸器内科；[3]横浜市立大学大学院病態免疫制御内科学．
別刷請求先：新海正晴，横浜市立大学附属市民総合医療センター呼吸器病センター，〒232-0024　神奈川県横浜市南区浦舟町 4-57（e-mail: shinkai@yokohama-cu.ac.jp）．
受付日：2013 年 3 月 11 日，採択日：2013 年 8 月 13 日．

boplatin）＋エトポシド（etoposide）にて化学療法を開始したところ，神経症状の改善及び腫瘍の縮小を得た．**結論．**片側性多発脳神経障害を認めた際，頭蓋底部の腫瘍性疾患を念頭に置く必要があると考えられた．また，肺癌の頭蓋底転移による腫瘍の縮小が認められると神経症状が改善する可能性が示唆された．

索引用語 ―― 肺癌，Garcin 症候群，頭蓋骨転移

はじめに

Garcin 症候群とは，主に頭蓋底部の腫瘍性疾患などにより，一側性多発性に脳神経が侵されたもので，四肢麻痺及び頭蓋内圧亢進症状を認めないものとされている．[1] 本邦における肺癌の初発症状としての Garcin 症候群の報告は 2 例のみであり，[2,3] いずれの 2 症例とも，化学療法及び放射線治療を施行したが神経症状は改善を認めていなかった．今回我々は初発症状に Garcin 症候群を認め，その後化学療法により神経症状の改善を認めた小細胞肺癌の 1 例を経験したので報告する．

症　例

症例：61 歳，女性．

主訴：嗄声，嚥下障害．

既往歴：特記事項なし．

喫煙歴：50 本/日×40 年間（21 歳から）．

家族歴：特記事項なし．

現病歴：2011 年 7 月初旬に後頚部痛，7 月下旬より舌の左方偏位が出現し，近医を受診した．頭部 CT 及び頚部の X 線写真にて異常所見を認めず，経過観察となった．その後，8 月上旬に嗄声，嚥下障害が出現し，当院耳鼻科を受診した．左下位脳神経障害を指摘され神経内科へ緊急入院となった．頭部 CT にて大後頭孔左側から環椎弓にかけて骨破壊を伴う腫瘤を認めた．転移性腫瘍を疑い全身精査を施行したところ，胸部 CT にて右肺上葉 S^2 内側に，縦隔リンパ節と一塊になった径約 3 cm の腫瘤を認めた．8 月下旬に頭蓋骨の腫瘤に対して生検を施行し，小細胞癌と診断された．画像と合わせ，小細胞肺癌（cT2aN2M1b，stage IV），頭蓋骨転移と診断された．9 月中旬に化学療法施行目的に当科に転科となった．

入院時現症：身長 161 cm，体重 49 kg，体温 36.3℃，血圧 110/60 mmHg，心拍数 92/分，呼吸回数 15 回/分，SpO_2 97％（室内気），表在リンパ節：触知せず，心音：心雑音なし，呼吸音：清．

神経学的所見：意識清明，起立時増悪する頭痛あり，項部硬直あり，瞳孔 2.5 mm/2.5 mm，対光反射正常，眼振なし，眼球運動異常なし，顔面神経麻痺及び顔面感覚麻痺なし，難聴なし，耳鳴りなし，嗄声あり，左軟口蓋挙上せず，舌左側偏位あり，左胸鎖乳突筋 MMT 4/5，嚥

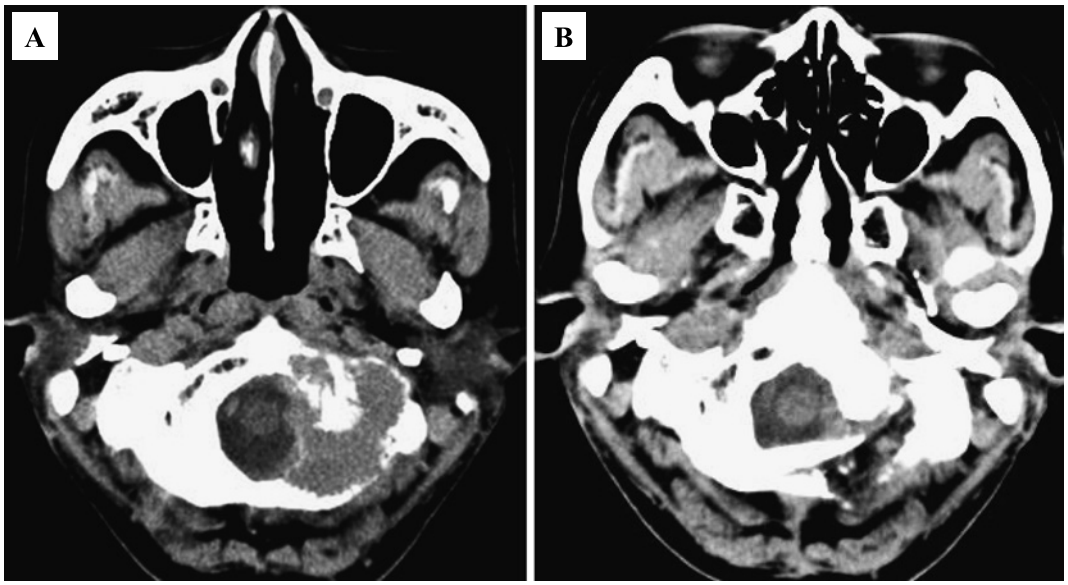

Figure 1. Brain CT performed on admission showed a tumor at the left skull base **(A)**. The tumor reduced in size following four cycles of chemotherapy **(B)**.

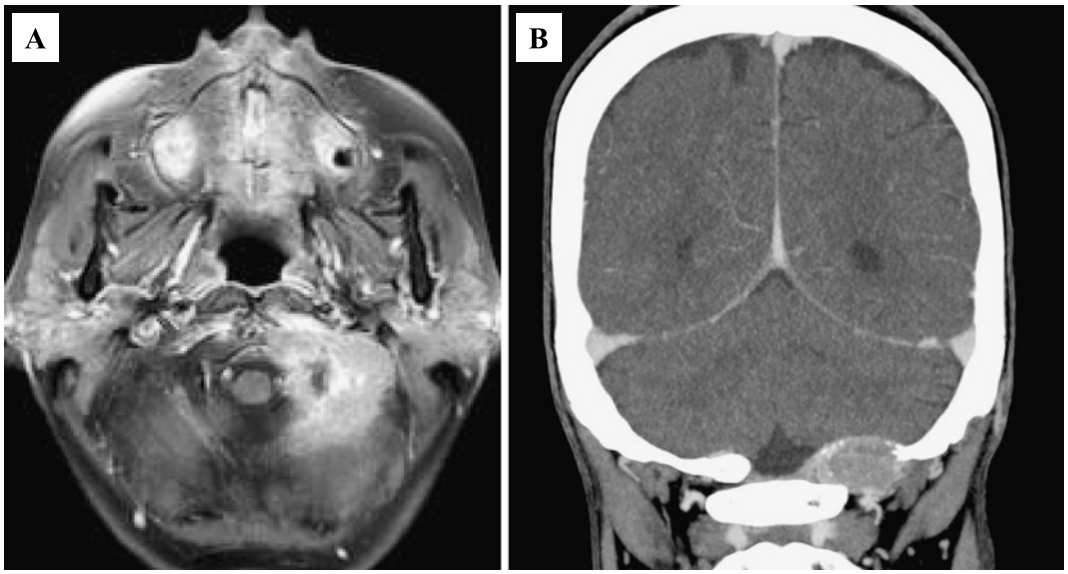

Figure 2. Brain MRI performed on admission showed a left posterior fossa tumor **(A, B)**.

下困難あり，四肢の MMT は正常，小脳失調なし．

検査所見：CEA 50.3 ng/dl，NSE 23.3 ng/dl，Pro GRP 508.9 pg/ml と腫瘍マーカー高値であった．

画像所見：入院時頭部 CT 及び MRI では，左後頭蓋窩に骨破壊像を伴う腫瘤を認めた（Figure 1A，2）．入院時胸部 X 線写真では，右肺門から上縦隔にかけての腫瘤影を認めた（Figure 3A）．入院時胸部 CT 画像では，右 S^2 に径約 3 cm の縦隔リンパ節と一塊になった腫瘤影を認めた（Figure 3C，3E）．

経過：2011 年 9 月下旬より 1 次化学療法カルボプラチン（carboplatin：CBDCA）（area under the curve（AUC）：5,580 mg/body, day 1）＋エトポシド（etoposide）（100 mg/m^2，140 mg/body，day 1，2，3）を開始した．1 コース投与後より嗄声，嚥下障害の改善を示し，入院時は絶飲食であったが嚥下軟菜食まで摂取可能となった．4 コース施行したところ，胸部及び頭部の腫瘍径縮小を認め（Figure 1B，3B，3D，3F），partial response（PR）と抗腫瘍効果を得られ，常食まで摂取可能となった．その後，原発巣及び縦隔リンパ節の再増大により 2 次化学療法 CBDCA＋イリノテカン（irinotecan），3 次化学療法アムルビシン（amrubicin）を施行したが，いずれも progressive disease（PD）であった．肺癌進行により初診から約 16 カ月後の 2012 年 12 月中旬永眠された．経過中，頭蓋底部の転移巣に関しては再増大なく，神経症状の増悪も認めなかった．

考　察

本症例は，初発症状で Garcin 症候群をきたした小細胞肺癌に対して化学療法を施行し，神経症状が改善した 1 例である．

Garcin が初めて片側全脳神経麻痺をきたした症例を報告した．[1] 以後，Garcin 症候群とは，一側性多発性に脳神経が侵され，四肢麻痺及び頭蓋内圧亢進症状を認めていないものとされている．主に耳鼻咽喉科疾患原発の腫瘍による報告が多い[4]が，本症例のように頭蓋骨への転移性腫瘍に伴う骨破壊型の報告もある．[5] また腫瘍性のみならず感染症に伴う脳底部髄膜炎など[6]も報告されており，原因は多岐にわたっているのが現状である．肺癌による Garcin 症候群の報告で神経症状が初発症状であったのは 2 例のみである（Table 1）．[2,3] いずれの 2 症例とも，化学療法及び放射線治療を施行したが神経症状は改善を認めていなかったが，本症例では化学療法のみで嗄声，嚥下障害が改善した．本症例の神経障害は IX，X，XI，XII の 4 つである．左後頭蓋窩の骨破壊像を伴う腫瘤による IX，X，XI が通過する頚静脈孔，及び XII が通過する後頭骨に存在する舌下神経管の破壊が原因と推定された．その後の化学療法による頭蓋底腫瘍の縮小により腫瘍による神経圧迫が解除され，症状が改善したと考えられた．これは他の 2 例が非小細胞肺癌であって治療に反応しなかったのに対して，本症例は化学療法に著効しやすい小細胞肺癌であったことが大きな違いであったと考えられる．肺癌以外の症例では悪性リンパ腫に Garcin 症候群を呈した症例で，加療にて原発巣の縮小とともに神経症状が改善した報告がある．[7] そのため，腫瘍の圧迫により出現した神経障害も，治療による腫瘍の縮小とともに神経の圧迫が解除され，神経障害が改善する可能性が示唆された．本症例では化学療法単独にて神経症状の改善及び胸部，頭蓋骨転移の腫瘤の縮小を認め

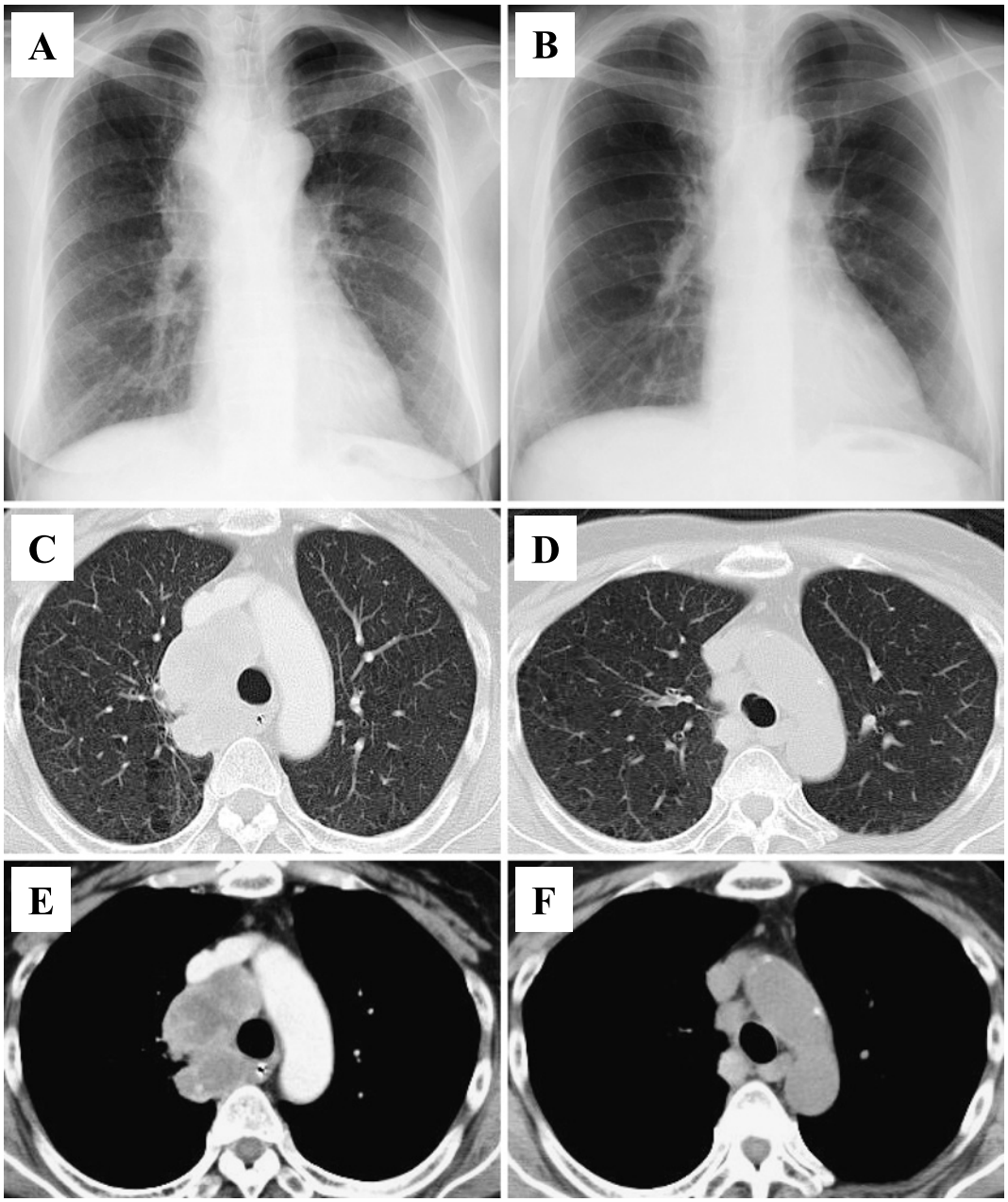

Figure 3. Chest radiography and chest CT performed on admission revealed a mass in the right upper field **(A)** and lobe **(C, E)**. The tumor reduced in size following four cycles of chemotherapy **(B, D, F)**.

たことから，頭蓋底に対する放射線治療は施行しなかったが，頭蓋底病変の再増大は認めなかった．

一方で Garcin 症候群の診断基準については検討されるべき問題も多く，今まで報告された肺癌による Garcin 症候群の報告でも多くは非典型，あるいは不完全というような症例が多い．[2,3,8] 特に脳神経障害がいくつ侵されているかは症例ごとに異なり，細かな定義も症例ごとに違っているのが現状である．Garcin の報告でも脳神経障害はほとんどの脳神経麻痺と述べられており，明確な数字は挙げられていない．今回我々は 4 つの神経障害を認めたことから多発と判断し， Garcin 症候群と診断した．

肺癌の骨転移は，転移性骨腫瘍の中では乳癌と並んで多く，その頻度は約 20～50% と考えられている．[9] その中で頭蓋骨への転移は少なく，杉浦は 1341 例中 5 例 (0.4%)[10] と報告しておりそのほとんどが多発性であり，今回のような単発性のものは極めて稀であった．肺癌の頭蓋骨転移の機序としては，他の部位と同様にほとんどが血行性転移と考えられているが，髄膜浸潤による機序

Table 1. Characteristics of the Present and Two Previously Reported Patients Whose Primary Symptom Was Garcin Syndrome

	This case	Other case 1[2]	Other case 2[3]
Age	61	65	60
Sex	female	female	female
Histology	small cell carcinoma	non-small cell carcinoma	adenocarcinoma
Chief complaint	hoarseness dysphagia	double vision tinnitus	facial palsy
Neurological disorder	Ⅸ, Ⅹ, Ⅺ, Ⅻ	Ⅲ, Ⅳ, Ⅶ, Ⅸ, Ⅹ	Ⅱ, Ⅲ, Ⅳ, Ⅴ, Ⅵ, Ⅶ, Ⅷ, Ⅹ, Ⅺ, Ⅻ
Therapy	chemotherapy	chemotherapy radiation therapy	chemotherapy radiation therapy
Term from primary symptom to therapy	within 2 months	more than 2 months	more than 2 months
Response of primary lesion	improvement	improvement	improvement
Response of neurological symptoms	improvement	no improvement	no improvement
Author	Moriyama et al.	Nagashima et al.	Fujii et al.

も報告されている.[11] 特に肺小細胞癌の場合は，癌性髄膜症の発現頻度は5～18％と報告[12]されており考慮する必要がある．本症例では腰椎穿刺を施行することに関して神経内科に併診した. 結果として, 頭部CTにて一部脳幹部に腫瘤が接する部分を認めたことから，脳ヘルニアを起こすリスクを考慮して施行しなかった．ただし本症例は骨破壊像を伴う腫瘍病変であり，その部位に一致した神経症状が出現していること, また造影MRIでも脳幹部の造影効果を認めていないため，血行性の可能性が高いと考えられた.

結　語

片側性多発脳神経障害を認めた際，頭蓋底部の腫瘍性疾患を念頭に置く必要があると考えられた．また，腫瘍の治療反応性が良好であれば，肺癌の頭蓋底転移による神経症状が改善する可能性が示唆された.

本論文内容に関連する著者の利益相反：なし

謝辞：病理組織学的検討を担当いただいた横浜市立大学附属市民総合医療センター野沢昭典先生，英語編集に協力いただいた井上依子女史に深謝いたします.

REFERENCES

1. 伊藤泰広．ギャルサン症候群．内科．2012;109:941-943.
2. 長島　修, 難波由喜子, 栗山祥子, 竹川英徳, 門屋講太郎, 桂　蓉子，他．片側性多発脳神経障害(Garcin症候群)を契機に発見され肺癌を強く疑った1例．日胸臨．2011;70:192-197.
3. Fujii M, Kiura K, Takigawa N, Yumoto T, Sehara Y, Tabata M, et al. Presentation of Garcin syndrome due to lung cancer. *J Thorac Oncol.* 2007;2:877-878.
4. 相川　通，鹿野真人，鈴木聡明，佐藤　勇，佐久間仁，柏原一成，他．上咽頭癌によるGarcin症候群の側頭骨病理所見．耳鼻臨床．1995;83(Suppl):28-33.
5. 林　明人，小河原一成，楠瀬浩一，秋山浩二，松本俊治，森　秀生，他．Garcin症候群と対麻痺を呈した24歳男性．脳と神経．1993;45:189-195.
6. 狐野一葉，中埜幸治．頭蓋底化膿性骨髄炎によるGarcin症候群をきたした2型糖尿病の1例. 糖尿病. 2006;49:349-353.
7. 伊田康子，山本　泉，鈴川活水，丸木　親，小池順平，徳竹英一，他．Garcin症候群を呈した悪性リンパ腫．西日皮膚．1990;52:1150-1153.
8. 會田康子，五十嵐朗，井上純人，阿部修一，柴田陽光，久保田功．髄膜癌腫症によるGarcin症候群を呈した肺腺癌の1例．日呼吸会誌．2010;48:66-69.
9. 江口研二，西條長宏，新海　哲，佐々木康綱，田村友秀，桜井雅紀，他．進行肺癌の骨転移の診断と治療．癌と化学療法．1987;14:1696-1703.
10. 杉浦　勲．肺癌再発の病態と治療．日胸臨．1985;44:521-528.
11. 斎藤龍介，藤田　彰，西崎和則，藤本政明，井口郁雄，小倉義朗，他．肺癌の側頭骨転移による顔面神経麻痺と突発性感音難聴．耳喉．1985;57:117-125.
12. 大熨泰亮，上岡　博，木浦勝行，美馬祐一，宮武和代，玄馬顕一，他．肺小細胞癌における癌性髄膜症の検討．日胸疾会誌．1993;31:324-329.