（肺癌．2013;53:778-781）
© 2013 The Japan Lung Cancer Society

CASE REPORT

シスプラチン・ペメトレキセド併用化学療法が有効であった，肺腺様嚢胞癌の１例

片山優子[1]・佐渡紀克[1]・深田寛子[1]・
籏智幸政[1]・北　英夫[1]・菅　理晴[1]

A Case of Adenoid Cystic Carcinoma of the Lungs Effectively Treated with Pemetrexed and Cisplatin Chemotherapy

Yuko Katayama[1]; Toshikatsu Sado[1]; Hiroko Fukata[1];
Yukimasa Hatachi[1]; Hideo Kita[1]; Michiharu Suga[1]

[1]*Department of Respiratory Medicine, Takatsuki Red Cross Hospital, Japan.*

ABSTRACT —— ***Background.*** The standard chemotherapy regimen for adenoid cystic carcinoma of the lungs has not yet been established, and treatment with pemetrexed has not been previously reported. ***Case.*** A 70-year-old female complaining of a cough lasting over six months was admitted to our hospital. She underwent right pneumonectomy and was diagnosed with adenoid cystic carcinoma of the lungs. Twenty-two months after surgery, she exhibited recurrence of the disease. After four cycles of combination chemotherapy with pemetrexed and cisplatin followed by three cycles of maintenance chemotherapy with pemetrexed, the recurrent lesions remarkably diminished. She has been followed up at our outpatient clinic and thus far has shown no recurrence of the disease. ***Conclusions.*** Pemetrexed is a possible therapeutic option for treating adenoid cystic carcinoma of the lungs.
(*JJLC.* 2013;53:778-781)

KEY WORDS —— Adenoid cystic carcinoma, Postoperative recurrence, Chemotherapy, Pemetrexed

Reprints: Yuko Katayama, Department of Respiratory Medicine, Takatsuki Red Cross Hospital, 1-1-1 Abuno, Takatsuki-city, Osaka 569-1045, Japan (e-mail: katayu_0419@hotmail.com).
Received June 12, 2013; accepted September 30, 2013.

要旨 —— 背景． 肺腺様嚢胞癌の有効な化学療法は，いまだ確立されておらず，ペメトレキセド（pemetrexed）を用いた治療報告は現在までみられていない．**症例．** 70歳女性．半年以上持続する咳嗽を主訴に当院を受診，右肺全摘術を施行し，肺腺様嚢胞癌と診断した．しかし術後22カ月で再発したため，シスプラチン（cisplatin）とペメトレキセドの併用化学療法を4コース施行し，引き続きペメトレキセド単剤の維持化学療法を3コース施行した．再発病変は著明に縮小し，現在まで再燃を認めていない．**結論．** 肺腺様嚢胞癌において，ペメトレキセドが治療薬の選択肢の1つとなる可能性が示唆された．
索引用語 —— 腺様嚢胞癌，術後再発，化学療法，ペメトレキセド

緒　言

肺腺様嚢胞癌（adenoid cystic carcinoma）は，全肺腫瘍の約1%を占める比較的稀な気管支腺由来の悪性腫瘍である．標準治療は外科的切除とされているが，切除不能例や術後再発例における有効な化学療法は，いまだ確立されていない．今回我々は，術後再発をきたした肺腺様嚢胞癌の症例においてシスプラチン（cisplatin）・ペメ

[1]高槻赤十字病院呼吸器センター．
別刷請求先：片山優子，高槻赤十字病院呼吸器センター，〒569-1045　大阪府高槻市阿武野1-1-1（e-mail: katayu_0419@hotmail.com）．
受付日：2013年6月12日，採択日：2013年9月30日．

トレキセド（pemetrexed）併用化学療法を施行し，良好な治療効果を得た．これまでに，ペメトレキセドを用いた本疾患の治療報告はなく，今後本疾患の治療選択肢の1つとなりうると考え，若干の文献的考察を加えて報告する．

症　例

症例：70歳，女性．

主訴：慢性咳嗽．

既往歴：18歳 肺結核．24歳 虫垂炎手術．48歳 子宮筋腫手術．

喫煙歴：なし．

粉塵曝露歴：なし．

現病歴：2009年5月から咳嗽が出現したため，近医を受診した．抗菌薬を処方されるも改善なく，咳喘息を疑われ喘息治療を開始されたが症状が持続したため，精査目的に同年11月，当院呼吸器科を紹介受診した．

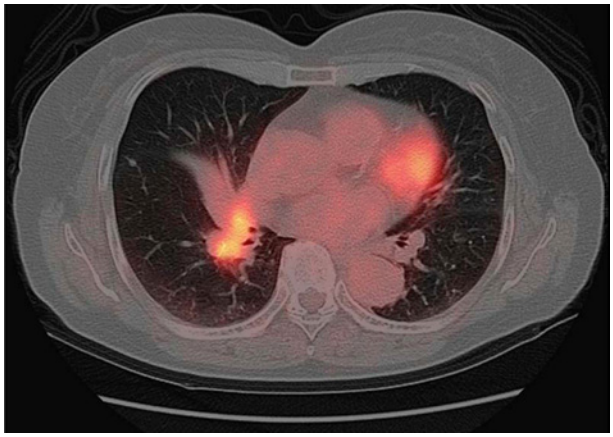

Figure 1. On admission, the patient demonstrated partial atelectasis of the right middle lobe with a nodule exhibiting FDG accumulation located proximal to the right lower lobe.

来院時現症：意識清，脈拍78/分 整，血圧120/78 mmHg，体温36.7℃，SpO_2 97％（室内気吸入下），眼瞼結膜に貧血なし，眼球結膜に黄疸なし，咽頭後壁に発赤なし，口蓋扁桃に発赤・腫脹なし，心音純 雑音なし，呼吸音清 喘鳴なし，腹部平坦軟で異常所見なし，四肢に浮腫・皮疹なし，神経学的異常所見なし．

検査所見：血液検査では腫瘍マーカーを含め特記すべき異常所見を認めず，呼吸機能検査も正常範囲内であった．胸部X線写真で右下肺野の縦隔側に索状影を認めたため，胸部CTを施行したところ右中葉（S^4）の部分無気肺と，その中枢側に結節影を認め，FDG-PET/CTで同部位にFDGの異常集積を認めた（Figure 1）．気管支鏡検査では，右気管支中間幹から中葉入口部の気管支粘膜が全周性に隆起し，気管支狭窄をきたしていた．同部位の生検と擦過細胞診を施行し，class Vの異型細胞を検出した．

経過：非小細胞肺癌 cT1N1M0，stage IIAと診断し，手術を施行した．転移リンパ節が右主肺動脈および上肺静脈に浸潤をきたしており，右肺全摘術を行った．術後病期はpT2a，PL2，Ly1，V1，br（－），pN2b，stage IIIAであった．EGFR遺伝子変異は陰性であった．術後の病理組織所見では，篩状構造を呈する腫瘍細胞が粘膜下領域，特に神経周囲に強く浸潤しており，これらの特徴的な所見から腺様嚢胞癌と診断した（Figure 2）．pN2bであったことより，術後補助療法も考慮されたが，セカンドオピニオンも行った上で，患者の希望により経過観察の方針となった．

しかし術後1年10カ月時の画像検査で，右鎖骨上窩リンパ節転移，上縦隔リンパ節転移，肝転移，および多発脳転移を認めた（Figure 3A，4A）．本疾患に対する有効な化学療法レジメは未確立であるが，非小細胞非扁平上

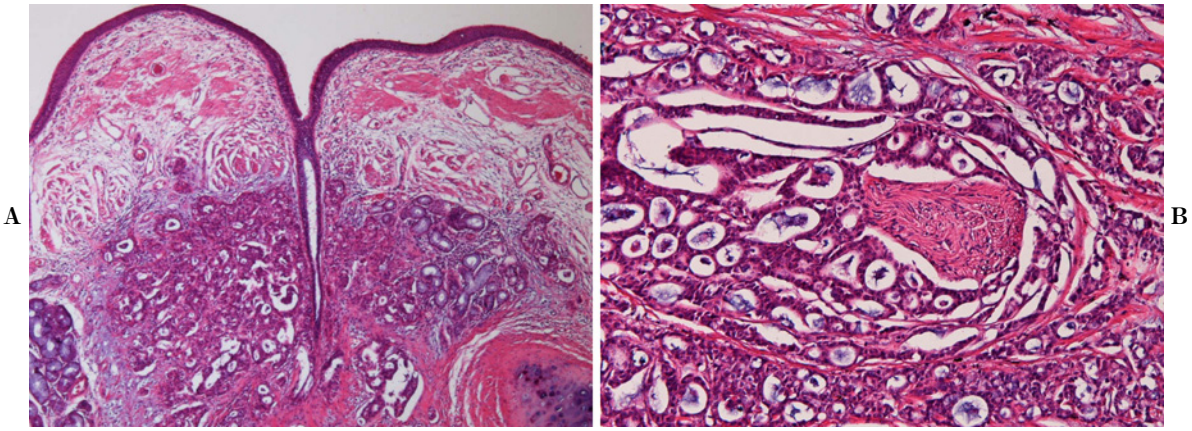

Figure 2. **A)** Infiltration of atypical cells into the submucosa of the bronchi. **B)** Cribriform features (a characteristic of adenoid cystic carcinoma) and nerve invasion of tumor cells.

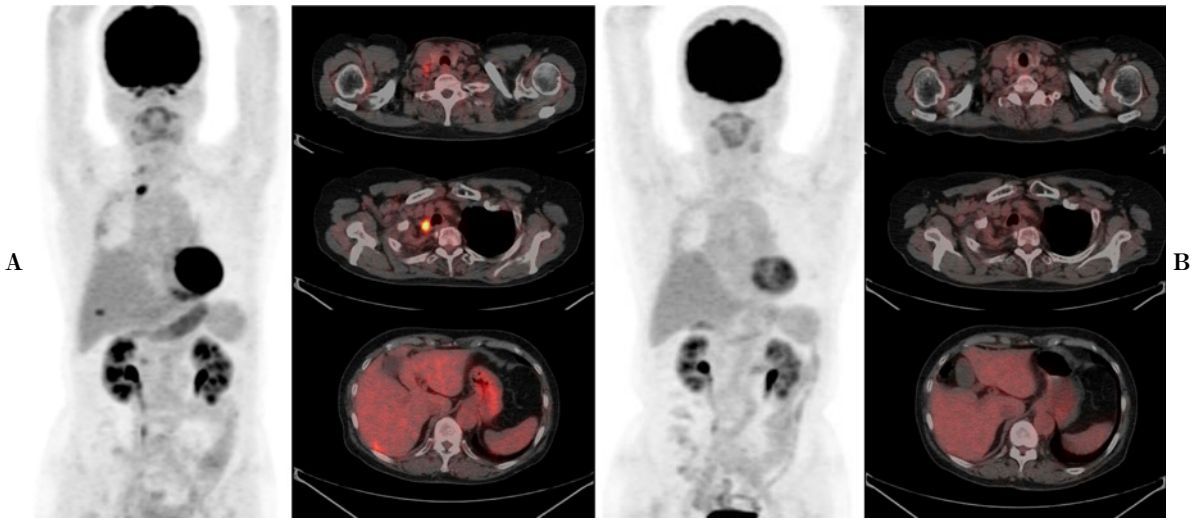

Figure 3. **A)** Twenty-two months after surgery, recurrent lesions were found in the liver and cervical lymph nodes. **B)** After four cycles of combination chemotherapy, the recurrent lesions had nearly disappeared.

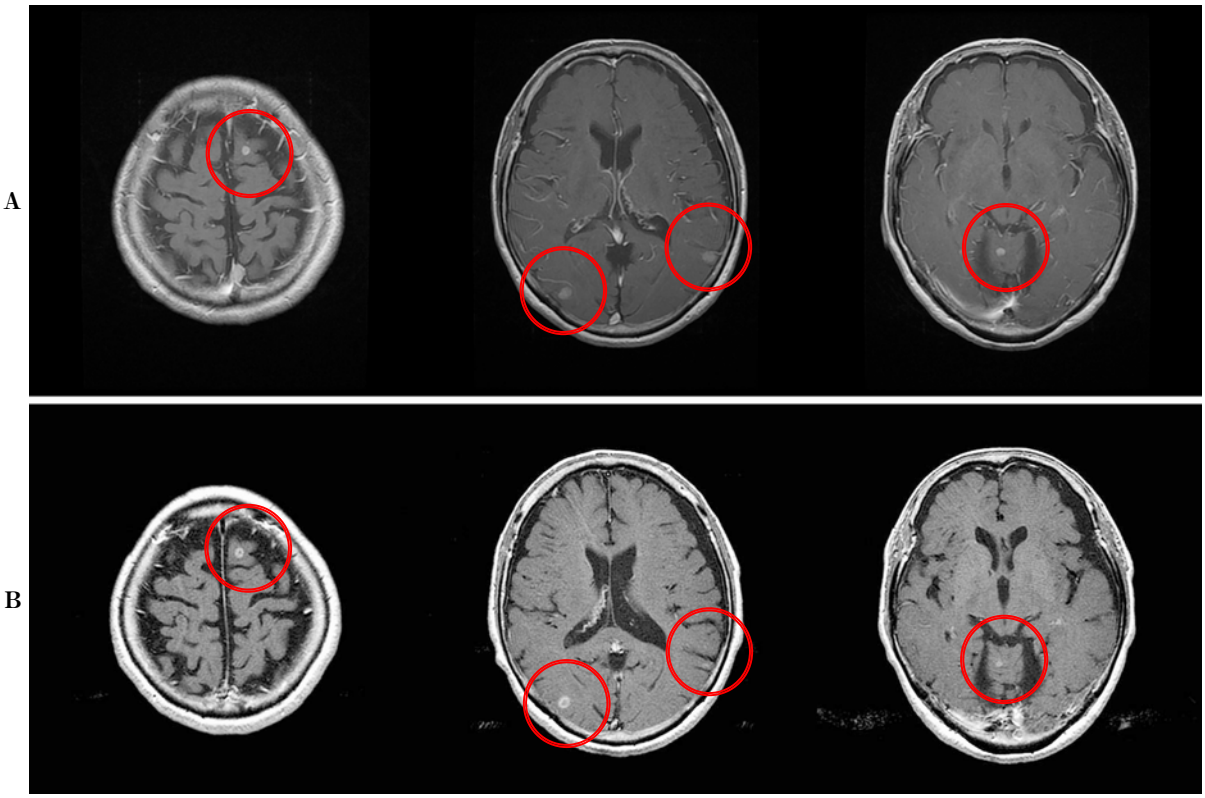

Figure 4. **A)** Twenty-two months after surgery, multiple brain metastases appeared. **B)** Following the administration of γ-knife therapy, the metastatic lesions were observed to have partly diminished.

皮肺癌の標準治療の1つである，シスプラチン・ペメトレキセドの併用化学療法を施行した．シスプラチン（75 mg/m^2，day 1）＋ペメトレキセド（500 mg/m^2，day 1）の投与を3〜4週毎に4コース実施した．主な有害事象としてはGrade 2の嘔気とGrade 2の貧血を認めた．脳転移（6カ所）に対しては化学療法に先立って，定位放射線治療（辺縁線量24 Gy）を施行した．化学療法4コース終了時の画像検査にて，リンパ節転移および肝転移は著明に

縮小し，FDG の異常集積も消失した（Figure 3B）．脳転移も一部で縮小を認め（Figure 4B），partial response（PR）と評価できる治療効果を得た．引き続き，ペメトレキセド単剤（500 mg/m^2，day 1）による維持療法を 4 週毎に 3 コース施行した．有害事象としては Grade 2 の嘔気を認めた．シスプラチン・ペメトレキセドの併用化学療法およびペメトレキセド維持療法は，ともに 3 週毎投与が標準とされているが，嘔気の遷延や倦怠感などを理由に 1 週間程度延期することが多く，結果的に 4 週毎の投与となった．3 コース終了時点で患者の希望にて休薬し，経過を観察しているが，再発後 1 年 4 カ月（休薬後 9 カ月）経過した現在まで再燃を認めていない．

考　察

腺様嚢胞癌は，全肺腫瘍の 1% 程度を占める気管支腺由来の悪性腫瘍である．[1,2] 現在のところ，本疾患の治療法として確立されているのは外科的切除のみで，[3-6] 放射線治療の有効性については様々な報告があるが一般的には有効とされており，術後再発予防や切除不能例に行うことがある．[7,8]

化学療法の有効性は証明されておらず，[1,7] 従来プラチナ製剤を含む多剤併用療法が用いられてきたが，[2] 症例数が少ないことからまとまった報告はない．一方，疫学的・生物学的特徴は肺由来のものと同様と言われている唾液腺腺様嚢胞癌では，解剖学的に外科治療が困難であることから様々な化学療法が試みられている．比較的有効とされるのは，プラチナ製剤，5-FU，アンスラサイクリン系薬剤の単剤や併用療法であるが，有効性については報告によりばらつきがあり，KIT，EGFR，HER-2 受容体などを標的とした分子標的薬も試みられているが，一部の有効例の報告に留まっている．[9-11]

今回我々は，非小細胞非扁平上皮肺癌の標準治療とされるシスプラチンとペメトレキセドを用いた化学療法を施行した．全経過中で Grade 3 以上の有害事象は認めず，4 コース終了時点で PR となり，治療後の脳転移巣を除きすべての病変は消失し，著効を示した．また忍容性も良好であった．ペメトレキセドによる腺様嚢胞癌の治療報告はこれまでになく，新たな治療選択肢となる可能性があると考える．

一般的に，本疾患の予後は 5 年生存率 85% 程度と肺癌の中では比較的良好であり，腫瘍の発育も緩徐であることが多く 10～15 年の長期にわたり経過する症例も少なくない．しかし本例においては手術から 2 年以内に多発遠隔転移やリンパ節転移で再発しており，通常の腺様嚢胞癌としては進行が速く，化学療法は非小細胞非扁平上皮肺癌の近年の治療戦略に沿って施行することとし，初回治療が著効したためペメトレキセド単剤による維持療法を引き続き施行した．患者の希望にて 3 コースのみで終了したが，経過中に重篤な有害事象は認められず忍容性の点では問題はないと考えられた．本疾患における維持療法に関しては，腫瘍の増殖速度と初回治療への反応性，患者の QOL などを考慮し，個々の症例でそれぞれ判断していく必要があると考えられる．今後さらなる症例の蓄積と治療法の確立が期待される．

本論文内容に関連する著者の利益相反：なし

REFERENCES

1. 横見瀬裕保，羽場礼次．稀な組織型の肺腫瘍．外科治療．2007;96:671-676.
2. 中村治彦．気管腺様嚢胞癌．日気食会報．2012;63:66-67.
3. Toole AL, Stern H. Carcinoid and adenoid cystic carcinoma of the bronchus. *Ann Thorac Surg.* 1972;13:63-81.
4. Maziak DE, Todd TR, Keshavjee SH, Winton TL, Van Nostrand P, Pearson FG. Adenoid cystic carcinoma of the airway: thirty-two-year experience. *J Thorac Cardiovasc Surg.* 1996;112:1522-1532.
5. Shadmehr MB, Farzanegan R, Graili P, Javaherzadeh M, Arab M, Pejhan S, et al. Primary major airway tumors; management and results. *Eur J Cardiothorac Surg.* 2011;39:749-754.
6. 吉岡哲志，清水敏也，加藤久幸，櫻井一生，内藤健晴．PCPS（経皮的体外循環システム）下に摘出術を施行した頸部気管原発腺様嚢胞癌の 1 例．日気食会報．2012;63:58-63.
7. Lee JH, Jung EJ, Jeon K, Koh WJ, Suh GY, Chung MP, et al. Treatment outcomes of patients with adenoid cystic carcinoma of the airway. *Lung Cancer.* 2011;72:244-249.
8. Kaminski JM, Langer CJ, Movsas B. The role of radiation therapy and chemotherapy in the management of airway tumors other than small-cell carcinoma and non-small-cell carcinoma. *Chest Surg Clin N Am.* 2003;13:149-167.
9. Laurie SA, Licitra L. Systemic therapy in the palliative management of advanced salivary gland cancers. *J Clin Oncol.* 2006;24:2673-2678.
10. Dodd RL, Slevin NJ. Salivary gland adenoid cystic carcinoma: a review of chemotherapy and molecular therapies. *Oral Oncol.* 2006;42:759-769.
11. Laurie SA, Ho AL, Fury MG, Sherman E, Pfister DG. Systemic therapy in the management of metastatic or locally recurrent adenoid cystic carcinoma of the salivary glands: a systematic review. *Lancet Oncol.* 2011;12:815-824.