（肺癌．2013;53:899-900）
© 2013 The Japan Lung Cancer Society

SHORT REPORT

肺癌との鑑別を要した nodular lymphoid hyperplasia の 1 例

後藤行延[1]・上田　翔[1]・菊池慎二[1]・薄井真悟[1]・
佐藤幸夫[1]・南　優子[2]・野口雅之[2]

A Case of Nodular Lymphoid Hyperplasia of the Lung

Yukinobu Goto[1]; Shou Ueda[1]; Shinji Kikuchi[1]; Shingo Usui[1]; Yukio Sato[1]; Yuko Minami[2]; Masayuki Noguchi[2]
[1]Department of Thoracic Surgery, [2]Department of Pathology, University of Tsukuba, Japan.

(*JJLC.* 2013;53:899-900)

KEY WORDS —— Nodular lymphoid hyperplasia, Lung cancer, MALT lymphoma

Reprints: Yukinobu Goto, Department of Thoracic Surgery, University of Tsukuba, 2-1-1 Amakubo, Tsukuba, Ibaraki 305-8576, Japan (e-mail: ygoto@md.tsukuba.ac.jp).

要旨 —— 70 歳男性．検診異常精査の胸部 CT で，右中下葉間縦隔側に接し S^7 から中葉に浸潤する 35 mm 大の腫瘤を認め，PET で SUVmax：4.0 の集積あり．針生検による術中迅速病理検査で肺癌を疑い，胸腔鏡下中下葉切除術を施行した．病理所見では，やや大きめの B cell 優位のリンパ球が濾胞を形成して集簇し，PCR でクローン単一性に乏しく polyclonal な増殖を示したことから nodular lymphoid hyperplasia（NLH）と診断した．NLH は非常に稀で，画像上は肺癌に類似し，組織所見は MALT リンパ腫との鑑別が重要である．

索引用語 —— 結節性リンパ球増殖症（nodular lymphoid hyperplasia），肺癌，MALT リンパ腫

症例：70 歳，男性．

主訴：胸部異常陰影．

既往歴：高血圧．

喫煙歴：20 本/日×50 年，B.I.＝1000．

現病歴：健診で右肺野の異常陰影を指摘され，近医を受診した．胸部 CT で右中下葉間縦隔側に接する 35 mm 大の結節を認め，肺癌が疑われた．精査加療目的で当科紹介入院となった．

身体所見：特記所見なし．

血液検査所見：血算，生化学検査，および腫瘍マーカーは正常範囲内．

胸部 X 線：右中下肺野縦隔側に結節影を認めた．

胸部 CT（Figure 1）：右肺 S^7 から中葉に突出し浸潤を疑う，不均一に造影される 35 mm 大の辺縁不整な腫瘤を認めた．有意な縦隔リンパ節腫大は認めなかった．

PET-CT 所見：腫瘤に一致して SUVmax（1 時間値）4.00 の集積を認めた．

経過：気管支鏡検査では右 B^7 に壁外性の圧迫を軽度認めるも，生検で悪性所見なし．画像所見より肺癌を疑い，診断的治療目的で手術の方針とした．

手術所見：1 window（第 V 肋間）& 3 ports（第 III, VII, VIII 肋間）の胸腔鏡下に手術を開始．腫瘍は右肺中下葉間の縦隔側に 30 mm 大で灰白色，弾性硬であり，針生検による迅速病理検査では，肺癌が疑われた．腫瘍は葉間 11i リンパ節とともに肺動脈に強固に癒着しており，根治性を考慮して中下葉切除を施行した．

病理所見：肉眼上，腫瘍は S^7 に存在し，大きさ 26 mm，境界は比較的明瞭，辺縁不整で，右下葉縦隔側の胸膜を軽度引き込んで，B^7 気管支の周囲から末梢にかけて白色調で一部赤褐色の色調変化を伴っていた（Figure 2）．組織所見では，やや大きめのリンパ球が濾胞を形成して集簇し，一部のリンパ球は上皮内へと浸潤する所見も認めた．また，一部には MALT リンパ腫を疑う少し大きめの atypical lymphoid cell と，これらが形質細胞に分化する細胞（plasmacytic differentiation）が見られた（Figure 3A）．免疫染色で，濾胞内，および上皮内浸潤を呈したリンパ球は CD20 陽性の B cell がやや優位なものの，CD3 陽性の T cell の混在も認めた（Figure 3B）．B

筑波大学 [1]呼吸器外科，[2]病理診断科．
別刷請求先：後藤行延，筑波大学呼吸器外科，〒305-8576　茨城県つくば市天久保 2-1-1（e-mail: ygoto@md.tsukuba.ac.jp）．

※第 166 回日本肺癌学会関東支部会推薦症例（平成 25 年 3 月 16 日　日本肺癌学会関東支部会）．

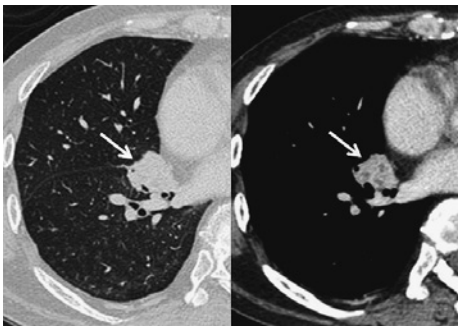

Figure 1. Chest CT showing a mass in the center side of the right lower lobe (arrows).

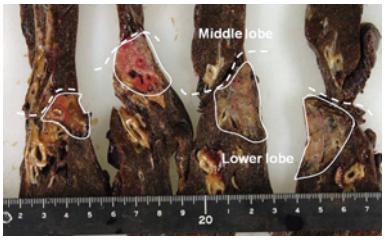

Figure 2. Macroscopic appearance of the lung tumor (circles). Dashed lines indicate the interlobular line between middle and lower lobe of the right lung.

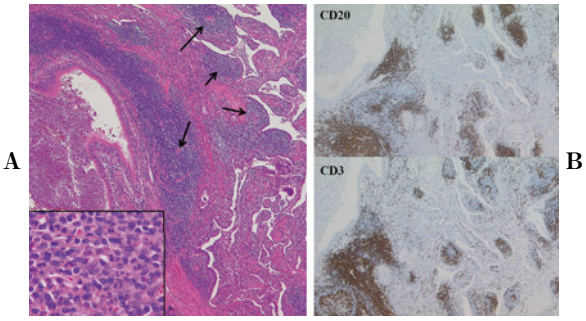

Figure 3. **(A)** Microscopic appearance of the tumor (H.E. ×20). Abundant reactive germinal centers with infiltration of slightly large lymphocytes were observed (arrows), in which partial atypical lymphoid cells showed plasmacytic differentiation (in square. H.E. ×100). **(B)** Immunohistochemical appearance of the lymphocytes. In the germinal centers, B cells (CD20 positive) was dominant with slightly mixture of T cells (CD3 positive).

cell 増殖性疾患の鑑別のため IgH-PCR を施行（Figure 4）したところ，バンドが 4 本の oligo-clonal な増殖を認めたことから，結節性リンパ球増殖症 Nodular lymphoid hyperplasia（NLH）と診断した．

術後経過は順調で，術後 8 日目に退院した．

考察：NLH は 1983 年に最初に提唱され，現在，良性局在型の反応性肺リンパ増殖性疾患と位置づけられる．これまで，レビュー（検討例は 14 例のみ）[1] を含めその報告[2]

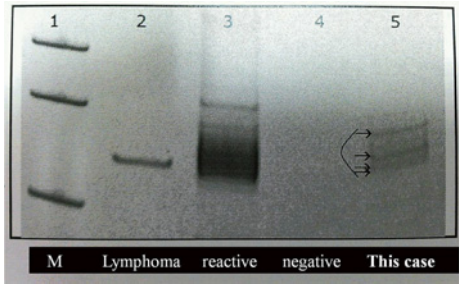

Figure 4. Polymerase chain reaction (PCR) analysis shows a polyclonal (oligo-clonal) population of lymphocytes.

は少なく，病因は不明だが，65 歳前後に多く，男女比は 1.3：1 とやや男性に多いとされる．画像上，主に air bronchogram を伴う結節影として偶然に発見される．[1] それらの多くは，本例の如く，診断的治療の結果として外科切除が施行されているが，腫瘤摘除後の再発は報告されていない．診断には，詳細な病理組織学的検索が必要で，化学療法や放射線療法が必要とされる肺癌や MALT リンパ腫との術前，術中の鑑別に難渋する症例も多く，その局在によっては肺癌に準じた手術を余儀なくされる疾患の 1 つと考える．

本例では，画像上結節影を認め，病理所見でリンパ球性濾胞の集簇を認めたことから，やはり MALT リンパ腫との鑑別が重要となった．形態では気管支拡張を伴う慢性炎症を背景に，局所的には MALT リンパ腫が疑われる一方，分子生物学的には polyclonal な増殖を示し，MALT リンパ腫に特徴的な monoclonal な増殖は認めず，これに基づき，[3] NLH の診断に至った．atypical lymphoid cell の clone に関するさらなる病理学的検討が必要であるが，本例は慢性炎症の形態と，MALT リンパ腫を思わせる病変が混在している点で，貴重な症例と言える．

以上，NLH という稀な 1 例を経験した．

本論文内容に関連する著者の利益相反：なし

謝辞：本例における病理診断に御協力をいただきました，昭和大学藤が丘病院病理診断科，増永敦子先生に深謝申し上げます．

REFERENCES

1. Abbondanzo SL, Rush W, Bijwaard KE, Koss MN. Nodular lymphoid hyperplasia of the lung: a clinicopathologic study of 14 cases. *Am J Surg Pathol.* 2000;24:587-597.
2. Sakurai H, Hada M, Oyama T. Nodular lymphoid hyperplasia of the lung: a very rare disease entity. *Ann Thorac Surg.* 2007;83:2197-2199.
3. Koss MN. Malignant and benign lymphoid lesions of the lung. *Ann Diagn Pathol.* 2004;8:167-187.