（肺癌．2015;55:24-29）
© 2015 The Japan Lung Cancer Society

CASE REPORT

治療経過中に胃転移により２度の胃穿孔を発症した肺腺癌症例

中園綾乃[1]・斎藤春洋[1]・横瀬智之[2]・山田耕三[1]

Gastric Perforation Occurring Twice During Chemotherapy for Lung Adenocarcinoma Metastasis

Ayano Nakazono[1]; Haruhiro Saito[1]; Tomoyuki Yokose[2]; Kouzo Yamada[1]

[1]Department of Thoracic Oncology, [2]Department of Pathology, Kanagawa Cancer Center, Japan.

ABSTRACT —— ***Background.*** Gastric metastasis of primary lung cancer is relatively rare. However, reports of this condition have increased in recent years. Gastric metastatic lesions have the potential to influence the course of treatment and quality of life. Hence, physicians must appropriately examine the treatment options on a case-by-case basis. ***Case Study.*** A 65-year-old male diagnosed with adenocarcinoma of the right superior lobe underwent resection of the right superior lobe. One year and four months after the surgery, he was diagnosed with a gastric metastatic tumor related to lung carcinoma. He was started on systemic chemotherapy and subsequently suffered from gastric perforation twice during the course of treatment. The first perforation was treated non-surgically, while the second was treated surgically. ***Conclusion.*** In Japan, there are approximately 30 previous reports of cases of comorbid gastric metastasis in which the patient underwent surgery. Among these cases, almost all of the patients exhibited severe clinical symptoms. Identifying asymptomatic cases and determining the timing and indications for surgery for metastatic lesions are difficult problems that must be discussed adequately.

(*JJLC.* 2015;55:24-29)

KEY WORDS —— Lung adenocarcinoma, Gastric metastasis, Gastric perforation

Received July 4, 2014; accepted January 16, 2015.

要旨 —— 背景． 原発性肺癌の胃転移は比較的稀であるが，近年その報告数が増加している．胃転移巣はその後の治療経過やQOLに大きな影響を及ぼす可能性があり，治療方針を症例毎に慎重に検討する必要がある．**症例．** 症例は65歳男性．右肺上葉腺癌の術後１年４か月後，CTにて胃小弯リンパ節腫大，CEA上昇を指摘され上部消化管内視鏡検査が施行された．胃体上部前壁に粘膜下腫瘍様の隆起性病変を指摘され，病理組織学的検索の結果，肺腺癌胃転移の診断となった．その後全身化学療法が施行されたが，経過中２度の胃穿孔を併発した．１回目は保存療法を行い，２回目は開腹手術を行った．**結論．** 原発性肺癌の胃転移の転移巣切除報告例は本邦では30例であり，出血や穿孔などの有症状例において手術が行われている例が多い．無症状の場合には，転移巣切除の適否や時期についての十分な検討が必要である．

索引用語 —— 肺腺癌，胃転移，胃穿孔

はじめに

原発性肺癌の胃転移は比較的稀であるが，近年その報告数が増加している．これは上部内視鏡検査が広く普及したことが一因と考えられる．胃転移の大半は自覚症状がなく，全身検査の中で偶発的に指摘されることが多い．胃転移による穿孔は，その全身状態から開腹手術が適応とならない場合が多く予後不良である．本症例は治療経過中に２度の胃穿孔を発症し，初回は保存療法，２回目は姑息的な開腹手術を施行し救命することができた．稀な経過をたどった症例であり報告する．

地方独立行政法人神奈川県立病院機構神奈川県立がんセンター
[1]呼吸器内科，[2]病理診断科．

受付日：2014年７月４日，採択日：2015年１月16日．

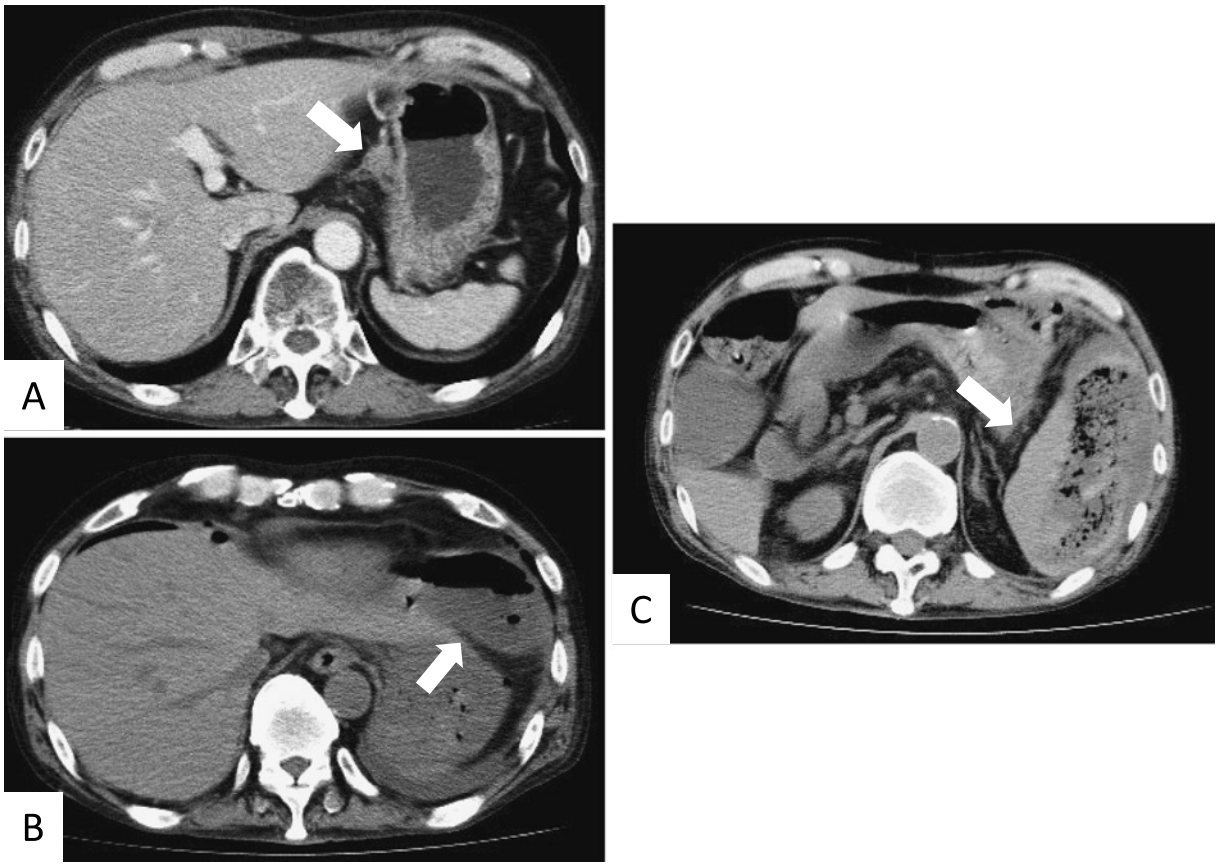

Figure 1. **A:** CT showed lymph node swelling in the lesser curvature of the stomach. **B:** A CT scan showing free air and an abscess cavity at the anterior site of the stomach. **C:** CT scan obtained at the time of the second perforation. A large abscess cavity had formed, and the spread of intraperitoneal ascites was observed.

症　例

症例：65 歳男性.

主訴：特になし.

既往歴：なし.

喫煙歴：15 本/日，約 40 年間.

初診時身体所見：身長 163 cm，体重 56.5 kg，胸腹部：打聴診，触診上異常なし．表在リンパ節触知せず.

初診時血液検査所見：血算，生化学に特記すべき異常値はなし．CEA 27.0 ng/ml と上昇していた.

経過：2011 年 2 月近医にて胸部単純 X 線写真で右上肺野に異常陰影を指摘され，肺癌疑いで当科を紹介受診となった．精査の結果，右上葉低分化腺癌（EGFR 遺伝子変異陰性），cT1bN1（＃13）M0 stage IIA と診断され，同年 4 月に胸腔鏡併用右上葉切除およびリンパ節郭清（ND2a）術が施行された．術後病理診断は invasive adenocarcinoma，solid predominant type，pT1bN1（＃10）M0（ly0，v2，pl0，pm0）stage IIA であり，同年 6 月よりプラチナ併用の術後補助化学療法（nedaplatin/irinotecan 療法）が 4 コース施行された.

術後 1 年 4 か月後（2012 年 8 月）に CT で胃小弯のリンパ節腫大（Figure 1A）を指摘されたため，上部消化管内視鏡検査を施行したところ，胃体上部前壁に比較的境界明瞭で頂部に潰瘍形成を伴う粘膜下腫瘍様の隆起性病変を認めた（Figure 2A）．生検の病理組織所見で，既存の胃粘膜構造を破壊しながら浸潤増殖する低分化な腺癌を認めた．肺癌の切除標本と類似しており，TTF-1 免疫染色がびまん性に陽性であることから，肺腺癌の胃転移と診断した（Figure 3，4）．その他の遠隔部位に再発は認めなかった．その後，プラチナ併用化学療法（cisplatin/docetaxel 療法）を 6 コース施行した．治療後の CT で，胃小弯リンパ節は不変であったが，上部消化管内視鏡所見では腫瘍の縮小を認めた（Figure 2B）．化学療法終了後の 2013 年 5 月，自宅で転倒して近医受診し左第 6，7 肋骨骨折を指摘された．保存的に経過観察の方向となったが，その後より呼吸困難感が出現し経口摂取不能となり，当院を緊急受診した．血液検査所見で急速な貧血の進行を認めたため CT を施行したところ，腹腔内に free air

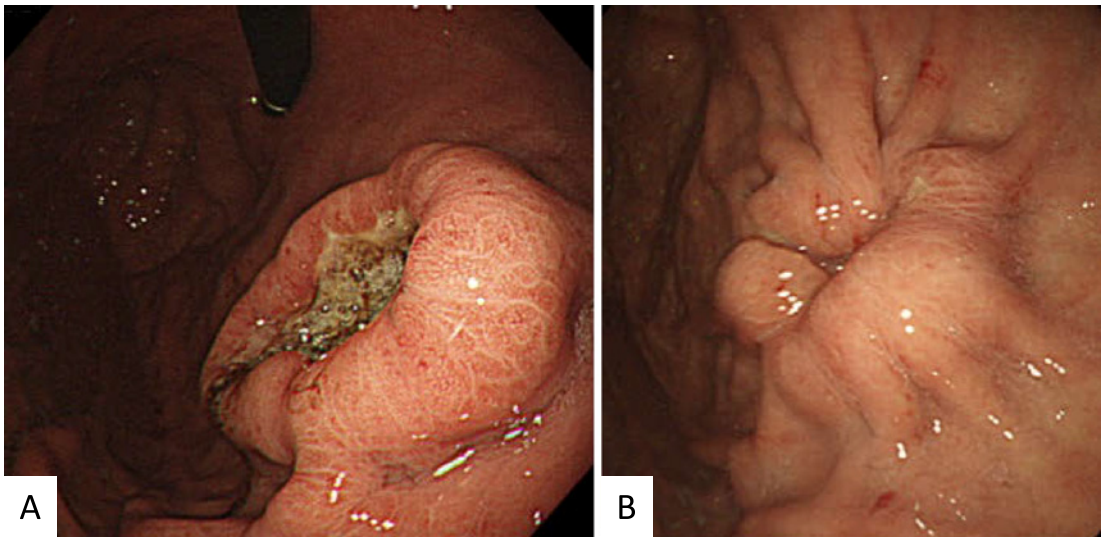

Figure 2. **A:** Gastroendoscopy showed a single submucosal tumor (SMT)-like tumor associated with ulcerative lesions at the top of the tumor. **B:** After the first-line chemotherapy (cisplatin/docetaxel), the metastatic lesions in the stomach shrank in size slightly and their shape changed.

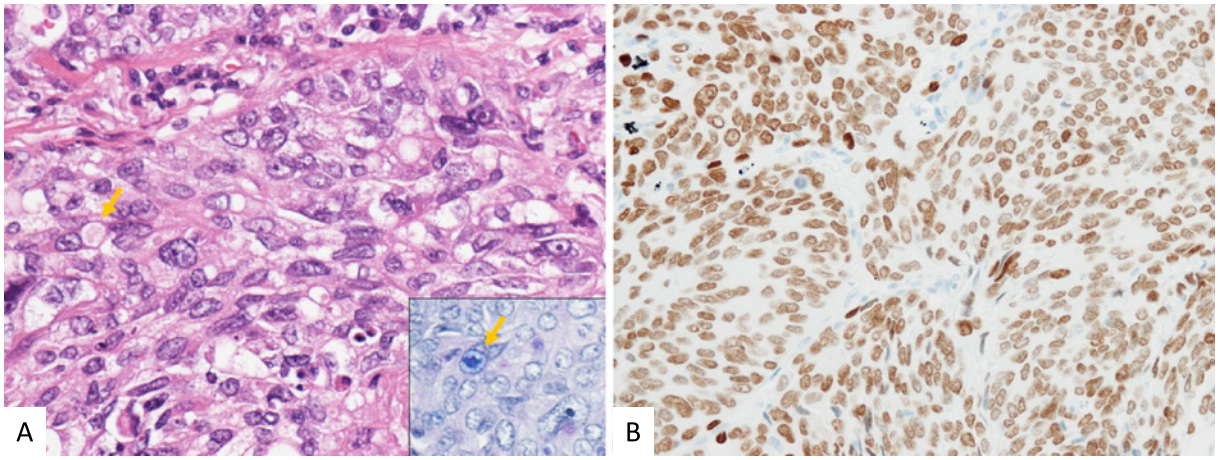

Figure 3. **A:** Figure showing the surgical specimen of the lung. There are tubular structures containing a mucous-type substance that stained positive with Alcian blue (×400). **B:** The tumor stained diffusely on TTF-1 immunostaining (×200).

および左横隔膜下や左側腹部の腹壁下に air を含む被包化した液体貯留を認めた（Figure 1B）．CT 画像所見より，上部消化管穿孔とそれに伴う腹腔内膿瘍と診断した．緊急開腹術も考慮はされたが，汎発性腹膜炎の状態ではなく限局的な炎症であったことから保存的に加療する方針となり，膿瘍ドレナージ，抗生剤投与を行った．その後病状は軽快し退院となった．

2013 年 8 月の CT で胃小弯リンパ節が再度増大し CEA 値の上昇（163.6 ng/ml）を認めた．胃転移の増悪と判断し，再度プラチナ併用化学療法（carboplatin/pemetrexed 療法）を開始した．治療開始後第 7 病日に腹痛が出現しショック状態となった．CT にて胃穹窿部から胃体上部大彎側に沿って free air が出現しており，脾臓周囲に膿瘍形成の所見を認めた（Figure 1C）．胃穿孔が再発し汎発性腹膜炎を併発した病態と診断し，緊急開腹手術を施行した．術中腹腔内所見として，脾臓外側に膿瘍形成を認め，胃体上部前壁に約 30 mm の穿孔部を認めた．同部位の触診で固い腫瘍を触知し，胃転移部位の穿孔であることを確認した．胃転移部位は癒着が強く剥離困難であったため，穿孔部位の縫合閉鎖術を施行した．術後に ARDS を併発し人工呼吸管理を要する状態になったが集学的治療により改善し，経口摂取も可能とな

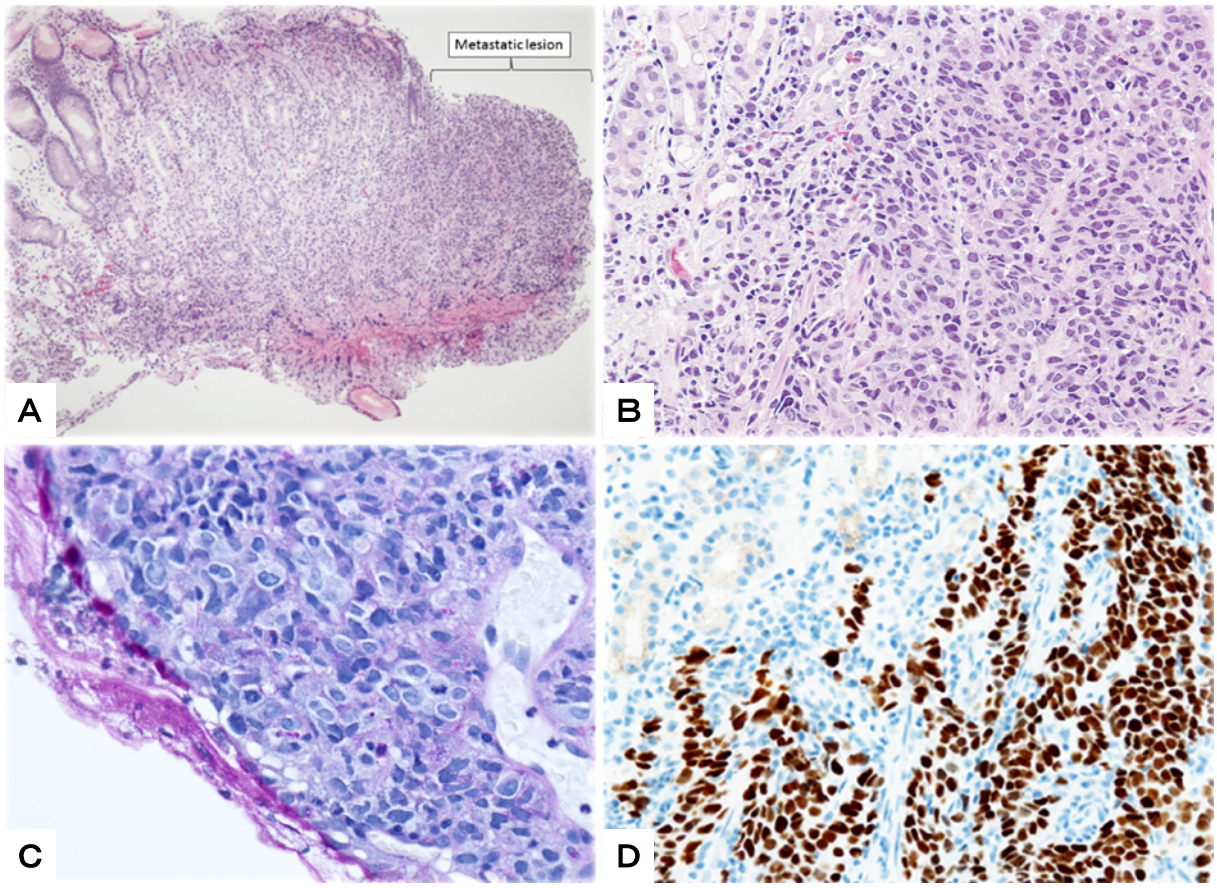

Figure 4. **A:** Pathological findings of the stomach tumor. Hematoxylin-eosin stain. The right 3/4 side shows solid tumor growth (×20). **B:** The same biopsy specimen, H-E stain (×40). **C:** Alcian-blue staining of the sample shows almost the same tendency toward mucus production as that noted in the original lung tumor (×200). **D:** Immunohistochemistry of the stomach tumor was positive for TTF-1 (×40).

り，術後7週目に独歩退院した．退院後は原病へ対する化学療法は施行せず，緩和治療を主体に経過観察を行った．2014年3月中旬に原病の進行により死亡した．

考　察

肺癌は遠隔転移をきたしやすい癌腫である．その理由として，肺には血管網・リンパ管網が豊富であること，癌細胞が左心系から全身の大循環系に入り全身に散布される解剖学的特徴が関与していることが指摘されている．[1]

消化管への転移は，これまでは剖検によって偶然発見される症例が多かったが，近年の消化管内視鏡検査の普及により生前に指摘される例が増加している．[2] 原発性肺癌の胃転移の頻度は剖検例では2.6～5%と報告されている．[3,4] 長谷川ら[4]は胃転移の早期診断が困難である理由として，多くが血行性・リンパ行性に粘膜下層や筋層に転移病巣が形成され，粘膜下腫瘍として徐々に増大するため早期には自覚症状に乏しいことを指摘している．その他，胃は内腔が広く通過障害をきたしにくいこと，消化器症状が化学療法の副作用と判断され，内視鏡による精査が遅れがちになることが理由としてあげられる．本症例では消化器症状は認めなかったが，CTで胃小弯リンパ節腫大を認めたことを契機に内視鏡検査を行い，胃転移の診断に至った．

組織型別の検討では，胃転移の割合は大細胞癌で15～33%と最も頻度が多いとの報告が多く，腺癌は2.4～2.9%と報告されている．[3,4] 胃転移の組織型が腺癌の場合は，原発性胃癌との鑑別が必要であるが，この鑑別にTTF-1免疫染色が有用である．[5-7] 本症例でもTTF-1免疫染色が陽性であることから肺癌の胃転移と診断可能であった．

原発性肺癌で胃転移を含む遠隔転移を合併し，胃転移巣の切除が行われた症例は，本邦ではこれまでに30例が報告されている．しかし，本症例のように，肺原発巣切除後に胃転移のみ，もしくは胃および周囲リンパ節転移のみでの再発をきたし，胃転移切除が行われた症例は5

Table 1. Cases of Gastric Recurrence After Surgery at the Primary Site

Author	Year	Age	Sex	Histology	Recurrence time	Symptom	Location	Treatment	Prognosis
Shomura	2010	70	F	Adeno	After 4 y 6 m	Non (PET)	Stomach, Para Ao L/N, Para celiac A L/N	Proximal gastrectomy	Alive 3 y 8 m
Hattori	2008	75	M	Adeno	After 1 y 11 m	Melena	Stomach, direct invasion to liver and pancreas	Total gastrectomy, Pancreatosplenectomy, Liver lateral segment partial resection	Dead 36 days
Yamamoto	2004	45	M	Adeno	After 2 m	Epigastralgia	Stomach	Distal gastrectomy	Dead 8 m
Kawachi	2003	68	F	Adeno	After 1 y	Non (CT)	Stomach, direct invasion to Panc head, Duo, mesocolon, SMV	Pancreatoduodenectomy, SMV resection	Dead 9 m
Munemoto	2001	65	F	SCC	After 2 y	Fatigue	Stomach	Total gastrectomy	Unknown

例であった[7-11]（Table 1）.

肺癌の胃転移に対して外科切除が施行された症例の多くは，穿孔による急性腹症の救命処置や，出血・腹痛・通過障害などの症状緩和を目的としている．また術後早期の死亡例も報告され，[12-14] 肺癌の胃転移例の生存期間中央値は4か月と報告されている．[2] 今回我々の検討では，Table 1に示すように原発巣切除後の再発部が胃病変のみであり長期生存を得た症例は1例のみであった．無症状の胃転移症例における手術適応に関しては，報告が少なく今後さらなる症例の集積と検討が必要である．

本症例の胃穿孔後の治療方針については，初回の穿孔の際には，発症後時間が経過していたこと，限局性の腹膜炎の状態で全身状態も比較的安定していたこともあり，保存的に経過をみる方針とした．2回目の穿孔時には汎発性腹膜炎症状を呈していたため救命目的に開腹手術を行った．病変部は高度の癒着のため切除は困難であり，穿孔部の閉鎖のみが行われた．手術後は緩和ケアを中心とした治療を行い，2014年3月中旬に死亡されるまで出血や腹痛などの問題となるような症状は呈さず経過した．本症例においては結果的に2回目の穿孔をきたした経緯から，初回の穿孔時に病変部の胃切除の適応をよく検討すべきであった．これまでの本邦報告例からは胃転移の切除が必ずしも予後を改善するとは言えないが，病変部の再穿孔の可能性も考慮すべきであり，一部には長期生存例の報告もみられることから胃転移の穿孔時の適切な治療方針については，症例毎に十分な検討が必要であると考えられる．

胃転移による穿孔の原因について，松谷らは化学療法後の粘膜障害により，出血や穿孔が発症する可能性を指摘している．[15] 本症例では，胃転移と診断された後に全身化学療法が施行されており，2回の胃穿孔は，ともに化学療法後に発症している．また，手術所見が胃転移部位の穿孔であったことから，化学療法により胃転移部の潰瘍性病変が悪化し，穿孔に至った可能性が考えられた．

肺癌が胃転移にて再発し，全身化学療法中に2回の胃穿孔を併発した稀な経過をたどった症例を経験した．近年の化学療法の進歩により長期生存を得る肺癌症例が増えており，消化管転移を併発する症例も増加する可能性がある．[5] 転移巣に対する適切な対応が原発巣へ対する全身化学療法等の治療にも影響を及ぼし，さらにはQOL維持においても重要である．無症状の胃転移や胃病変穿孔時の治療方針については，今後も症例を集積して検討するべきと考えられた．

本論文内容に関連する著者の利益相反：なし

REFERENCES

1. 川口　実，森安史典，加藤治文，海老原善郎．肺癌の消化管転移—その臨床と病理．肺癌の臨床．2001;4:361-369.
2. 菊池由宣，廣瀬元彦，大塚隆文，竹内　基，五十嵐良典，住野泰清，他．転移性胃腫瘍　特に肺癌領域での生存期間の検討．東邦医会誌．2011;58:35-49.
3. 梁　英富，酒井　洋，池田　徹，日比野俊，後藤　功，米田修一，他．肺癌における消化管転移の検討．日胸疾会誌．1996;34:968-972.
4. 長谷川直樹，山澤文裕，金沢　実，川城丈夫，菊池功次，小林紘一，他．原発性肺癌の胃転移についての検討．日胸疾会誌．1993;31:1390-1396.
5. 赤羽麻奈，田近正洋，近藤真也，田中　努，水野伸匡，原和生，他．転移性胃腫瘍8例の臨床病理学的検討．日本消化器病学会雑誌．2012;109:585-592.
6. 鈴木勇史，樋田豊明，堀尾芳嗣，陶山元一，谷田部恭，杉浦孝彦．TTF-1の免疫染色が胃転移の診断に有用であった肺腺癌の2例．肺癌．2002;42:221-225.
7. 正村裕紀，中野詩朗，船井哲雄，赤羽弘充，稲垣光裕，柳田尚之，他．肺癌胃転移の切除例．癌と化学療法．2010;37:2481-2483.
8. 服部正嗣，本田一郎，小林大介，大河内治，坪井賢治，西村正士．肺癌胃転移の1例．臨床外科．2008;63:1435-1439.
9. 山本英希，松島申治，清水一雄．肺癌切除直後に胃・小腸転移が発見された1例．日本呼吸器外科学会雑誌．2004;

18:552-556.
10. 河内保之，宮原和弘，新国恵也，清水武昭，相馬孝博．肺癌術後胃転移で膵頭十二指腸切除を行った 1 例．日本臨床外科学会雑誌．2003;64:865-869.
11. 宗本義則，浅田康行，小林弘明，田畑信輔，天谷　奨，俵矢香苗，他．転移性胃癌の 1 例．胃と腸．2001;36:1224-1226.
12. Suzaki N, Hiraki A, Ueoka H, Aoe M, Takigawa N, Kishino T, et al. Gastric perforation due to metastasis from adenocarcinoma of the lung. *Anticancer Res.* 2002;22:1209-1212.
13. Lee PC, Lo C, Lin MT, Liang JT, Lin BR. Role of surgical intervention in managing gastrointestinal metastases from lung cancer. *World J Gastroenterol.* 2011;17:4314-4320.
14. 田邊　渉，青山育雄，仁尾美賀子，玉置将司，久保敦司，秋元　悠，他．転移性胃腫瘍 28 例の検討．倉敷中病年報．2009;71:19-24.
15. 松谷　毅，内田英二，吉田　寛，鈴木成治，丸山　弘，片山博徳，他．肺腺癌同時性胃転移の 1 例．癌の臨床．2010;56:407-412.