（肺癌．2015;55:1075-1079）
© 2015 The Japan Lung Cancer Society

CASE REPORT

肺癌と鑑別を要した肺クリプトコッカス症の２例

早川正宣[1]・尾田一之[1]・宇田裕史[2]

Two Cases of Pulmonary Cryptococcosis Mimicking Lung Cancer

Masanobu Hayakawa[1]; Kazuyuki Oda[1]; Hiroshi Uda[2]

[1]Department of Thoracic Surgery, [2]Department of Medicine, Higashiosaka Municipal Hospital, Japan.

ABSTRACT —— ***Background.*** In pulmonary cryptococcosis, solitary nodular shadows are sometimes noted in the lung, making it difficult to distinguish from lung cancer. We herein report our recent experience with two cases of pulmonary cryptococcosis in patients in whom a solitary nodular shadow in the lung was observed on a chest X-ray film. ***Cases.*** In Case 1, an abnormal shadow was detected during a health checkup. In Case 2, a shadow was detected on a chest X-ray film that was taken during an outpatient visit for hypertension. In both cases, chest computed tomography showed no daughter shadows, and the shadows with spiculation and pleural indentation tended to increase in size. Although lung cancer was suspected, the diagnosis was not confirmed by bronchoscopy. Surgical resection was thus performed, and a diagnosis of pulmonary cryptococcosis was established. The patients were treated with azole antifungal drugs for three months after surgery, and no recurrence has been observed to date. ***Conclusion.*** We experienced two cases of pulmonary cryptococcosis in which lung cancer was suspected. Surgical resection is considered to be useful for the diagnosis and treatment of cryptococcosis when lung cancer cannot be ruled out based on imaging and bronchoscopic findings.

(*JJLC.* 2015;55:1075-1079)

KEY WORDS —— Pulmonary cryptococcosis, Serum cryptococcal antigen, Lung cancer, Surgical resection

Reprints: Masanobu Hayakawa, Department of Thoracic Surgery, Higashiosaka Municipal Hospital, 3-4-5 Nishiiwata, Higashiosaka-shi, Osaka 578-8588, Japan.

Received June 6, 2015; accepted September 14, 2015.

要旨 —— 背景． 肺クリプトコッカス症は肺内に単発の結節影を呈することがあり，しばしば肺癌との鑑別が問題になる．最近，孤立性肺結節影を呈した肺クリプトコッカス症の２例を経験したので報告する．**症例．** 症例１は検診で胸部異常陰影を指摘され，症例２は高血圧で通院中に撮影した胸部 X 線にて指摘された． 胸部 CT では，ともに散布影を認めず，spiculation と胸膜陥入を伴うとともに増大傾向を示した．肺癌が疑われたが，気管支鏡検査で診断がつかず，外科的切除を施行し，肺クリプトコッカス症の診断がついた．術後３か月間アゾール系真菌薬で治療し，再発を認めていない．**結論．** 肺癌が疑われた肺クリプトコッカス症の２例を経験した．肺クリプトコッカス症は，肺癌との画像所見上の鑑別が困難なことが多い．肺癌が否定できない症例では，診断と治療を兼ねた外科的切除が有用であると考える．

索引用語 —— 肺クリプトコッカス症，血清クリプトコッカス抗原，肺癌，外科的切除

背　景

肺クリプトコッカス症は肺内に単発の結節影を呈することがあり，しばしば肺癌との鑑別を要する．また，切除により初めて診断に至ることもしばしばである．最近，健常者で孤立性肺結節陰影を呈した肺クリプトコッカス症の２例を経験したので，報告する．

東大阪市立総合病院 [1]呼吸器外科，[2]内科．
別刷請求先：早川正宣，東大阪市立総合病院呼吸器外科，〒578-8588　大阪府東大阪市西岩田 3-4-5.
受付日：2015 年 6 月 6 日，採択日：2015 年 9 月 14 日．

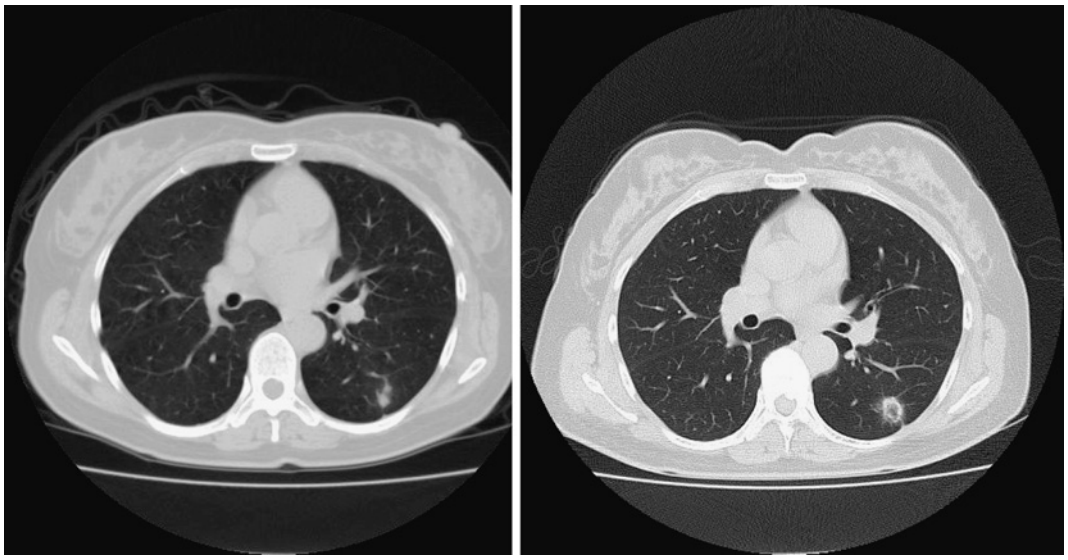

A: 2013.1　　B: 2013.4

Figure 1. **A:** Chest CT of Case 1 in January 2013. **B:** Chest CT of Case 1 in April 2013.

症例 1

49 歳，女性.

主訴：胸部異常陰影.

現病歴：2013 年 1 月の検診で胸部異常陰影を指摘され，精査目的で当科紹介受診となった．喫煙歴なし．鳩や鳥類などの動物の飼育歴なし．ただ，通勤路で鳩がいる公園内を通る.

入院時現症：身長 160 cm，体重 59 kg，体温 36.7℃，その他特記すべきことはなかった.

入院時検査所見：血算異常なし. CRP 0.09 mg/dl. 腫瘍マーカーは，CEA 1.8 ng/ml，SCC 0.7 ng/ml，CA19-9 8.2 U/ml ですべて正常範囲であった.

胸部 CT 検査(2013 年 1 月，Figure 1A)：左 S^6 に胸膜陥入像を伴う約 1 cm 大の結節を認めた.

胸部 CT 検査（2013 年 4 月，Figure 1B）：左 S^6 に 3×1 cm 大の胸膜陥入と，spiculation を呈するとともに空洞形成を伴う結節への変化を認めた.

PET 検査（2013 年 5 月）：左肺結節影の SUV（standardized uptake value）max は 2.56 で，肺癌が否定できない所見であった.

気管支鏡検査：左 B^6 より組織の検体・擦過・洗浄細胞診の採取を施行したが，診断がつかなかった.

画像上散布巣や炎症所見がなく，増大していること，PET 検査でわずかだが SUVmax の上昇を認めることから，肺癌が第一に疑われ，手術を施行した.

手術所見：腫瘍は，S^6 の深部で S^8, S^{10} との境界面に近かったので，左下葉切除を施行した．術中迅速病理組織診断（Figure 2A）では，類上皮肉芽腫を認め，明らかな腫瘍細胞を認めなかった．炎症性肺腫瘍という診断であった.

切除標本肉眼所見：割面では，境界不明瞭で空洞を伴った白色の腫瘤であった.

切除標本病理組織所見（Figure 2B～2D）：多核巨細胞と組織球の胞体内に円形の菌体を認め，菌体の莢膜は PAS と Grocott 染色で染色され，肺クリプトコッカス症と診断がついた．術翌日に血清クリプトコッカス抗原価を測定するも陰性であった.

術後経過良好で，術後 11 日目に退院された．術後ガイドラインに沿って，フルコナゾールの内服を 3 か月間行った．術後 1 年 8 か月現在再発徴候を認めていない.

症例 2

78 歳，女性.

主訴：胸部異常陰影.

現病歴：高血圧で開業医に通院中，定期検査で胸部異常陰影を指摘され，当科紹介受診となった．喫煙歴なし．動物の飼育歴はないが，隣人が鳥類を飼育するとともに鳩に餌をやっている.

現症：身長 142 cm，体重 54 kg，体温 36.7℃.

検査所見：血算に異常なし. CRP 0.10 mg/dl, 腫瘍マーカーは，CEA 5.7 ng/ml，CYFRA 5.5 ng/ml，CA19-9 24.7 U/ml，PROGRP 57.2 pg/ml と，CEA，CYFRA がやや上昇しているのみであった.

胸部 CT 検査(2013 年 7 月，Figure 3A)：右 S^8 の胸膜直下に約 1 cm 大の辺縁不整で，周囲に spiculation を伴

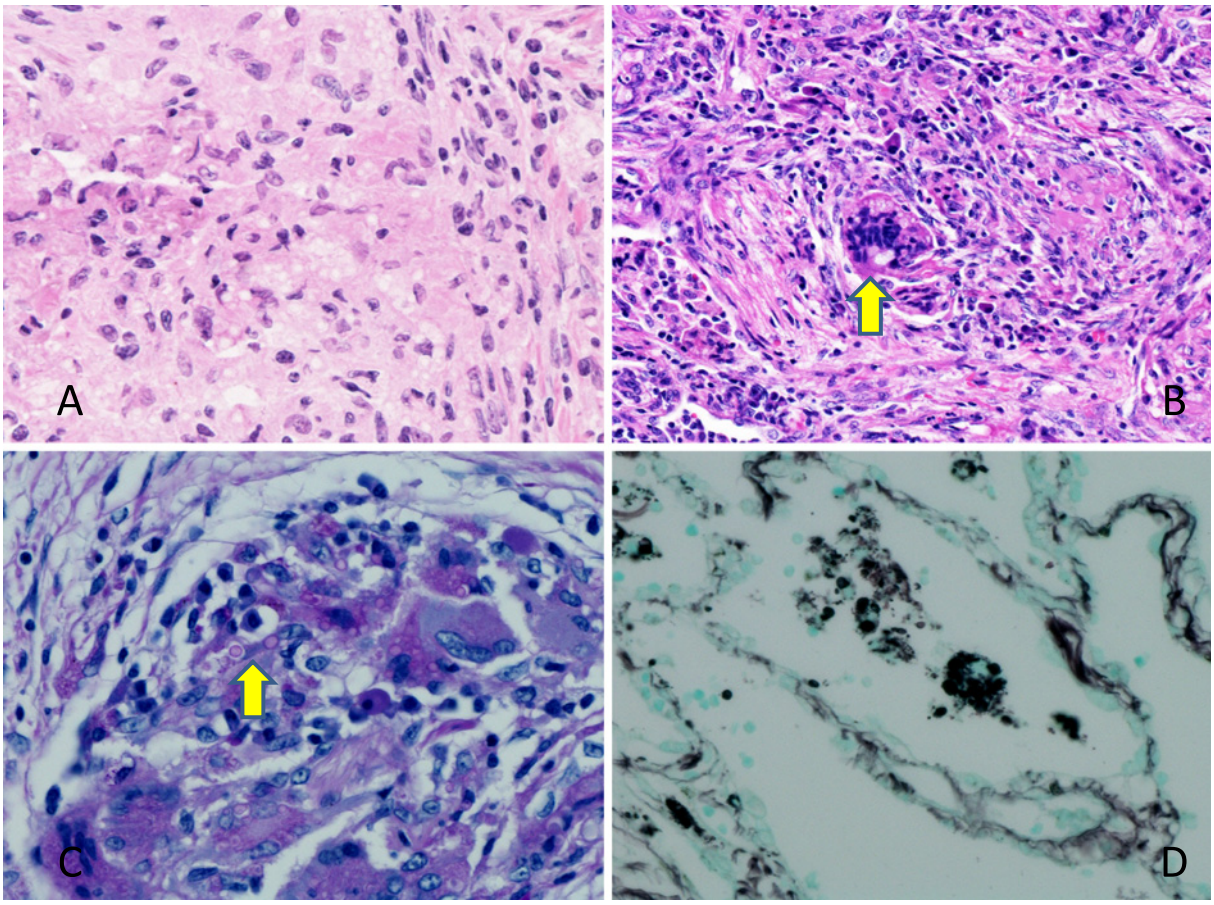

Figure 2. **A:** The microscopic findings of the tumor during surgery in Case 1. **B:** The microscopic findings of the tumor on a cross-section in Case 1 (HE staining). The arrow show cryptococci in a granuloma. **C:** The microscopic findings of the tumor in Case 1 (PAS staining). The arrow show cryptococci in a granuloma. **D:** The microscopic findings of the tumor in Case 1 (Grocott staining).

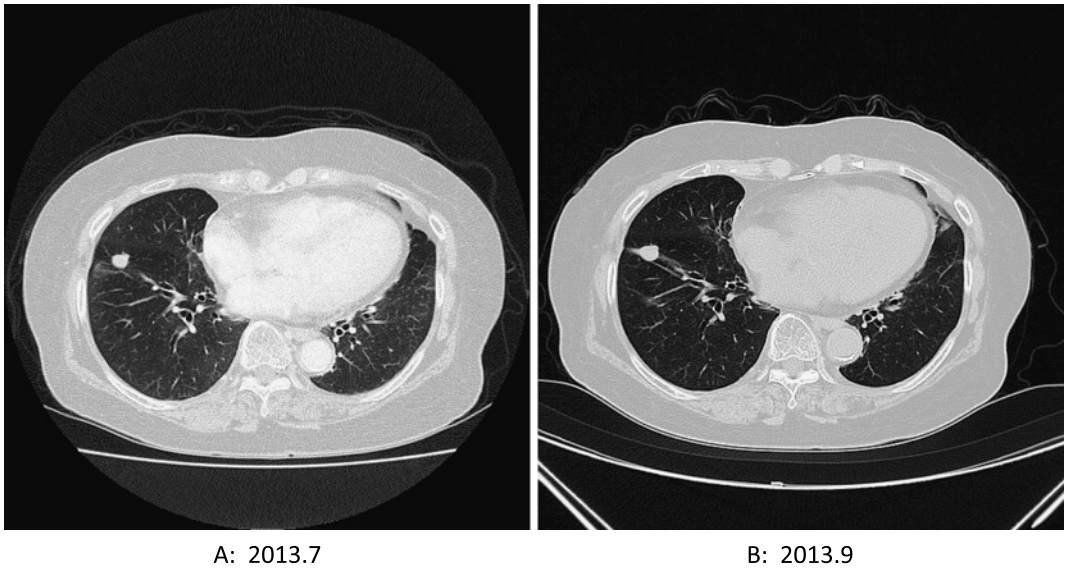

Figure 3. **A:** Chest CT of Case 2 in July 2013. **B:** Chest CT of Case 2 in September 2013.

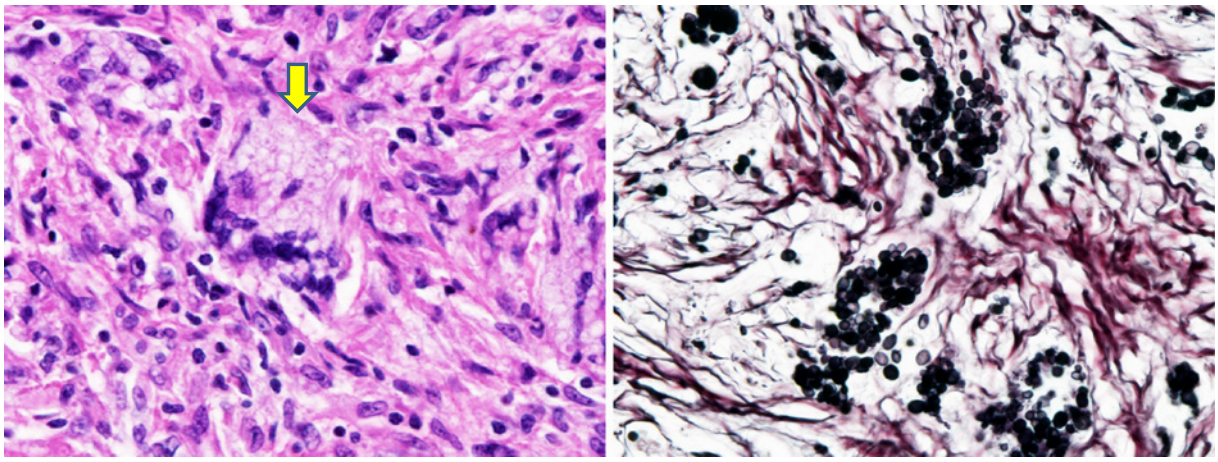

A B

Figure 4. **A:** The microscopic findings of the tumor on a cross-section in Case 2 (HE staining). The arrow show cryptococci in a granuloma. **B:** The microscopic findings of the tumor in Case 2 (Grocott staining).

う類円形の結節影を認めた．散布巣は認めなかった．

PET 検査（2013 年 8 月）：右 S^8 の結節に集積（SUVmax 2.27）を認めた．

気管支鏡検査：右 B^8a より組織の検体・擦過・洗浄細胞診の採取を施行したが，診断がつかなかった．

胸部 CT 検査（2013 年 9 月，Figure 3B）：7 月時とほぼ同形態の結節影だが，1.2 cm 大に増大し，胸膜陥入を伴っていた．

以上，画像上散布影や炎症所見がなく，増大していることから，第一に肺癌を疑い，手術を施行した．

手術所見：右 S^8 の胸膜表面に腫瘤を認め，胸腔鏡下右肺部分切除術を施行した．術中迅速病理組織診断では，悪性所見なく，類上皮肉芽腫を認めるとともに一部壊死を伴っており，結核腫の疑いとの診断であった．

切除標本肉眼所見：境界明瞭な 1 cm 大の充実性白色の腫瘤であった．切除標本の病理組織診断（Figure 4A，4B）では，多核巨細胞の胞体内に球形の真菌を多数認め，菌体の莢膜は PAS と Grocott 染色で染色され，肺クリプトコッカス症の診断であった．診断判明後血清クリプトコッカス抗原価を測定するも陰性であった．

術後経過良好で，13 日目に退院された．術後フルコナゾールを内服するも副作用のため，途中からイトラコナゾールに変更し，3 か月間の内服を行った．術後 1 年 3 か月現在再発徴候を認めていない．

考　察

肺クリプトコッカス症の病巣の部位としては，同一肺葉内に多発する分布で，下葉および胸膜近傍に多いとされている．[1-4] 陰影のパターンとしては，①孤立性結節，②多発結節，③多発浸潤影，④多発結節・浸潤影などに分類されている．[1,3] 原発性は，孤立性結節を呈することが多いとされ，肺癌との鑑別が困難である．

一方形態としては，境界明瞭なものが 88%，辺縁不整なものが 62%，spiculation は 57% で見られていた．[4] 副所見としては，胸膜陥入が 58%，周囲スリガラス影が 47%，気道散布巣が 62%，および空洞形成が約 40% に認められるも，石灰化はまれであると報告されている．[1,4,5] 陰影のパターン的にも形態的にも，原発性肺クリプトコッカス症と末梢発生の肺癌（特に腺癌）との画像的鑑別は不可能に近い．ただ，空洞形成を伴う場合は，空洞を伴う肺癌（6～18%）が少ないことを考えると鑑別がつく場合が存在すると考える．本症例の 1 例目は経過中に結節影の増大とともに空洞形成が出現した症例であった．空洞形成を重要な所見と考え，炎症性疾患も鑑別に入れておくべきであった．術中針細胞診を施行し悪性を否定できれば，下葉切除せずに部分切除ですませることができたかもしれないと反省している．

FDG-PET や PET-CT による検討から本症の SUVmax は，0.93～4.85 と[5,6] 報告されており，adenocarcinoma *in situ* や高分化型腺癌における偽陰性あるいは様々な活動性炎症における偽陽性[7] を考慮すると，PET 検査を含めた画像診断では本症を含む肺感染症と肺癌を鑑別するのは困難である．

一般に，孤立性肺結節影を呈した症例においては，肺癌（原発性，転移性）と炎症性腫瘤（肺結核，肺真菌症など）との鑑別が必要になる．上述したように画像診断だけでは鑑別は困難である．したがって，両者を鑑別するためには，喀痰検査（培養，細胞診），腫瘍マーカー，血清抗原検査（カンジダ，アスペルギルス，クリプトコッカス），血中 β グルカン，クオンティフェロン，T-SPOT

などの検査を追加する必要があるし，本２症例においても術前に行うべきであったと反省している．

本症例の肺クリプトコッカス症においては，補助診断法として，血清クリプトコッカス抗原検査が用いられており，信頼性も高い．[8,9] 長径２cm 以上の結節影であればほとんど陽性であり，２cm 未満の場合は陰性になりやすいと報告されている．ただ，孤立性結節症例では，陽性率は低く，[1] 道津ら[2]は，15 mm 以下の孤立例では５例中４例陰性であったと報告している．本２症例では，ともに 15 mm 以下の大きさで孤立性であり，抗原価も陰性であった．孤立例では，特に血清検査でも確定診断は困難である．[10]

画像診断，血清抗原価および気管支鏡検査にても確定診断がつかず，孤立性陰影で肺癌の疑いを否定できない時は，治療的診断で積極的に外科的切除を行うべきと考える．[8,10] 肺癌だった場合，経皮針生検による播種の危険性や治療的診断をすることによる肺癌治療が遅れるリスクを考慮すれば，早期の手術による確定診断が最も有効であると考える．

治療に関しては，治療ガイドライン（2007 年）[9] でアゾール系真菌薬を投与することになっている．基礎疾患のない患者では，３か月間の投与を目安とし，基礎疾患を有する患者は６か月間を目安とすることになっている．本２症例もこのガイドラインに準じて術後３か月間投与を行い，現在まで再発を認めていない．

結　語

肺癌が疑われた肺クリプトコッカス症の２例を経験した．肺クリプトコッカス症は，肺癌との画像所見上の鑑別が困難なことが多い．画像所見，血液検査および気管支鏡検査所見上，肺癌が否定できない症例では，診断と治療を兼ねた外科的切除が有用であると考える．

本論文内容に関連する著者の利益相反：なし

REFERENCES

1. 加藤貴子，高柳　昇，宮原庸介，窪田素子，原健一郎，齊藤大雄，他．肺クリプトコッカス症の臨床的検討．日呼吸会誌．2005;43:449-453.
2. 道津安正，石松祐二，高谷　洋，南　和徳，井上啓爾，小原則博，他．肺クリプトコッカス症 16 例の臨床的検討―血清クリプトコッカス抗原価の推移に着目して―．感染症誌．2005;79:656-663.
3. 大内　洋，藤田昌樹，南　貴博，猪島一朗，中西洋一．肺クリプトコッカス症における臨床的検討―COP 類似病変を呈した症例報告とともに―．日本胸部臨床．2005;64:161-166.
4. 芦澤和人，筒井　伸，山口哲治，長置健司，上谷雅孝，宮崎義継，他．肺クリプトコッカス症の CT 所見―60 症例の解析―．臨放．2006;51:91-95.
5. Igai H, Gotoh M, Yokomise H. Computed tomography (CT) and positron emission tomography with [18F]fluoro-2-deoxy-D-glucose（FDG-PET）images of pulmonary cryptococcosis mimicking lung cancer. *Eur J Cardiothorac Surg.* 2006;30:837-839.
6. 船井和仁，佐々木一義，籾木　茂．免疫能正常者における血清抗原陰性のクリプトコッカス症３例の Positron Emission Tomography（PET）所見．日呼外会誌．2009;23:208-212.
7. 村上康二．肺癌の PET/CT 像．肺癌．2010;50:71-77.
8. 山本　純，服部有俊，島内正起，橋詰寿律，梅津泰洋，田中　徹，他．肺癌との鑑別に苦慮した肺クリプトコッカス症の１例．気管支学．2011;33:124-128.
9. 第１章　深在性真菌症の診断と治療のフローチャート．深在性真菌症のガイドライン作成委員会，編集．深在性真菌症の診断・治療ガイドライン 2007．第１版．東京：協和企画；2007:8-9.
10. 池亀　聡，猪島一朗，大内　洋，原田英治，藤田昌樹，中西洋一．肺癌との鑑別が困難であった血清抗原陰性の肺クリプトコッカス症の２例．肺癌．2007;47:251-255.