（肺癌．2016;56:33-37）
© 2016 The Japan Lung Cancer Society

CASE REPORT

血気胸を契機に発見された肺扁平上皮癌の１例

松尾はるか[1]・石橋洋則[1]・馬場峻一[1]・
小林正嗣[1]・明石　巧[2]・大久保憲一[1]

A Case of Primary Lung Cancer Incidentally Detected in a Histological Specimen Following an Operation for Hemopneumothorax

Haruka Matsuo[1]; Hironori Ishibashi[1]; Shunichi Baba[1];
Masashi Kobayashi[1]; Takumi Akashi[2]; Kenichi Okubo[1]

[1]Department of Thoracic Surgery, Graduate School of Medical and Dental Sciences, Tokyo Medical and Dental University, Japan; [2]Department of Pathology, Tokyo Medical and Dental University Hospital, Japan.

ABSTRACT —— ***Background.*** Pneumothorax with lung cancer is a rare entity, with an incidence of 0.05-1.13% of cases. ***Case.*** A 44-year-old male who developed right-sided hemopneumothorax with severe dyspnea and back pain was referred to our hospital. Due to prolonged air leakage, he underwent video-assisted thoracoscopic surgery for pneumothorax. A histological examination of the resected lung showed squamous cell carcinoma lining the inside of the bullae with pleural perforation. Under the diagnosis of primary lung cancer, the patient underwent right upper lobectomy with lymph node dissection (pT2aN0M0). He has been free from recurrence for 6 months after the operation. ***Conclusion.*** Patients with hemopneumothorax who are associated with various risk factors, such as an advanced age, heavy smoking, or emphysematous lung cysts, therefore require a careful assessment for occult lung cancer.

(*JJLC.* 2016;56:33-37)

KEY WORDS —— Pneumothorax, Hemothorax, Lung cancer

Reprints: Haruka Matsuo, Department of Thoracic Surgery, Graduate School of Medical and Dental Sciences, Tokyo Medical and Dental University, 1-5-45 Yushima, Bunkyo-ku, Tokyo 113-8519, Japan.
Received July 13, 2015; accepted December 9, 2015.

要旨 —— 背景． 肺癌に合併した気胸は 0.05～1.13% 程度との報告があり，肺癌に合併した血胸は非常に稀である．**症例．** 44 歳男性．右胸背部痛，呼吸苦を主訴に近医を受診し，右血気胸と診断され当院紹介．気漏が継続し，胸腔鏡下右肺部分切除・血腫除去術を施行した．病理診断にて穿孔部の臓側胸膜下に扁平上皮癌を認めたため全身精査を施行し，胸腔鏡下右上葉切除およびリンパ節郭清を施行した．**結論．** 高齢，重喫煙，気腫性肺嚢胞などの因子を有する自然気胸症例においては，肺癌の存在を念頭に慎重な検索が肝要と考えられた．
索引用語 —— 気胸，血胸，肺癌

はじめに

自然気胸を契機に発見される肺癌は比較的少なく，血気胸手術時の検体内に偶然腫瘍が発見される例は稀である．今回我々は，血気胸にて胸腔ドレナージ後に，気胸手術時の検体で発見された肺癌の１例を経験したので，報告する．

[1]東京医科歯科大学呼吸器外科；[2]東京医科歯科大学医学部附属病院病理部．
別刷請求先：松尾はるか，東京医科歯科大学呼吸器外科，〒113-8519　東京都文京区湯島 1-5-45．
受付日：2015 年 7 月 13 日，採択日：2015 年 12 月 9 日．

Table 1. Laboratory Data on Admission

Peripheral blood		Blood chemistry		Arterial blood gases	
WBC	23100/μl	TP	5.8 g/dl	pH	7.382
Neu	89.8%	Alb	3.5 g/dl	PaO_2	62.0 mmHg
RBC	340×10^4/μl	BUN	13 mg/dl	$PaCO_2$	39.8 mmHg
Hb	11.1 g/dl	Cre	0.83 mg/dl	HCO_3^-	23.1 mmol/*l*
Ht	33.5%	AST	14 U/*l*	Lactate	1.3 mmol/*l*
MCV	98.5 fl	ALT	9 U/*l*		
MCH	32.6 pg	γ-GTP	14 U/*l*		
MCHC	33.1%	LDH	180 U/*l*		
PLT	27.8×10^4/μl	T-Bil	0.3 mg/dl		
		Na	141 mEq/*l*		
		K	4.8 mEq/*l*		
		Cl	111 mEq/*l*		
		CK	134 IU/*l*		
		CRP	0.12 mg/dl		

症　例

症例：44 歳，男性.

主訴：右胸背部痛，呼吸困難.

既往歴：特記すべきことなし.

家族歴：父 肺癌.

職業歴：トラック運転手.

喫煙歴：40 本/日×24 年間（20～44 歳）.

現病歴：2014 年 10 月，咳嗽後より右胸背部痛，呼吸苦が出現し近医に搬送された．搬送後ショック状態となり 3 分間ほどけいれん，意識消失を認めた．胸部 X 線で緊張性気胸と診断され，胸腔ドレーンを挿入した．血性胸水を 900 ml 排液，血気胸の診断で当院救急科に転送された．その後持続性出血はなくバイタルサインは安定していたため，気胸に対して保存的加療を行っていたが，肺は無気肺のまま伸展なく気漏が 1 週間持続したため，手術目的で当科紹介となった.

転院時現症：身長 168 cm，体重 67.3 kg，体温 36.5℃，血 圧 102/57 mmHg，脈 拍 99 回/分，SpO_2 99%（Room air）.

転院時検査所見（Table 1）：血算で WBC 23100/μl，Hb 11.1 g/dl，Ht 33.5% と白血球の増多と貧血を認めたが，生化学検査では異常を認めなかった.

胸部 X 線所見：前院へ搬送時の胸部 X 線では右肺野血管影消失，透過性低下，縦隔の左側への偏位を認めた（Figure 1A）．当科紹介時，右胸腔に胸腔ドレーンが留置され，右肺の伸展不良を認めた（Figure 1B）.

胸部 CT 所見（初回手術前）：肺に多発する気腫性嚢胞性変化を認め，胸腔内には血液と考えられる液体貯留を認めた．肺野にははっきりとした腫瘍性病変は指摘できず，明らかな腫大リンパ節は認めなかった（Figure 2）.

手術所見（初回時）：胸腔内に大量の血腫，上葉背側に 3 mm ほどの瘻孔を認め（Figure 3），胸腔鏡下肺部分切除＋血腫除去術を施行した．穿孔部の組織は肥厚が目立ったが腫瘍性病変は認められず，ブラに発生した瘻孔と判断した．手術時間 1 時間 20 分，出血量 450 g であった.

病理所見（初回時）：肉眼的には胸膜が白色調に肥厚する部位の一部に穿孔部を認め，組織学的には穿孔部の臓側胸膜下に厚い線維性結合織で囲まれる空洞が形成され，その壁内や内腔面に 8×15 mm の範囲でところどころ存在する扁平上皮癌を認めた（Figure 4A）．癌細胞の剥離片がわずかに連続して肺表面に存在しており，pl2 と診断された（Figure 4B）．胸膜弾性板を超える浸潤を認めるが脈管侵襲を認めず，ステープラー部までの距離は 6 mm で断端は陰性であった.

経過良好で術後 7 日で退院となり術後 28 日目に病理結果報告を受け，外来にて原発性肺癌の全身検索を施行した．PET-CT 検査，脳造影 MRI 検査を施行したが明らかな遠隔転移を認めず，胸部 CT でも肺野に明らかな腫瘍性病変，右肺門および縦隔リンパ節の明らかな腫大は認めなかった．腫瘍マーカーは CEA 1.8 ng/ml，CA19-9 4.4 U/ml，NSE 8.6 ng/ml，ProGRP 48.4 pg/ml，CYFRA 1.0 ng/ml，SCC 0.9 ng/ml，呼吸機能検査は VC 3.81 *l*，VC% 87.8%，$FEV_{1.0}$ 2.67 *l*，$FEV_{1.0\%}$ 79.2%，動脈血液ガス検査も pH 7.381，$PaCO_2$ 39.7 mmHg，PaO_2 95.1 mmHg といずれも正常範囲内であった.

以上より，耐術と判断し，初回手術後 50 日目に胸腔鏡下右上葉切除手術を施行した.

手術所見（2 回目手術時）：左側臥位・第 7 肋間前腋窩線にポートを置いた．胸腔内はほぼ全面癒着で剥離し，胸水や明らかな播種は認めなかった．第 4 肋間前腋窩線

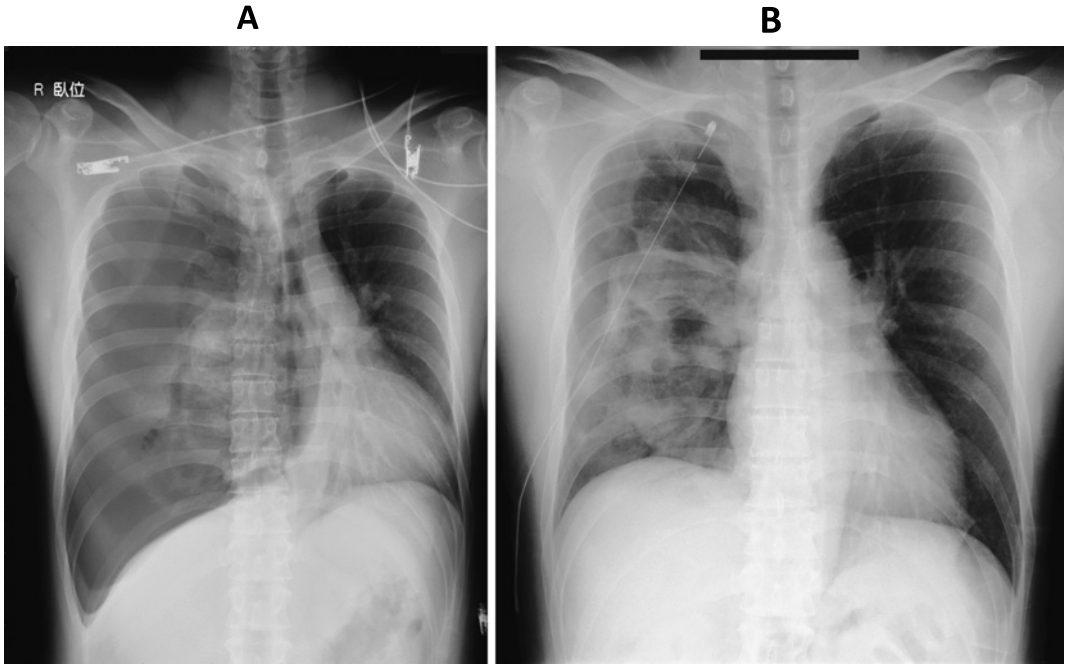

Figure 1. A chest radiograph shows right lung collapse with tension pneumothorax and massive effusion **(A)**, and a chest radiograph after chest drainage shows right lung collapse with effusion **(B)**.

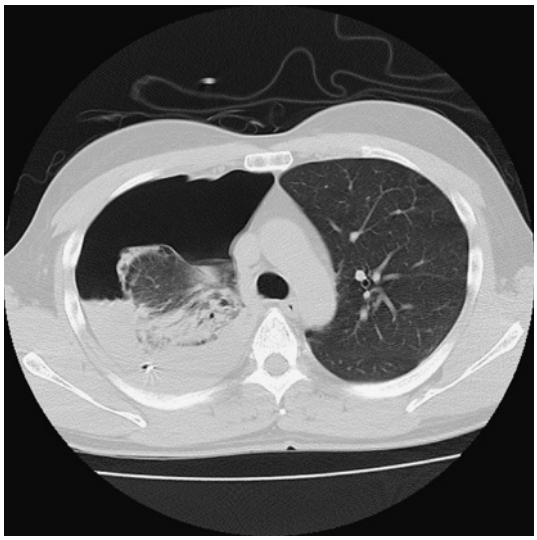

Figure 2. Chest computed tomography reveals right lung atelectasis, pleural effusion, and multiple emphysematous cysts in the right lung.

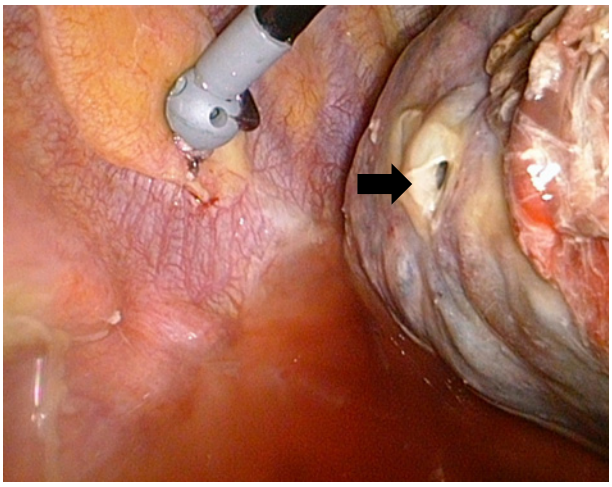

Figure 3. The intraoperative findings show a pleural fistula in the right upper lung (arrow).

に 4 cm 皮膚切開し，胸腔鏡下上葉切除術＋リンパ節郭清（ND2a-2）を施行した．

病理所見（2 回目手術時）：既往の部分切除検体に認められた癌細胞は残存肺内には検出できなかった．外科切離端，気管支断端，血管断端はいずれも陰性で，リンパ節に癌の転移は認められなかった．最終病理診断は pT2aN0M0，pStage IB であった．

2 回目手術術後：術後経過良好で術後 7 日で退院となった．

考　察

肺癌に合併する気胸は 0.05～1.13% とされているが，自然気胸を契機に発見された肺癌は自然気胸手術例の 1% 以下と稀である．[1] 気胸を発症した肺癌症例は平均年

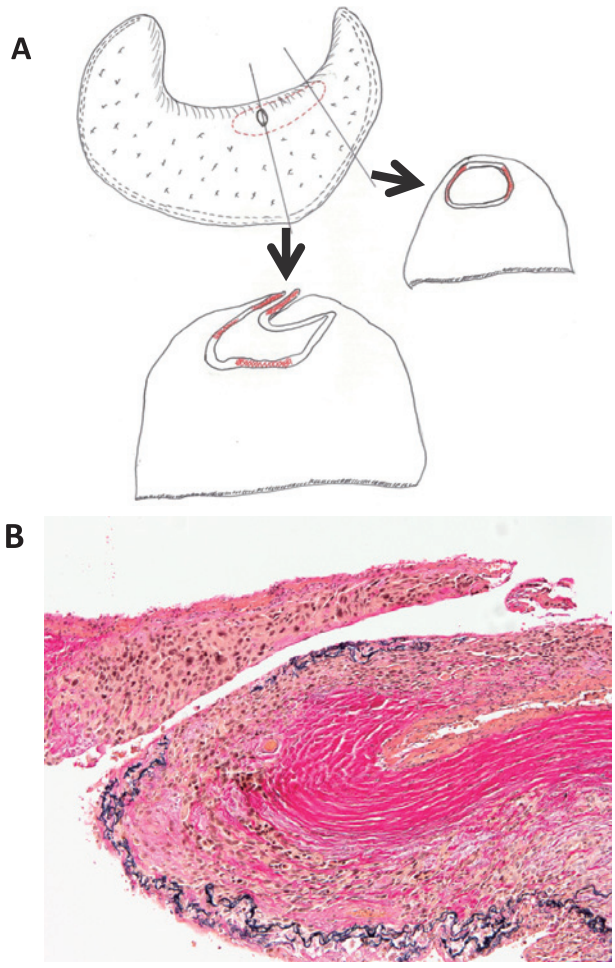

Figure 4. **A:** A representative image of the partial resected specimen of the lung shows perforated bullae and tumor cells (red). **B:** A histological examination of the resected specimen shows bullae perforated by squamous cell carcinoma lining the inside of the bullae to the outside of the pleura (epithelial membrane antigen stain, 100×).

齢 57.1 歳で男性が多く，組織型は扁平上皮癌（50%），腺癌（18.2%），大細胞癌（11.4%），小細胞癌（4.5%）と報告されており，本症例も最も多い扁平上皮癌であった.[2]

肺癌が気胸を引き起こす機序としては様々に考察されているが，（1）癌により気管支が狭窄，その末梢の胸膜がチェックバルブ機構による末梢気道内圧上昇により破裂，（2）癌が気管支を閉塞し無気肺を形成，代償して拡張した胸膜付近の肺胞が破裂，（3）胸膜付近の腫瘍の浸潤・壊死や周囲肺炎・肺膿瘍の穿破による胸膜気管支瘻，（4）既存の気腫性嚢胞の破裂（自然気胸と肺癌が偶然併存），などが考えられている.[3-5] 本症例では病理診断でブラ壁内や内腔面に裏打ちするように癌細胞を認め，穿孔部位へ連続しているものの膿瘍を形成するような炎症細胞の浸潤などは認めず，（4）の機序であったと考えられた.

腫瘍と合併する血胸は，von Recklinghausen 病や血管肉腫などの比較的出血しやすい間葉系腫瘍の報告があるが，血胸にて発見された原発性肺癌の報告は海外での報告の 2 例のみであった.[6] 2 例ともに呼吸苦・胸痛を主訴とし，1 例は胸部 CT で悪性腫瘍が疑われ針生検で腺癌と診断，全身検索の後右下葉切除術を施行されている.[7] もう 1 例は胸部 CT で胸膜に浸潤した腫瘍と肝転移を認め，気管支鏡生検で大細胞癌と診断されている.[8] 2 例ともに胸水細胞診が行われたが陰性で，後者の例では腫瘍マーカー CA72.4，CA15.3，CA19.9，CEA および喀痰細胞診も陰性であった．肺癌が血胸を引き起こす機序として Chou らは，胸膜付近の腫瘍増大による隣接肺組織の圧迫・虚血，腫瘍の肺血管浸潤または胸膜への破裂があると推測している．一方で，血胸は気胸に比べて稀であり，気胸患者の 3〜7% に合併する．血気胸の機序として，（1）壁側・臓側胸膜の癒着破綻，（2）血管形成を伴うブラの破綻，（3）壁側胸膜とブラの間に新生した異常血管の破綻，が考えられている.[9] 本症例のように血気胸を合併する肺癌の報告は今まで認めていなかったが，初回手術時にはブラ穿孔部位，およびその周囲には血胸をきたす異常血管・出血は認めず，肺尖部胸壁に oozing を認めたことより，繰り返す気胸による胸壁からの異常血管新生が気胸により破綻したと考えられた.

Steinhäuslin らの報告では，自然気胸が肺癌と関連する可能性を示唆する因子として，40 歳以上・重度の喫煙歴・慢性気管支炎・肺気腫・胸腔ドレナージ後肺の拡張不良が肺癌合併の可能性を示唆するとし，これらの所見がある場合，原発性肺癌の精査を行うことが勧められている.[1] さらに予後も報告されており，1 年生存率は 17〜33%，気胸発症後平均生存期間は 5.2 カ月であった．生存期間は 1 カ月未満から 2 年と幅があり症例が少ないが，気胸を合併することで癌の進行が速くなるのではなく，癌により気胸を併発すること自体がすでにステージが進行していることを示しているために生存率が低くなると考察している．本症例では臓側胸膜浸潤による穿孔を認めたものの腫瘍病変部位は 7 mm 程度と非常に小さく，腫瘍の壊死などにより発症した気胸ではなく偶発的に併存したと考え，原発性肺癌の治療として右上葉切除＋リンパ節郭清（ND2a-2）を行った.

まとめ

血気胸を契機に肺癌を発見された 1 例を経験したので，報告した.

本論文内容に関連する著者の利益相反：なし

REFERENCES

1. 塚本東明，佐藤　徹，山田敬子，長沢正樹．自然気胸を初発症状とした原発性肺癌症例の検討．日胸疾会誌．1995;33:936-939.
2. Steinhäuslin CA, Cuttat JF. Spontaneous pneumothorax. A complication of lung cancer? *Chest.* 1985;88:709-713.
3. 平岡史郎，大崎敏弘，福田篤志，松浦　弘，安元公正．自然気胸手術時の切除標本内に発見された微小肺線癌の1例．日臨外会誌．2005;66:2407-2410.
4. 田中由美，大橋拓矢，前部屋進自，玉置真也，庄野剛史，辰田仁美，他．気胸を契機に発見された混合型肺大細胞神経内分泌癌の1例．日呼外会誌．2014;28:80-84.
5. 芳賀高浩，片岡秀之，栗原正利．気胸を契機に診断された肺大細胞神経内分泌癌の1例．日呼吸誌．2014;3:446-450.
6. Ali HA, Lippmann M, Mundathaje U, Khaleeq G. Spontaneous hemothorax: a comprehensive review. *Chest.* 2008;134:1056-1065.
7. Chou SH, Cheng YJ, Kao EL, Chai CY. Spontaneous haemothorax: an unusual presentation of primary lung cancer. *Thorax.* 1993;48:1185-1186.
8. Ausín P, Gómez-Caro A, Rojo RP, Moradiellos FJ, Díaz-Hellín V, de Nicolás JL. Spontaneous hemothorax caused by lung cancer. *Arch Bronconeumol.* 2005;41:400-401.
9. Chang YT, Dai ZK, Kao EL, Chuang HY, Cheng YJ, Chou SH, et al. Early video-assisted thoracic surgery for primary spontaneous hemopneumothorax. *World J Surg.* 2007;31:19-25.