（肺癌．2017;57:107-112）
© 2017 The Japan Lung Cancer Society

CASE REPORT

若年者 combined large cell neuroendocrine carcinoma の 1 例

山田典子[1]・宮元秀昭[1]

A Case of Combined Large Cell Neuroendocrine Carcinoma in a Young Male Patient

Noriko Yamada[1]; Hideaki Miyamoto[1]

[1]*Department of Thoracic Surgery, Shin-yurigaoka General Hospital, Japan.*

ABSTRACT —— ***Background.*** Combined large cell neuroendocrine carcinoma (LCNEC) is rare, and the clinical features and therapeutic strategy have not been yet established. We report a case of combined LCNEC in a young male patient that was initially interpreted as a pulmonary abscess. ***Case.*** A 36-year-old male patient presented with fever of two months duration and an abnormal shadow of the right lung. A medical examination revealed a high inflammatory reaction. He was diagnosed with a pulmonary abscess and treated with antibiotics but the treatment proved ineffective. Fluorodeoxyglucose-positron emission tomography (FDG-PET) revealed a high uptake in the mass of the right upper lobe, and a bronchoscopic lung biopsy confirmed a diagnosis of non-small cell lung cancer. Right upper lobectomy with mediastinal lymph node dissection was performed. The postoperative pathological diagnosis was combined LCNEC and adenocarcinoma (pT3N0M0 Stage IIB). He became afebrile soon after resection and the inflammatory reaction normalized at one month after surgery. He received 4 cycles of adjuvant chemotherapy (CDDP + CPT-11). At present, he is alive without recurrence at 31 months after surgery. ***Conclusion.*** Surgery and adjuvant chemotherapy achieved a good result in the treatment of a young patient with combined LCNEC. Some studies have reported that the clinical features of combined LCNEC are similar to LCNEC; however, it is suggested that the coexisting tumor might affect the therapeutic strategy and the prognosis of combined LCNEC.

(*JJLC.* 2017;57:107-112)

KEY WORDS —— Lung cancer, Combined large cell neuroendocrine carcinoma, Young patient

Corresponding author: Noriko Yamada.
Received October 5, 2016; accepted January 14, 2017.

要旨 —— 背景． Large cell neuroendocrine carcinoma（LCNEC）に他の組織型が合併した combined LCNEC の臨床的特徴や治療法は明らかでない．初診時肺膿瘍が疑われた若年者 combined LCNEC の 1 切除例を報告する．**症例．** 36 歳男性．2 か月前より 38～39℃ の発熱と右上葉に腫瘤様陰影を認め，前医初診時炎症反応が上昇していた．肺膿瘍を疑って抗菌薬治療を行ったが効果なく，PET で右肺腫瘤に高集積を認め，気管支鏡検査で非小細胞肺癌 cT3N0M0 Stage IIB と診断された．右上葉切除術を施行し，術後病理では腺癌を伴った combined LCNEC と診断された．術後発熱は見られず，WBC と CRP は術後 1 か月目には正常化した．補助化学療法として CDDP + CPT-11 を 4 コース施行し，術後 2 年 7 か月再発を認めていない．**結論．** 若年者 combined LCNEC に対し手術と補助化学療法を行い良好な成績を得た．Combined LCNEC の治療法や予後は LCNEC に類似するとされてきたが，症例の検討から合併する組織型によって経過や予後が異なる可能性が示唆された．

索引用語 —— 肺癌，混合型大細胞神経内分泌癌，若年者

[1]新百合ヶ丘総合病院呼吸器外科．
論文責任者：山田典子．
受付日：2016 年 10 月 5 日，採択日：2017 年 1 月 14 日．

はじめに

混合型大細胞神経内分泌癌（combined large cell neuroendocrine carcinoma：combined LCNEC）は稀な組織型であるが，近年その報告例が増えつつある．今回若年者の combined LCNEC 症例を経験したので報告する．

症　例

症例：36 歳男性．

主訴：発熱，咳嗽．

既往歴：なし．

喫煙歴：20 本/日×20 年．

現病歴：当院初診 2 か月前より 38℃ 台の発熱と咳嗽が出現し，検診で胸部異常影を指摘された．前医初診時白血球 11090/μl，CRP 8.17 mg/dl と炎症反応が上昇しており，肺膿瘍疑いで抗菌薬治療を行うが陰影は増大し，positron emission tomography（PET）で高集積を認めたため肺癌を疑って当院を紹介された．

現症：体温 38.1℃．呼吸音清，左右差なし．表在リンパ節は触知せず．

血液検査所見：白血球 13300/μl，CRP 5.96 mg/dl と上昇していた．腫瘍マーカーは CEA 8.0 ng/ml（正常値 5.0 ng/ml 以下），シフラ 4.4 ng/ml（同 2.8 ng/ml 以下）と上昇していたが，proGRP は 74.1 pg/ml（同 81.0 pg/ml 未満）で正常範囲内であった．

胸部 X 線所見：右上肺野に 7.6 cm 大の不整形陰影を認めた．

胸部造影 CT 所見：右上葉に 8×5 cm 大の分葉状，充実性腫瘤影を認めた．造影効果は辺縁部に認めるが内部は不良であった．中葉への浸潤を認めた（Figure 1）．

PET 所見：右上葉腫瘤辺縁に standardized uptake value（SUV）max 18.0 の強い集積を認めた．リンパ節や他臓器への集積はなかった（Figure 2）．

気管支鏡所見：可視範囲に異常所見なし．擦過細胞診で核の大小不同が著明で細胞質が豊かな異型細胞集塊を認め，非小細胞肺癌（腺癌疑い）の診断となった．

以上より，右上葉の原発性肺癌（cT3N0M0，Stage IIB）の診断で，当院初診後 1 か月目に手術を行った．

手術所見：前方腋窩切開，第 4 肋間開胸で右上葉切除，リンパ節郭清術（ND2a-2）を行った．腫瘍は葉間を介して中葉に浸潤しており，下葉と強固に癒着していたため S^4 と S^6 の一部をそれぞれ合併切除した．

摘出標本：腫瘍は 8×5 cm，割面は黄白色調で分葉状，内部は壊死と出血を伴っていた（Figure 3A）．

病理組織学的所見：腫瘍は壊死が広範囲に存在していた．腺管を形成する腺癌部分と，大型の核と比較的豊かな細胞質を持ちロゼットを形成する LCNEC 部分があり，両者が混在する部分も認められた（Figure 3B，3C）．免疫組織学的染色では，LCNEC 部分はシナプトフィジ

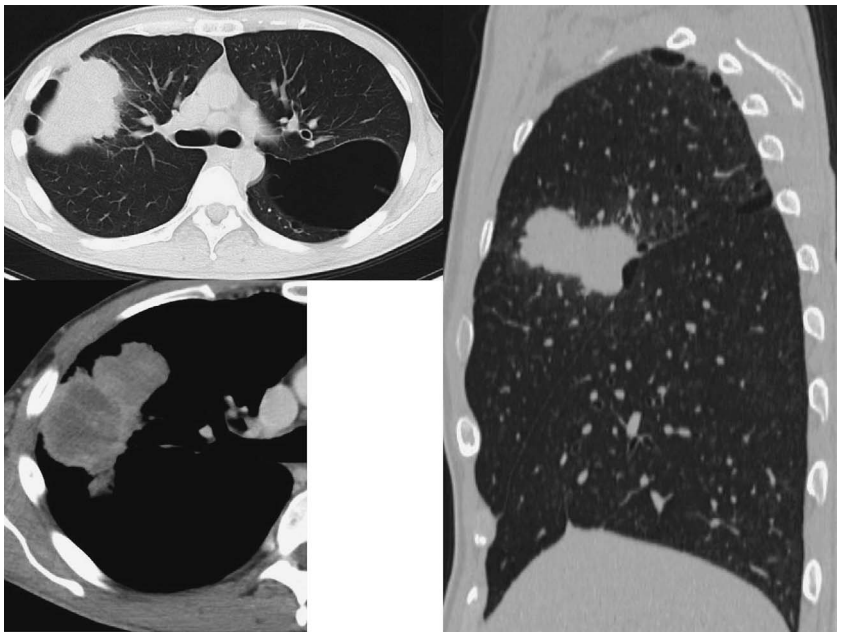

Figure 1. Chest CT reveals a lobulated mass of 8×5 cm in size, located in the right upper lobe. Enhanced CT shows an area of low attenuation in the center of the mass. The tumor seems to infiltrate the middle lobe.

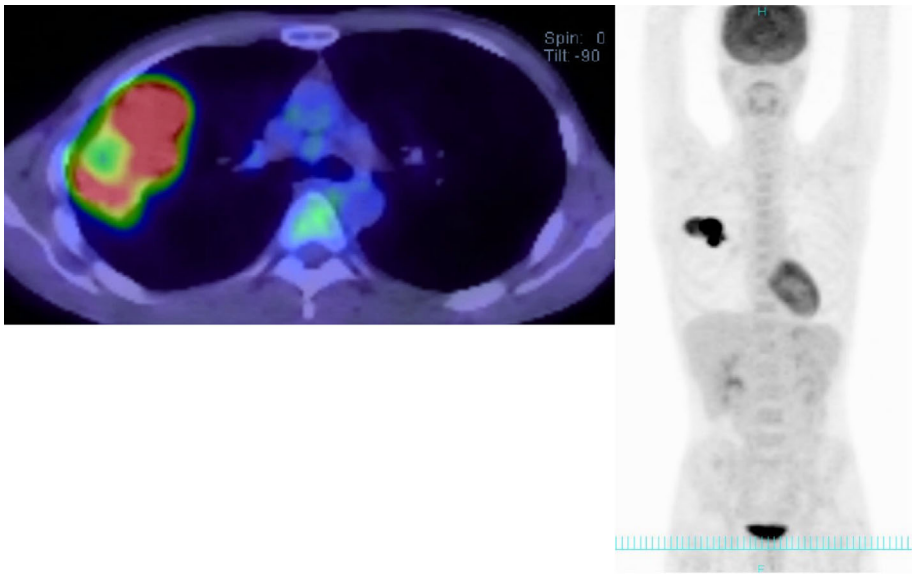

Figure 2. FDG-PET shows the strong accumulation of FDG in the mass, and no accumulation besides the mass.

ン，クロモグラニン A，CD56 いずれも強陽性であったが，腺癌部分は LCNEC 部分に近いところでシナプトフィジン，クロモグラニン A が陽性であったものの中心部ではいずれも陰性であった（Figure 3D）．また LCNEC 部分は核分裂像が多数（15～20/10 HPF）見られたが腺癌部分ではほとんど見られなかった．中葉 S^4 には癌の直接浸潤が見られたが，下葉 S^6 は癒着のみで浸潤はなかった．リンパ節転移は認めなかった．

術後経過：術前のような高熱は見られなくなり，炎症反応も速やかに改善した．補助化学療法として術後 3 か月目から cisplatin（CDDP, 60 mg/m^2）＋irinotecan（CPT-11, 60 mg/m^2）を 4 コース施行した．1 コース終了後 NCI-CTC Grade 3 の下痢が出現したため，CPT-11 を 75% に減量したところ，2 コース目以降下痢は見られなくなった．その他に重篤な有害事象は見られず，4 コース完遂した．手術後 2 年 7 か月経過した現在，再発の兆候は見られていない．

考　察

LCNEC に腺癌，扁平上皮癌，巨細胞癌あるいは紡錘細胞癌が混在する combined LCNEC は，肺癌 4545 例中 25 例（0.5%）[1] と非常に稀な疾患である．

2015 年の WHO 分類では，LCNEC の病理診断基準の 1 つに広範な壊死があることが挙げられている．[2] 本症例では CT や切除標本で中心部の広い壊死巣が確認できたが，これが術前の発熱や炎症反応高値の原因と推測された．

若年者症例では別疾患で治療を受けて肺癌の診断までに時間を要する症例も報告されており，[3] 本症例でも発熱などから当初は肺膿瘍を疑っていた．若年者であっても肺癌の可能性を常に念頭に置くべきと考えられる．

混合型大細胞神経内分泌癌または combined LCNEC で医学中央雑誌，PubMed を検索し，患者背景や治療法などが記載されている報告を抽出したところ，29 例が該当した．原著論文が 11 編 15 症例，会議録は 11 編 14 症例あり，本症例を加え 30 例について検討した．病期分類は，肺癌取扱い規約第 6 版に準じて記載されているもののうち，TNM 分類がわかるものは第 7 版の分類を適用した．

症例の内訳を Table 1 に示す．男性が 25 例（83%）と多く，年齢は中央値 71 歳であった．喫煙歴は記載があった 20 例中非喫煙者は 1 例のみで，喫煙指数の記載があった 18 例で平均 962 であった．腫瘍径は記載があった 26 例で平均 4.0 cm であり，13 例（50%）が発見時 3 cm を超えていた．発見動機は無症状・画像発見が 30 例中 22 例，有症状は 7 例，無症状・CEA 上昇が 1 例であった．3 cm 以上でも無症状が 13 例中 9 例（69%）存在し，文献で画像が確認できた 16 症例は全例末梢発生であったことから，症状が出にくく早期発見の難しさをうかがわせた．腫瘍随伴症候群として肺性肥大性骨関節症を合併した 1 例が報告されている．[4]

手術は部分切除が 2 例，肺葉切除（二葉切除を含む）が 28 例に施行されていた．部分切除例はいずれも肺葉切除予定であったが，開胸時悪性胸水，[5] リンパ節の肺動脈本幹への浸潤[6] により部分切除で終わっている．

合併した組織型は腺癌が最多（15 例，50%）であり，

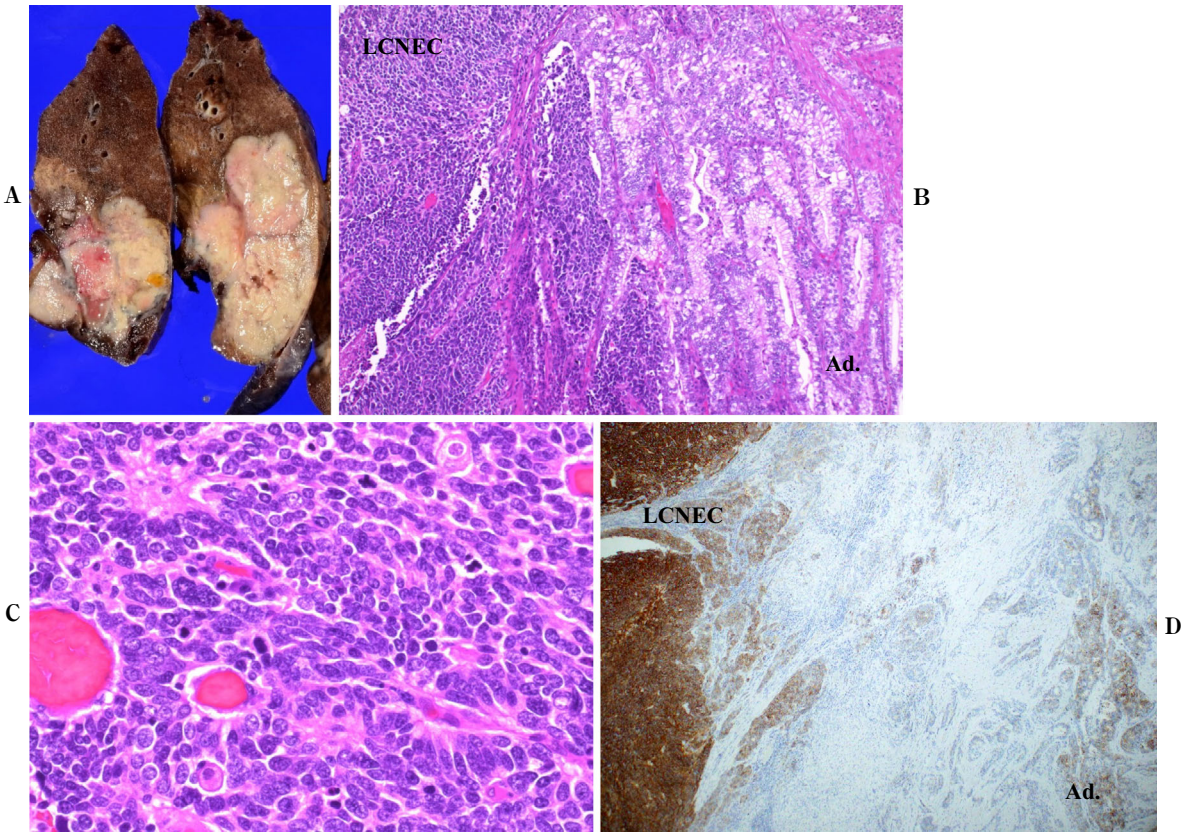

Figure 3. **A:** The macroscopic findings of the resected specimen show a solid, lobulated tumor. **B:** The pathological findings of LCNEC combined with adenocarcinoma (hematoxylin and eosin (H.E.) staining: ×100). In the left half of the specimen, the tumor cells proliferate in a trabecular fashion. In the right half of the specimen, however, the tumor cells proliferate in a glandular fashion, suggesting adenocarcinoma. **C:** Large-sized tumor cells with a distinct cytoplasm proliferate diffusely, forming a rosette-like structure, which is suggestive of LCNEC (H.E. staining: ×400). **D:** Diffuse CD56 staining is only recognized in the LCNEC component (CD56 staining: ×100). Ad., adenocarcinoma.

LCNEC に腺癌と扁平上皮癌の 2 つが合併した症例も 4 例存在した．

術後の補助療法は，化学療法が 14 例，縦隔リンパ節に対する放射線照射が 1 例に施行されていた一方で，状態不良や患者拒否により施行されなかったものが 8 例あった．化学療法を行った 14 例中レジメンの記載があった 13 例の内訳は，CDDP＋CPT-11 3 例，carboplatin（CBDCA）＋CPT-11 2 例，CBDCA＋paclitaxel（PTX）3 例，CBDCA＋gemcitabine（GEM）1 例，CBDCA＋etoposide（VP-16）1 例，GEM＋vinorelbine（VNR）1 例，tegafur gimeracil oteracil（S-1）1 例，tegafur gimeracil（UFT）1 例であった．再発を 4 例（29%）に認め，うち 3 例は術後平均 14 か月で癌死している．補助療法を施行しなかった 8 例中 4 例（50%）が再発し，術後平均 13 か月で肺癌死した．補助化学療法を施行せず無再発生存している 3 例の観察期間は平均 15 か月（7，9，30 か月）であったが，30 か月の症例[7] は経過中の下咽頭癌に対し UFT が使用されている．以上より，術後補助化学療法のレジメンは CPT-11 が最も多く使用されており，化学療法を行った群が再発率は低い傾向にあることがわかった．

再発部位は，記載があった 9 例中胸膜・胸壁 5 例，リンパ節 4 例で，遠隔転移は 3 例（重複あり）であった．どの組織型が再発転移を起こすかについて，佐藤ら[8] は LCNEC 成分が肺内転移，腺癌成分がリンパ節転移を起こした 1 例を報告している．また Yamada ら[1] は combined LCNEC 切除 25 症例中，8 例の転移リンパ節の組織型について，腺癌＋LCNEC では 3 例が腺癌，2 例が LCNEC であり，扁平上皮癌＋LCNEC では 2 例が扁平上皮癌，1 例が LCNEC であったと報告している．

予後は 30 例中生存が 13 例（観察期間は平均 16.5 か月）であり，死亡が 10 例（術後平均 10.8 か月），生死不明が 7 例であった．1 年生存率 66.8%，2 年生存率 40.7% であった．

Table 1. The Characteristics and Outcomes of Combined LCNEC Patients

Gender (male/female)	25/5
Age (years, median/range)	71/36-82
Smoking status	
Nonsmoker	1
Smoker	19
Unknown	10
Smoking index (mean/range)	962/400-2400
Side (right/left)	20/10
Tumor size (cm, mean/range)	4.0/1.5-11.5
Positive tumor marker	
CEA (>5.0 ng/ml)	9
CYFRA (>3.5 ng/ml)	2
proGRP (>81 pg/ml)	0
SCC (>1.5 ng/ml)	3
SLX (>38.0 U/ml)	1
Surgical procedure	
Partial resection	2
Lobectomy, bilobectomy	28
Histology of combined tumor	
Adenocarcinoma (AD)	15
Squamous cell carcinoma (SQ)	7
AD+SQ	4
Spindle cell carcinoma	3
Giant cell carcinoma	1
Postoperative chemotherapy	
Yes	14
No	8
Unknown	8
Reccurence	
Yes	10
No	12
Unknown	8
Outcome	
Alive	13
Dead	10
Unknown	7

CEA: carcinoembryonic antigen, CYFRA: cytokeratin-19 fragment, proGRP: pro-gastrin-releasing peptide, SCC: squamous cell carcinoma-related antigen, SLX: sialyl Lewis X antigen.

Yamada ら[1]は，1997～2009 年に診断された combined LCNEC 25 例について以下のように報告している．年齢の中央値 68 歳（55～80 歳），男性 23 例，女性 2 例，喫煙指数は中央値 39（0～98）であった．手術は 21 例で肺葉切除，4 例で縮小手術が行われ，術後補助化学療法は施行されなかった．腫瘍は 3 cm を超えるものが 13 例（52%），リンパ節転移も 8 例（32%）に認めている．合併する組織型は，腺癌 16 例，扁平上皮癌 8 例，腺癌＋扁平上皮癌 1 例であった．5 年生存率は 75% であった．

小林ら[9]は 7 例の検討から combined LCNEC の臨床的特徴を，①中年・男性・喫煙者に好発，②比較的大型の腫瘤として発見されることが多く，CEA 陽性率が高い，③再発率が高く予後不良，④非手術療法の有効例もある，として，LCNEC に極めて類似していると述べている．

今回の検討は小林ら[9]の結論を裏付けた．Yamada ら[1]の報告とは，臨床像はほぼ同様だが予後が異なる．今回の検討では 1 年生存率 66.8% であり，小林らも予後不良としているが，Yamada らは術後補助化学療法未施行にもかかわらず 5 年生存率が 75% と極めて良好な成績を報告している．LCNEC の 5 年生存率は 27.6～57%[10-12]と報告されているが，combined LCNEC では転移を起こす組織型もさまざまであり，LCNEC に合併する組織型やその分化度によって予後に差が出るのかもしれない．術後補助化学療法は小細胞癌に準じたレジメンが推奨されている[10]が，小細胞癌に適応のない S-1[13]や UFT[14]を使用した症例も再発していない．腺癌との合併例で腺癌部分が術後再発し EGFR 遺伝子変異が陽性であった症例は，治療に gefitinib が使用されている．[15] LCNEC の臨床像や予後は小細胞癌とほぼ同様であるが，combined LCNEC は合併する組織型の影響もあるのではないかと推察される．したがって combined LCNEC の取り扱い，特に補助化学療法について小細胞癌に準じる形で良いのかどうかは，今後症例の検討を重ねていく必要がある．

結　語

手術と術後補助化学療法を行い 2 年 7 か月無再発生存中の若年者 combined LCNEC を経験した．Combined LCNEC の臨床像や予後は合併する組織型にも影響されると推察された．

本論文内容に関連する著者の利益相反：なし

謝辞：病理組織診断に関して御指導いただきました総合南東北病院病理診断科の佐久間秀夫先生に感謝いたします．

REFERENCES

1. Yamada K, Maeshima AM, Tsuta K, Tsuda H. Combined high-grade neuroendocrine carcinoma of the lung: Clinicopathological and immunohistochemical study of 34 surgically resected cases. *Pathol Int.* 2014;64:28-33.
2. Travis WD, Brambilla E, Burke AP, Marx A, Nicholson AG. *WHO classification of tumors of the lung, pleura, thymus and heart.* 4th ed. WHO; 2015:69-72.
3. 岸　一馬，本間　栄，川畑雅照，坪井永保，成井浩司，中谷龍王，他．若年者肺癌の臨床的検討．日胸．2002;61:938-944.
4. 山口智之，古江隼人，松田靖弘，新保雅也．肺性肥大性骨関節症を認めた混合型大細胞神経内分泌癌の 1 例．日呼

外会誌．2014;28:1-P31-6.
5. 西澤夏將，大崎敏弘，平良彰浩，中川　誠，小館満太郎，花桐武志．腺癌と扁平上皮癌が混在した肺原発 Combined large cell neuroendocrine carcinoma の 1 例. 肺癌．2014;54:602.
6. 窪内康晃，高木雄三，前田啓之．Combined Large Cell Neuroendocrine Carcinoma（LCNEC）の 2 切除例．日呼外会誌．2016;30:96-102.
7. 中村玉美, 上田和弘, 田中俊樹, 林雅太郎, 濱野公一. Combined large cell neuroendocrine carcinoma の 2 例．日呼外会誌．2012;26:577-583.
8. 佐藤泰之，宮本英明，岡部　亮，磯和理貴，武本　祐，中崎博文, 他. 興味ある転移様式を呈した混合型大細胞神経内分泌癌の一例．肺癌．2015;55:504.
9. 小林成行, 木下茂喜, 土肥俊之. 腺癌を伴った肺原発 combined large cell neuroendocrine carcinoma の 1 例．日呼外会誌．2005;19:656-660.
10. Rossi G, Cavazza A, Marchioni A, Longo L, Migaldi M, Sartori G, et al. Role of chemotherapy and the receptor tyrosine kinases KIT, PDGFRα, PDGFRβ, and Met in large-cell neuroendocrine carcinoma of the lung. *J Clin Oncol.* 2005;23:8774-8785.
11. Takei H, Asamura H, Maeshima A, Suzuki K, Kondo H, Niki T, et al. Large cell neuroendocrine carcinoma of the lung: a clinicopathologic study of eighty-seven cases. *J Thorac Cardiovasc Surg.* 2002;124:285-292.
12. Asamura H, Kameya T, Matsuno Y, Noguchi M, Tada H, Ishikawa Y, et al. Neuroendocrine neoplasms of the lung: a prognostic spectrum. *J Clin Oncol.* 2006;24:70-76.
13. Hayashi S, Kitada M, Ishibashi K, Matsuda Y, Miyokawa N. Combined large cell neuroendocrine carcinoma with giant cell carcinoma of the lungs: a case report. *World J Surg Oncol.* 2013;11:205-209.
14. 前田　亮，磯和理貴，河崎雄司，徳安宏和，唐下泰一．大細胞神経内分泌癌の成分と他の組織型の成分が混在した原発性肺癌切除例の検討．肺癌．2008;48:693-699.
15. Yokoyama Y, Sonobe M, Yamada T, Sato M, Menju T, Aoyama A, et al. Gefitinib treatment in patients with postoperative reccurent non-small-cell lung cancer harboring epidermal growth factor receptor gene mutations. *Int J Clin Oncol.* 2015;20:1122-1129.