（肺癌．2017;57:113-117）
© 2017 The Japan Lung Cancer Society

CASE REPORT

肺胞性パターンの画像所見を呈したEGFR遺伝子変異陽性乳癌肺転移の1例

川辺梨恵[1]・松島秀和[1]・天野雅子[1]・
高柳　昇[2]・清水禎彦[3]・鈴木　滋[4]

A Case of Lung Metastasis of Breast Cancer with an Air Space Pattern on Imaging That Harbored an Epidermal Growth Factor Receptor Gene Mutation

Rie Kawabe[1]; Hidekazu Matsushima[1]; Masako Amano[1];
Noboru Takayanagi[2]; Yoshihiko Shimizu[3]; Shigeru Suzuki[4]

[1]Department of Respiratory Medicine, Saitama Red Cross Hospital, Japan; [2]Department of Respiratory Medicine, [3]Department of Pathological Diagnosis, Saitama Cardiovascular and Respiratory Center, Japan; [4]Department of Radiology, Tokyo Women's Medical University Medical Center East, Japan.

ABSTRACT —— ***Background.*** Lung metastasis of breast cancer 20 years after mastectomy with an air space pattern on imaging harboring an epidermal growth factor receptor (EGFR) gene mutation is rare. ***Case.*** A 62-year-old female with a surgical history of breast cancer at 42 years of age was referred to our hospital because of a persistent cough. Chest computed tomography (CT) revealed widespread ground-glass attenuation and air space consolidation in both the middle and lower lung fields. A pathological examination of the lung specimen revealed adenocarcinoma, which was positive for an EGFR gene mutation. The patient was treated with gefitinib for 4 weeks, but her CT findings deteriorated. She underwent a re-biopsy and was diagnosed with lung metastasis from breast cancer. On switching to hormonal therapy, her CT findings improved. ***Conclusions.*** We encountered a case of lung metastasis of breast cancer with an air space pattern on imaging that harbored an EGFR gene mutation. Physicians should consider not only lung cancer but also lung metastasis in cases with an air space pattern on imaging. Our case reminds us to consider the possibility of breast cancer, especially when there is a history of breast cancer.

(*JJLC.* 2017;57:113-117)

KEY WORDS —— Air space pattern, Lung metastasis, Breast cancer

Corresponding author: Hidekazu Matsushima.
Received September 6, 2016; accepted January 23, 2017.

要旨 —— 背景． 乳癌術後20年で再発し，肺胞性パターンの画像所見を呈し，上皮成長因子受容体（EGFR：epidermal growth factor receptor）遺伝子変異陽性の乳癌肺転移症例は稀である．**症例．** 62歳女性．咳嗽が続き近医を受診．胸部X線で両側中下肺野に浸潤影を認め，当科紹介となった．慢性感染症を疑い，気管支鏡検査を施行し，腺癌と診断された．EGFR遺伝子変異陽性であり，原発性肺癌の診断にてゲフィチニブで治療を開始するも，4週間後の画像所見は悪化していた．乳癌の既往があることから，再生検し，乳癌肺転移の診断となった．ホルモン療法開始後の画像所見で陰影の改善がみられ，現在も治療継続中である．**結論．** 肺胞性パターンの画像所見を呈した，EGFR遺伝子変異陽性の乳癌肺転移の1例を経験した．画像上肺胞性パターンを来す画像所見の診断として，肺癌のみでなく，乳癌を含めた転移性肺腫瘍も考慮することが必要と考えた．また，乳癌は晩期再発

[1]さいたま赤十字病院呼吸器内科；埼玉県立循環器呼吸器病センター [2]呼吸器内科，[3]病理診断科；[4]東京女子医科大学東医療センター放射線科．
論文責任者：松島秀和．
受付日：2016年9月6日，採択日：2017年1月23日．

の報告があるため，乳癌の既往のある場合には再発の可能性を考慮することが重要と考えた．

索引用語 —— 肺胞性パターン，転移性肺腫瘍，乳癌

はじめに

乳癌の肺転移は，乳癌の遠隔転移の中でも肝臓，骨とともに多い．また，乳癌肺転移は，他臓器癌の肺転移に比して多彩な画像所見を示すことが知られている．[1]

今回我々は，乳癌術後 20 年で再発し，画像上肺胞性パターンを呈し，EGFR 遺伝子変異陽性の乳癌肺転移症例を経験したので報告する．

症　例

症例：62 歳，女性．

主訴：咳嗽．

既往歴：42 歳，左乳癌に対して左乳房切除術施行．病理組織診断は浸潤性乳管癌，腋窩リンパ節転移陽性（10/21），HER2 未実施，estrogen receptor（ER）陽性，progesterone receptor（PgR）陽性．術後タモキシフェンを開始したが本人の希望で中止．

家族歴：特記すべきことなし．

喫煙歴：なし．

現病歴：201X 年 5 月頃から咳嗽が出現．6 月に近医を受診し，胸部 X 線で異常を指摘され，当科紹介受診となった．

初診時現症：身長 158 cm，体重 52 kg，BMI 20.8 kg/m^2，体温 36.6℃，血圧 134/70 mmHg，脈拍 88 回/分，呼吸回数 17 回/分，SpO_2 97%（大気吸入下），眼瞼結膜貧血なし，眼球結膜黄染なし，表在リンパ節触知せず，甲状腺腫大なし，胸部 呼吸音清，ラ音聴取せず，心雑音なし，腹部異常なし，四肢 浮腫なし，皮疹なし，チアノーゼなし，バチ様指なし．

初診時検査所見（Table 1）：明らかな異常は指摘できなかった．

初診時画像所見：胸部単純 X 線（Figure 1）では両側中下肺野に浸潤影を認めた．胸部単純 CT（Figure 2a，2b）では両側中下葉にすりガラス陰影や浸潤影を認め，一部に気管支拡張性変化を認め，肺胞性パターンの所見であった．

経過：画像所見から肺炎，器質化肺炎，非結核性抗酸菌症などの慢性感染症を疑い，気管支鏡検査を施行した．左 B^4 より経気管支肺生検（TBLB：transbronchial lung biopsy）を施行し，腺癌が検出された．その後の追加の検査で CEA が 16.3 ng/ml と上昇，また，TBLB 検体より EGFR の exon21 L858R 点変異を認めた．以上より原発性肺腺癌 cT4N0M1a stage IV と診断した．

本人の希望により他院でゲフィチニブでの治療が開始された．しかし，ゲフィチニブ開始 4 週間後の胸部単純 X 線では，両側中下肺野の浸潤影の悪化が認められた．また，胸部 CT（Figure 3a，3b）でも増悪が認められゲ

Table 1. Blood Chemistry Data

【Peripheral blood】		【Biochemistry and Serology】	
WBC	4350/μl	TP	7.5 g/dl
Neutro	59.6%	Alb	4.4 g/dl
Lymph	33.3%	T-bil	0.7 mg/dl
Eosino	0.9%	BUN	8 mg/dl
Mono	4.6%	Cr	0.5 mg/dl
Baso	1.6%	Na	139 mEq/*l*
RBC	432×10^4/μl	K	4.1 mEq/*l*
Hb	13.7 g/dl	Cl	103 mEq/*l*
Ht	40.5%	Ca	9.8 mg/dl
Plt	23.5×10^4/μl	AST	25 IU/*l*
		ALT	17 IU/*l*
		LDH	223 IU/*l*
		ALP	189 IU/*l*
		CK	142 IU/*l*
		Glu	98 mg/dl
		CRP	0.0 mg/dl

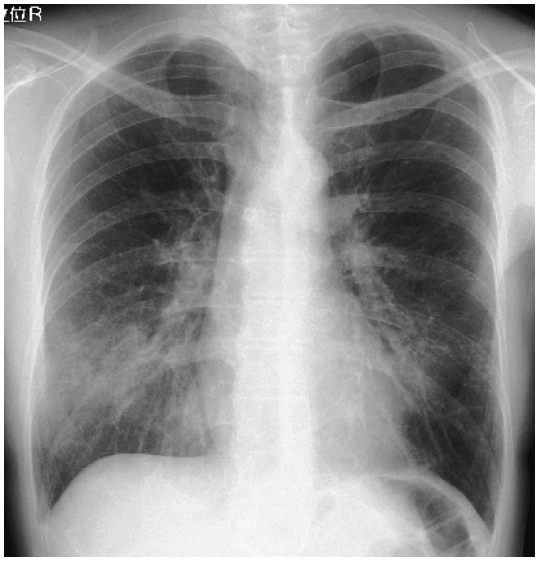

Figure 1. A chest radiograph showed air space abnormality in both the middle and lower lung fields.

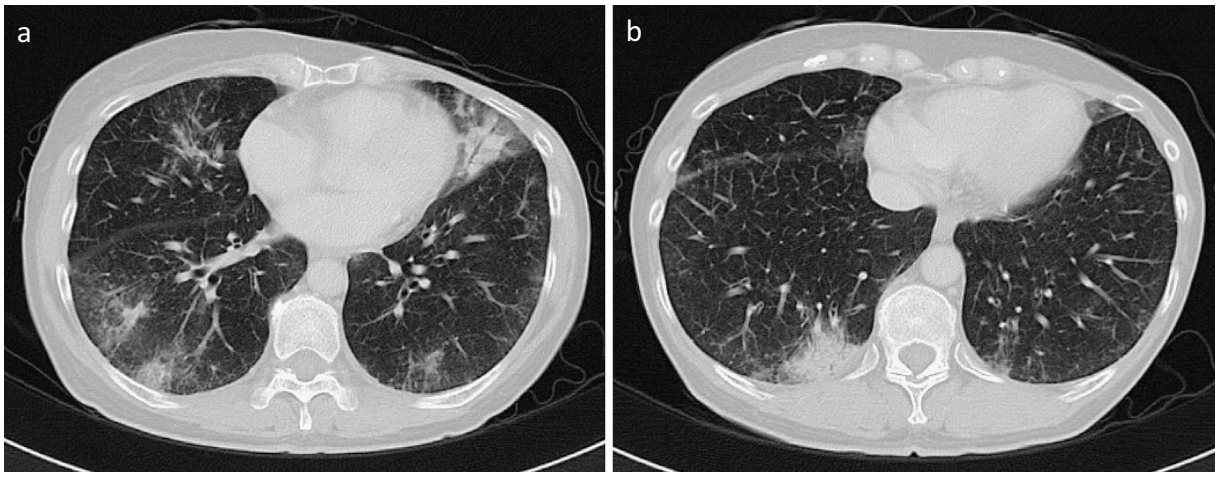

Figure 2. Chest CT showed consolidation with surrounding ground-glass opacity and air bronchogram in both lungs.

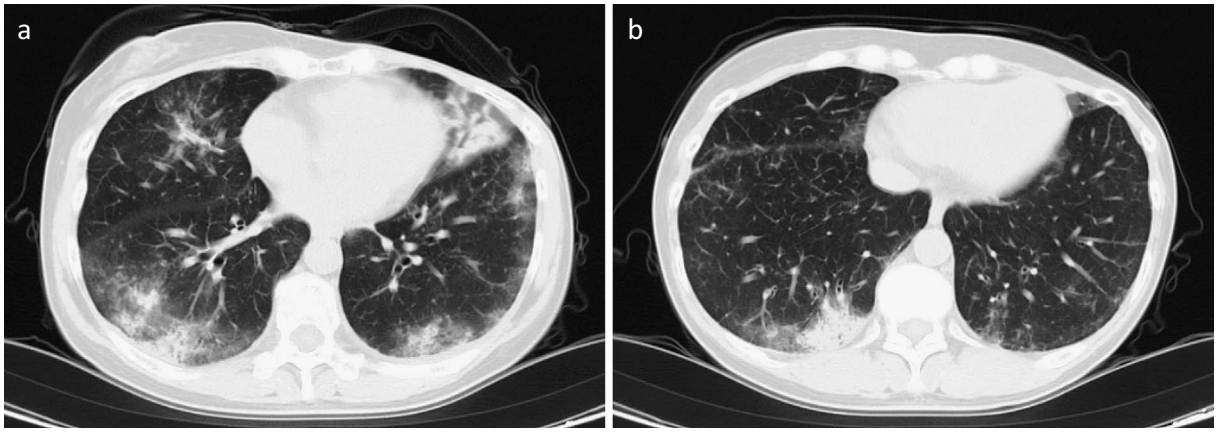

Figure 3. The lung lesions progressed on CT imaging after anti-cancer therapy with gefitinib.

フィチニブ無効と判断された．20 年前に乳癌の既往があったことから乳癌再発の可能性も考え，気管支鏡検査を再検した．右 B^{10} で TBLB を行った．病理組織所見（Figure 4a～4d）は，主として気管支血管束で異型核を有する多角形から円柱形細胞が，胞巣状ないし形が崩れた管状構造を形成しており，腺癌と診断．免疫染色で ER 陽性，PgR 陰性，TTF-1 陰性，napsin-A 陰性，CK7 陰性，CK20 陰性であった．この検体の EGFR 遺伝子変異は陰性，HER2 は陰性であった．最初に生検した左 B^4 の組織検体は残量が足らず，HER2，ER，PgR について検索できなかった．既往の左乳癌の病理検体を再検討したところ，EGFR 遺伝子変異陰性，HER2 陰性，免疫染色で ER 陽性，PgR 陰性であった．TTF-1 陰性，ER 陽性から，肺原発腺癌ではなく乳癌肺転移と考えた．当院乳腺外科にコンサルトしたところ，乳癌手術標本で腋窩リンパ節転移が著明であり，再発のリスクが高いこと，乳癌原発巣と TBLB 標本の両者で ER 陽性であることより，乳癌の再発を示唆すると考え，エキセメスタンの内服を開始した．内服開始 2 ヶ月後の胸部 CT（Figure 5a，5b）で，陰影の改善が認められ，エキセメスタンが有効と判断した．

病理学的検討および薬剤の治療反応性から，本症例は乳癌の再発（肺内転移）と診断した．

考　察

乳癌の肺転移の画像所見は多彩で，単発結節，多発結節，肺胞性パターンの転移，リンパ管症型および気管支内転移など，他臓器癌の肺転移に比して多彩な形態を示す．[1] 転移巣が粘液産生腺癌と類似の進展形式を示す場合に，肺胞性パターンの画像所見を呈するとされている．[1-3]

Rosenblatt らの報告によれば，乳癌の肺転移において

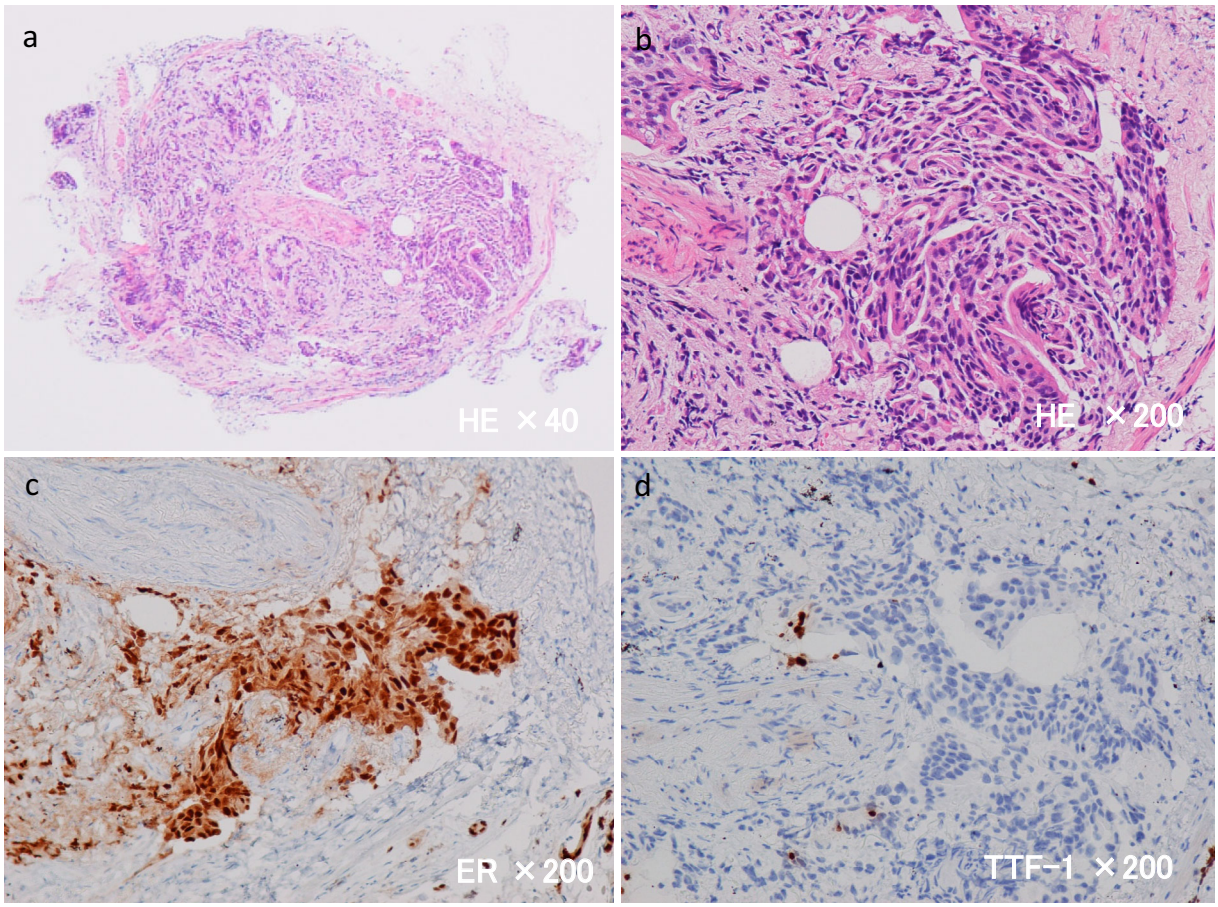

Figure 4. A histological examination revealed adenocarcinoma. **(a)** Hematoxylin-eosin (HE) staining. **(b)** A high-power view of **a**. Immunohistological staining revealed positive ER expression **(c)**, whereas the loss of TTF-1 expression **(d)** was detected in the nuclei of the carcinoma cells.

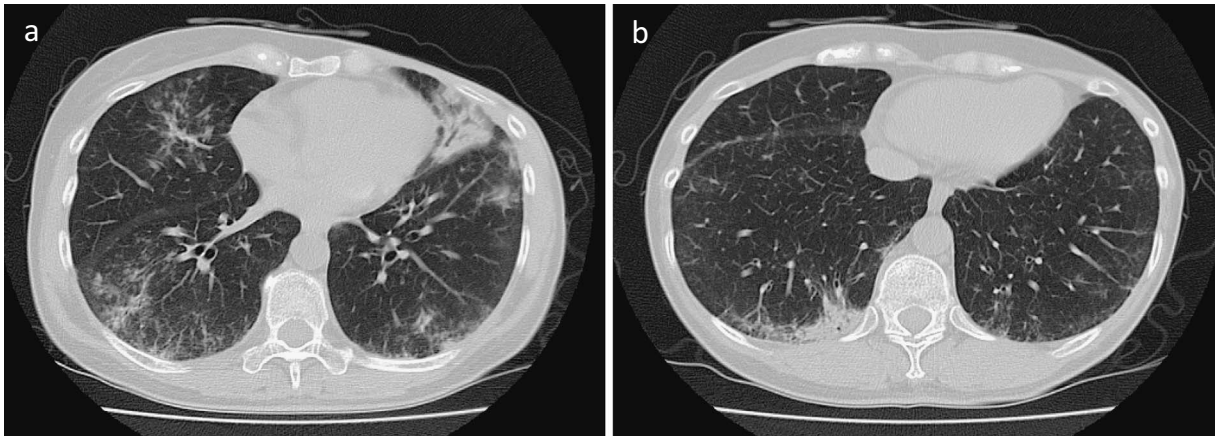

Figure 5. The lung lesions improved on CT imaging after hormonal therapy with exemestane.

は，単発もしくは多発結節が最も多く，肺転移の半分以上を占めており，肺胞性パターンを呈するものは乳癌肺転移 46 例中 6 例であった.[3]

本症例の生検検体（右 B^{10}，左 B^{4}）は，肺胞上皮置換型ではなく，充実性（肺胞内腔を充満するように増殖），一部管状，乳頭状の増殖形態を示していた．転移経路に関

しては小検体のため不明であるが，肺胞の至るところで充実性に増殖をしたことで，画像上肺炎様の陰影を呈したと考えた．

本症例では20年前の乳癌組織でのEGFR遺伝子変異は陰性であった．左B^4の組織検体でのEGFR遺伝子変異は陽性，右B^{10}は陰性であった．近年，腫瘍のheterogeneityについての研究が進歩しているが，腫瘍細胞の進化の後期において，局所で固有の遺伝子変異が生じていることが明らかになっている．[4] 本症例では乳癌の20年の経過で肺転移病変の一部のみでEGFR遺伝子変異が生じて，この部位を生検した可能性がある．また，乳癌転移病変に混在する肺癌病変を生検してEGFR遺伝子変異を検出したことも考えられるが，ホルモン療法で奏功を得られていることから否定的である．なお，左B^4の生検では採取できた検体が少量でHER2増幅の有無やER, PgRの有無を確認できておらず，肺生検した病変が乳癌であるというこれ以上の遺伝子学的検討は困難であった．

EGFR遺伝子変異は，肺癌以外にも乳癌，食道癌，腎癌，前立腺癌，大腸癌，甲状腺癌などの悪性腫瘍で認められ，報告は少ないが，変異の種類は，肺癌同様exon19の欠失やexon21 L858Rの点変異が認められている．しかし，肺癌のようにゲフィチニブやエルロチニブの有効性は証明されていない．[5,6] 原発性肺癌では，EGFR遺伝子変異のintratumoral heterogeneityについてはきわめて稀であることが示されている．[7] 乳癌のEGFR遺伝子変異のintratumoral heterogeneityに関して詳細はないが，本症例は肺内病変での遺伝子変異状態が異なりゲフィチニブでは奏功が得られなかった可能性も考えたが，治療4週間後のCTで左B^4周囲の陰影も悪化していた．また，EGFRのシグナル伝達経路としてRas/Raf/MAPK経路，PI3K/Akt経路が重要であるが，乳癌治療においてはPI3K/Aktシグナル伝達経路とERのクロストークが耐性機構の一つと考えられており，[8] ホルモン療法と分子標的薬の併用療法が施行されている．遺伝子の変異型や癌種によっては癌の増殖に複数の経路が関与したり，heterogeneityな性質により単剤では効果が得られなかったり，標的とする遺伝子変異以外の遺伝子変異がある場合に分子標的薬の効果が減弱するなどがあり，今後，さらなる研究が必要である．

以上，画像上肺胞性パターンを呈した，EGFR遺伝子変異陽性の乳癌肺転移の1例を経験した．肺胞性パターンを来す画像所見の鑑別疾患に肺癌のみでなく，乳癌を含めた転移性肺腫瘍も考慮すべきと考えた．特に乳癌に関しては晩期再発の報告があるため，既往のある場合には再発の可能性を考慮すべきである．

本論文内容に関連する著者の利益相反：なし

REFERENCES

1. Jung JI, Kim HH, Park SH, Song SW, Chung MH, Kim HS, et al. Thoracic manifestations of breast cancer and its therapy. *Radiographics.* 2004;24:1269-1285.
2. Seo JB, Im JG, Goo JM, Chung MJ, Kim MY. Atypical pulmonary metastases: spectrum of radiologic findings. *Radiographics.* 2001;21:403-417.
3. Rosenblatt MB, Lisa JR, Collier F. Primary and metastatic bronchiolo-alveolar carcinoma. *Dis Chest.* 1967;52:147-152.
4. Jamal-Hanjani M, Quezada SA, Larkin J, Swanton C. Translational implications of tumor heterogeneity. *Clin Cancer Res.* 2015;21:1258-1266.
5. 石川敏昭，植竹宏之，杉原健一．抗EGFR抗体による大腸がん治療．日本臨床．2012;70:2152-2158.
6. 田中洋造，植村天受，森田　昇，妻谷憲一，河田陽一，岡島英二郎，他．前立腺癌におけるPSMAおよび変異EGFRレセプターの発現：免疫組織学的検討．泌尿器外科．2002;15:911-913.
7. Yatabe Y, Matsuo K, Mitsudomi T. Heterogeneous distribution of EGFR mutations is extremely rare in lung adenocarcinoma. *J Clin Oncol.* 2011;29:2972-2977.
8. Schiff R, Massarweh SA, Shou J, Bharwani L, Mohsin SK, Osborne CK. Cross-talk between estrogen receptor and growth factor pathways as a molecular target for overcoming endocrine resistance. *Clin Cancer Res.* 2004;10:331S-336S.