（肺癌．2017;57:118-123）
© 2017 The Japan Lung Cancer Society

CASE REPORT

肺原発リンパ上皮腫様癌と鑑別を要した非角化型扁平上皮癌の１例

渋谷幸見[1]・河内利賢[1]・武井秀史[1]・
藤原正親[2]・菅間　博[2]・近藤晴彦[1]

A Case of Non-keratinizing Squamous Cell Carcinoma That Showed Similar Pathologic Features to Pulmonary Lymphoepithelioma-like Carcinoma

Yukimi Shibuya[1]; Riken Kawachi[1]; Hidefumi Takei[1];
Masachika Fujiwara[2]; Hiroshi Kamma[2]; Haruhiko Kondo[1]

[1]Department of Thoracic Surgery, [2]Department of Pathology, Kyorin University Hospital, Japan.

ABSTRACT —— ***Background.*** Lymphoepithelioma-like carcinoma (LELC) is a rare tumor that has features that are similar to lymphoepithelioma of undifferentiated nasopharyngeal carcinoma. ***Case.*** A 65-year-old man had undergone radiotherapy for prostate cancer five years previously. The patient was referred to our institution after the detection of a nodule in the left lower lobe of the lung by follow-up computed tomography (CT). Since the tumor had increased in size, we performed thoracotomy and open biopsy. A frozen-section examination revealed undifferentiated carcinoma, and left lower lobectomy was performed. A histological examination revealed irregular nests of atypical cells with large nuclei, and significant lymphocytic infiltration in the stroma of the tumor. A histological examination with hematoxylin-eosin staining revealed features similar to LELC of the lung. According to the World Health Organization classification (4th edition), a diagnosis of LELC requires infection by Epstein-Barr virus (EBV). However Epstein-Barr virus-encoded RNA *in situ* hybridization (EBER-ISH) and immunohistochemical staining for latent membrane protein 1 (LMP1) were negative in this case. Thus, due to the lack of EBV infection, the pathological diagnosis was non-keratinizing squamous cell carcinoma with marked inflammatory cell infiltration. At the time of writing, the patient has been recurrence-free for fifteen months. ***Conclusion.*** We experienced a case of non-keratinizing squamous cell carcinoma that showed pathological features that were similar to pulmonary LELC. A careful diagnosis is required because LELC and undifferentiated carcinoma have significantly different prognoses. Further studies are warranted to determine how to diagnose and treat EBV-negative cases that show findings similar to LELC.

(*JJLC.* 2017;57:118-123)

KEY WORDS —— Lung cancer, Pulmonary lymphoepithelioma-like carcinoma, Epstein-Barr virus, EBER *in situ* hybridization

Corresponding author: Haruhiko Kondo.
Received January 12, 2017; accepted February 14, 2017.

要旨 —— 背景． リンパ上皮腫様癌（lymphoepithelioma-like carcinoma：LELC）は，上咽頭癌の一種であるリンパ上皮腫と類似した組織形態を呈する非常に稀な腫瘍である．**症例．** 65 歳男性．CT で左下葉に結節影を指摘され，増大傾向が認められたため，開胸生検の方針となった．術中迅速診断で低分化癌と診断され，左下葉切除術を施行した．病理組織学的には，LELC と矛盾しない所見であった．WHO 分類第 4 版では，LELC と診断するためには Epstein-Barr ウイルス（EBV）の関与が証明される必要がある．本症例では *in situ* hybridization や免疫染色で EBV 感染が証明されなかったため，炎症細胞浸潤を伴う非角化型扁平上皮癌と診断された．術後 1 年 3 ヶ月

杏林大学医学部付属病院 [1]呼吸器・甲状腺外科，[2]病院病理部．
論文責任者：近藤晴彦．
受付日：2017 年 1 月 12 日，採択日：2017 年 2 月 14 日．

経過し無再発生存中である．**結論．** Hematoxylin-eosin（HE）染色でLELCの所見を有するが，EBV陰性の症例を経験した．LELCは低分化癌に比べ予後良好であり，慎重に診断するべきであると考えられる．EBV陰性でLELCの組織形態を呈する症例をどのように扱っていくかが課題である．

索引用語 —— 肺癌，肺原発リンパ上皮腫様癌，Epstein-Barrウイルス，EBER-ISH

はじめに

肺原発リンパ上皮腫様癌（lymphoepithelioma-like carcinoma：LELC）は，Epstein-Barrウイルス（EBV）感染との関連が示唆されている稀な疾患であり，上咽頭癌の一種であるリンパ上皮腫と類似した組織形態を持つ腫瘍である．2015年に改訂されたWHO分類第4版[1]において，肺原発LELCの診断はEBV感染の証明を示すことが必要となった．EBV関連腫瘍は，上咽頭癌や胃癌，Burkittリンパ腫で多数の研究がなされてきたが，肺癌におけるEBV感染の症例は極めて少なく，統一した知見がないのが現状である．そのため，EBV感染の臨床病理学的意義についても不明な点が多い．今回hematoxylin-eosin（HE）染色ではLELCと同じ組織形態であったが，免疫染色でEBV陰性の症例を経験したので，文献的考察を加えて報告する．

症　例

症例：65歳，男性．

主訴：特になし（胸部異常陰影）．

現病歴：2010年3月に当院泌尿器科で前立腺癌に対し放射線治療（小線源療法）が施行され，外来で経過観察されていた．2015年3月のCTで左下葉の結節影を指摘された．その後，徐々に増大傾向が認められたため，開胸生検目的に当科に紹介された．

既往歴：前立腺癌（60歳時，5年前）．

喫煙歴：40本/日を49年間．

入院時現症：身長169.3 cm，体重66.1 kg，その他，特記事項なし．

入院時検査所見：血算異常なし．腫瘍マーカーは，CEA 2.3 ng/ml，SCC 1.3 ng/ml，ProGRP 45.8 pg/ml，NSE 10.3 ng/ml，PSA 0.131 ng/mlと正常範囲内であった（Table 1）．

入院時胸部X線：明らかな異常は指摘できなかった．

胸部CT：2015年6月のCTで左S^6胸膜直下に辺縁整，境界明瞭な0.8×0.8 cm大の結節影が認められた（Figure 1C）．結節は2014年12月から認められ，経時的に増大傾向を示していた（Figure 1A，1B）．

Fluorodeoxyglucose-positron emission tomography/CT（FDG-PET/CT）（Figure 1D）：左下葉結節にはごく軽度のFDGの集積が認められ，maximum standardized uptake value（SUVmax）2.3であった．肺門・縦隔リンパ節，遠隔転移は認められなかった．頭頸部にも集積は認められなかった．形態より，前立腺癌の転移がより疑われた．

手術所見：腫瘍はS^6に硬結として触知したが，胸膜面の変化は認められなかった．前立腺癌の肺転移が疑われていたため，左下葉部分切除術を施行した．術中迅速病理組織診断は，低分化癌で肺癌が疑われたため，左下葉切除術・ND2a-2リンパ節郭清を施行した．

切除標本肉眼所見：腫瘍の大きさは1.0×0.7×0.7 cmであり，割面は境界不明瞭な白色の腫瘤であった（Fig-

Table 1. The Preoperative Laboratory Data

WBC	7200/μl	Na	142 mmol/*l*	AST	16 IU/*l*
RBC	435/μl	K	4.2 mmol/*l*	ALT	19 IU/*l*
Hb	13.7 g/dl	Cl	107 mmol/*l*	CK	68 IU/*l*
Ht	41.7%	Ca	9.5 mg/dl	Glucose	99 mg/dl
Plt	25.7/μl	BUN	15.9 mg/dl	CRP	0.07 mg/dl
		Cr	0.83 mg/dl		
PT	100.0%	TP	7.2 g/dl	CEA	2.3 ng/ml
PT-INR	0.97	Alb	4.6 g/dl	SCC	1.3 ng/ml
APTT	32.9 sec	T.Bil	0.5 mg/dl	ProGRP	45.8 pg/ml
D-dimer	＜0.20 μg/ml	ALP	168 IU/*l*	NSE	10.3 ng/ml
		γ-GTP	81 IU/*l*	PSA	0.131 ng/ml
		ChE	304 IU/*l*		
		LDH	154 IU/*l*		

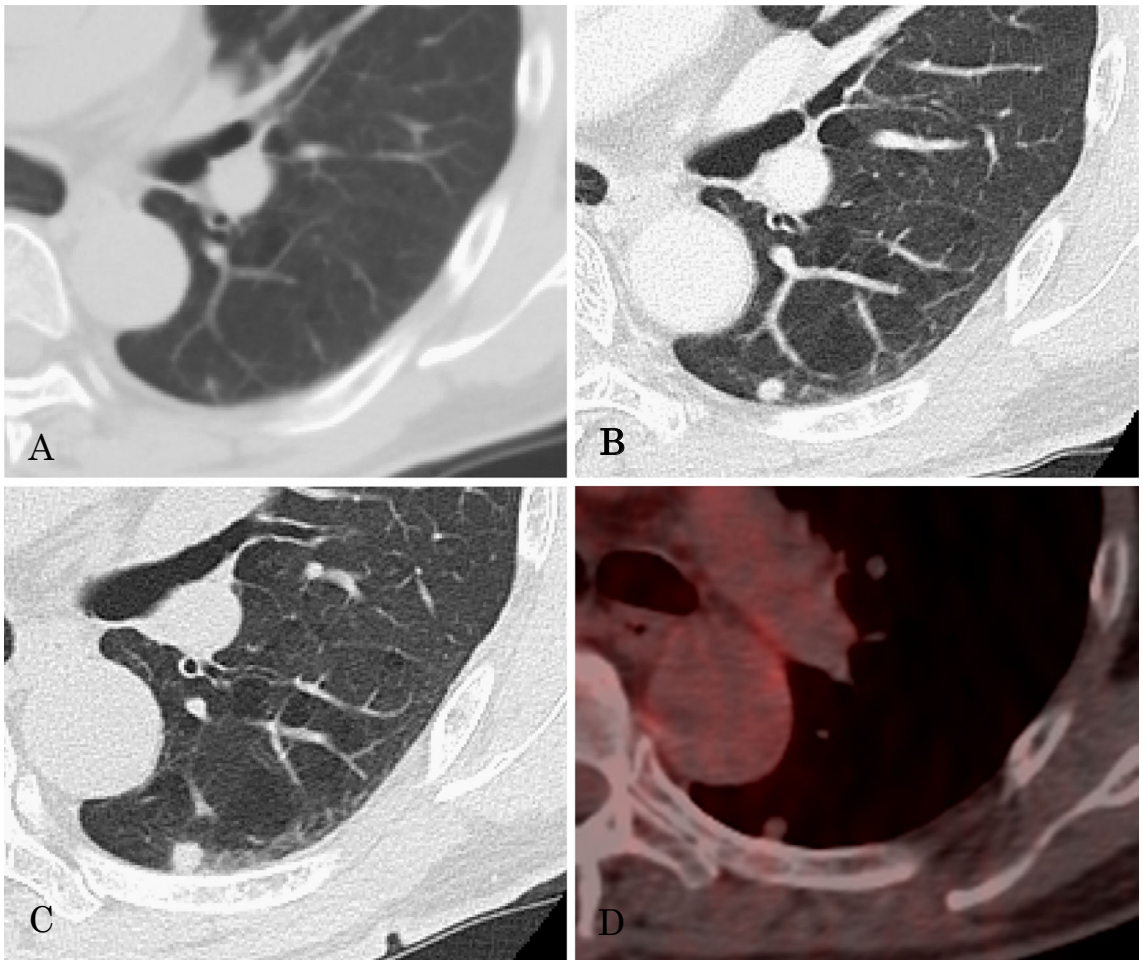

Figure 1. The chest computed tomography (CT) and positron emission tomography/CT (PET/CT) findings. **A:** CT in December 2014. A tumor of 0.3 cm in diameter was observed in the left lower lobe, retrospectively. **B:** CT in March 2015. A tumor of 0.7 cm in diameter was observed at the same location. **C:** CT in June 2015. A tumor of 0.8 cm in diameter at the same location. The tumor had increased in size. **D:** Chest PET/CT in June 2015. PET/CT showed the weak accumulation of fluorodeoxyglucose (SUVmax: 2.3) in the tumor.



Figure 2. A macroscopic view of the tumor. The tumor was 1.0×0.7×0.7 cm in size, and the cut surface was white.

ure 2).

切除標本病理組織所見：HE 染色（Figure 3A，3B）では，間質に非常に強いリンパ球浸潤が認められ，その中に腫瘍細胞からなる不整形の胞巣が散在性に認められた．腫瘍細胞の核は多形性を示しており，明瞭な核小体を有していた．細胞境界は不明瞭であり，細胞間橋は明らかではなかった．腫瘍細胞は，p63 陽性（Figure 4A），CK903 陽性（Figure 4B），p40 陽性，TTF-1 陰性，SP-A 陰性，Napsin-A 陰性，CD56 陰性であった．病理組織所見は，リンパ上皮腫様癌の組織像と一致する所見であり，HE 染色所見上は LELC が疑われた．LELC と診断されるためには，EBV 感染陽性である必要があるため，Epstein-Barr virus-encoded RNA *in situ* hybridization（EBER-ISH）（Figure 4C），EBV-latent membrane protein 1（EBV-LMP1）（Figure 4D）の免疫染色を行ったが，結果はいずれも陰性であった．以上より，本症例では，EBV 感染が証明されなかったため，非角化型扁平上皮癌

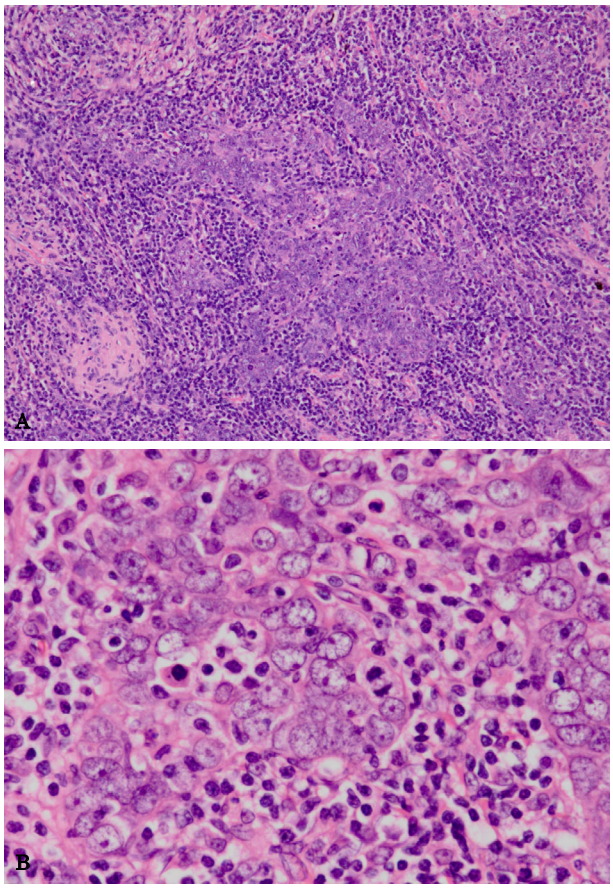

Figure 3. The histological findings. **A:** Hematoxylin-eosin (HE) staining (×100). **B:** HE staining (×400). HE staining showed irregular nests of atypical cells with large nuclei, and significant lymphocytic infiltration. The histological findings were similar to those of lymphoepithelioma-like carcinoma.

と診断した．病理学的診断は，pT1aN0M0，Stage IA であった．

術後経過：合併症なく経過し，術後 6 日目に退院した．現在，1 年 3 ヶ月が経過し，無再発生存中である．

考　察

リンパ上皮腫は，上咽頭癌の中で著明なリンパ球浸潤を伴う未分化癌ないしは低分化扁平上皮癌である．上咽頭癌以外の臓器で，リンパ上皮腫の組織形態を示す癌はリンパ上皮腫様癌（LELC）と呼ばれる．唾液腺，胸腺，肺，皮膚，子宮頚部，胃，胆嚢，膀胱，乳腺などで報告例が散見されるが，肺原発 LELC に関しては稀であり報告が少ない．[1] 肺原発の LELC は，1987 年に初めて Bégin らにより報告され，[2] 東山らの報告では，全切除肺癌症例の 0.2% と非常に稀な組織型である．[3] アジアに多いとされているが，好発地域である台湾においても全肺癌の 0.9% と非常に少ない．[4]

肺原発 LELC の病理組織学的特徴は，大小不同の異型腫瘍細胞が不規則な胞巣形成を呈する Regaud pattern や，周囲間質への著明なリンパ球浸潤の中に腫瘍細胞が散在性に増殖する Schminke pattern が特徴的である．また大型の核と明瞭な核小体を持ち，細胞間の境界が不明瞭であることも特徴の一つである．[3,5,6] LELC は上皮組織から発生し，cytokeratin，cytokeratin 5/6，p63 が高率で陽性となる．[7] LELC の分類は，WHO 分類第 3 版では大細胞癌の特殊型に分類されていたが，[8] WHO 分類第 4 版においては分類不能癌に分類された．[1] この際，EBV 感染の証明を示す必要があることが記載された．本症例は，HE 染色所見上はリンパ上皮腫の組織像と非常に酷似していたため，一旦は LELC と診断された．しかし，EBER-ISH，EBV-LMP1 の免疫染色を用いて EBV 感染の有無を確認したところ，どちらも陰性であった．本症例では EBV 感染が証明されなかったこと，扁平上皮癌のマーカーである p63 が陽性であったことから，非角化型扁平上皮癌と診断された．LELC の診断には形態学的な特徴も重要であるが，*in situ* hybridization や免疫染色で EBV 感染を示すことが診断基準の一つとされている．

LELC の CT の画像的特徴は，中枢発生が多いこと，末梢発生の腫瘍に比べ腫瘍サイズが大きく，血管・気管支浸潤や閉塞性肺炎が見られることである．一方，末梢発生の腫瘍は，分葉状，不整形の腫瘤として見られることが多い．[9] しかし，いずれの所見も，他の組織型の肺癌においても認められる所見であり，LELC に特有なものとは言えない．また，PET/CT では腫瘍に強い集積が見られたという報告もあるが，[10] 本症例では，腫瘍が小さく，PET/CT ではごく軽度の集積しか認められなかった．PET/CT の所見も他の肺癌組織型と比べ特異的なものではなかった．

Liang らによる報告では，EBER-ISH 陽性の LELC の 5 年生存率は 62% と報告されている．[7] また，Han らは，他の肺癌組織型と比較を行っているが，LELC で比較的良好な予後を報告している（5 年生存率 53.5%）．[11] LELC の予後に関しては，他の肺癌組織型に比べて良好と思われるため，予後不良な低分化癌と LELC との鑑別は慎重に行うべきであると思われた．これらのアジアからの報告では EBER-ISH により EBV 感染が証明されている．一方，欧米人においては LELC として報告されてきた症例は極めて稀であり，本症例と同様にほとんどの症例で EBV 陰性である．[12] しかし，EBV 陰性の LELC の症例は数例のみで，[5,11] それぞれのステージも異なるため，これらの症例の予後に関しては，現状では不明である．EBV 感染陰性例の低分化癌が LELC と比較して，予後や

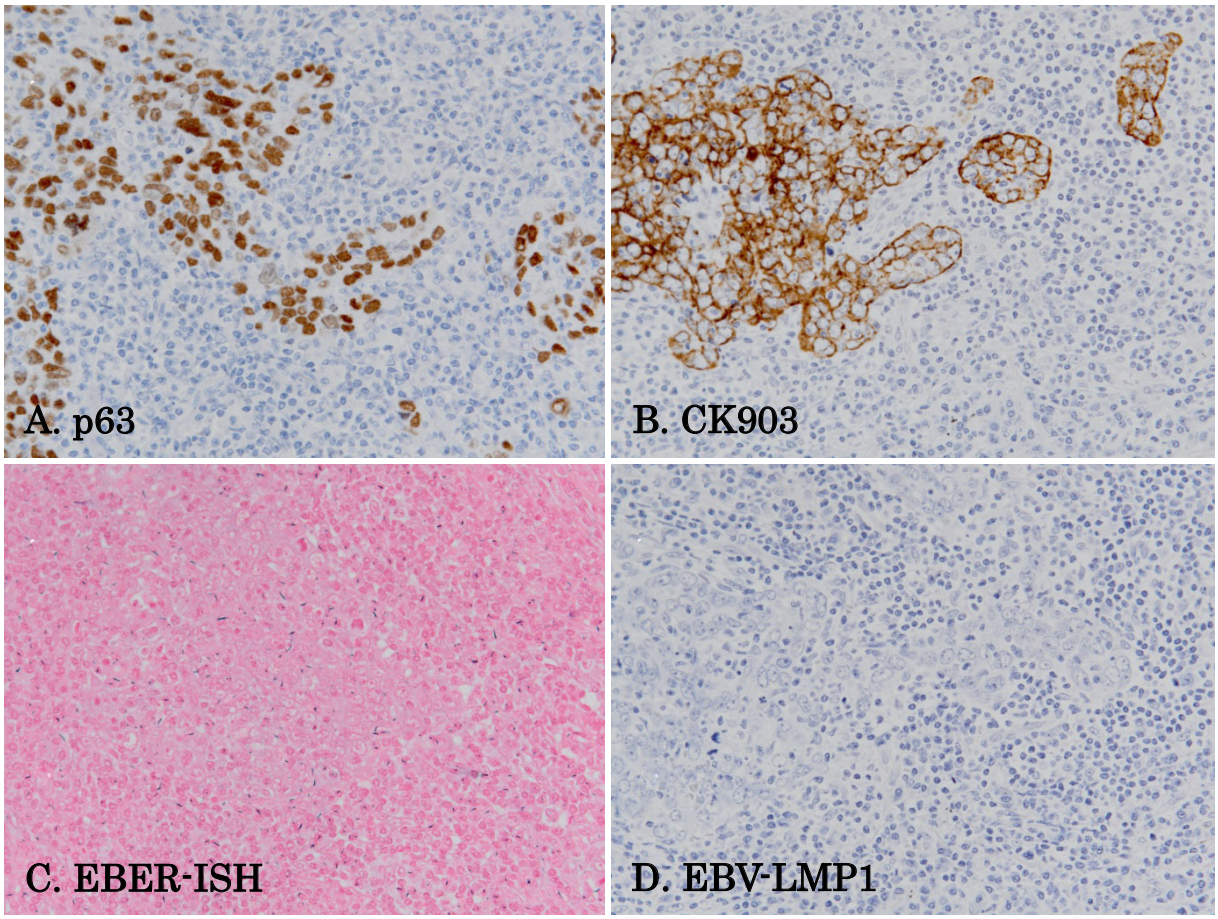

Figure 4. The immunohistological and Epstein-Barr virus-encoded RNA *in situ* hybridization (EBER-ISH) findings of the tumor. **A:** p63 staining of the specimen was positive (×200). **B:** CK903 staining of the specimen was positive (×200). **C:** EBER-ISH was negative (×200). **D:** Immunohistochemical staining for EBV-latent membrane protein 1 (LMP1) was negative (×200).

腫瘍学的特徴にどのような違いがあるのか，EBV が発癌にどのように関連しているのかについて，今後，さらなる解析が必要であると考えられる．

結　語

HE 染色で肺原発 LELC の所見を有していたが，EBV 感染は陰性であったため，非角化型低分化扁平上皮癌と診断した 1 例を経験した．LELC と低分化癌では予後が大きく異なるため，慎重に診断すべきである．EBV 陰性で LELC の組織形態を呈する症例は比較的稀であり，統一の知見がないため，どのように扱っていくかが今後の検討課題である．

本論文内容に関連する著者の利益相反：なし

謝辞：本症例の病理組織診断に関して，ご指導とご助言をいただきました，がん研究所の石川雄一先生に深く感謝申し上げます．

本論文の要旨は，第 175 回日本肺癌学会関東支部学術集会（2016 年 3 月 5 日．東京）において報告した．

REFERENCES

1. Travis WD, Brambilla E, Burke AP, Marx A, Nicholson AG. *WHO Classification of Tumours of the Lung, Pleura, Thymus and Heart.* 4th ed. Lyon: IARC Press; 2015:95-96.
2. Bégin LR, Eskandari J, Joncas J, Panasci L. Epstein-Barr virus related lymphoepithelioma-like carcinoma of lung. *J Surg Oncol.* 1987;36:280-283.
3. 東山聖彦，児玉　憲，横内秀起，高見康二．Epstein-Barr ウイルス（EBV）関連肺癌の臨床病理学的特徴の検討―特に肺原発リンパ上皮腫様癌の予後について―．肺癌の臨床．1999;2:409-419.
4. Chang YL, Wu CT, Shih JY, Lee YC. New aspects in clinicopathologic and oncogene studies of 23 pulmonary lymphoepithelioma-like carcinomas. *Am J Surg Pathol.* 2002;26:715-723.

5. Castro CY, Ostrowski ML, Barrios R, Green LK, Popper HH, Powell S, et al. Relationship between Epstein-Barr virus and lymphoepithelioma-like carcinoma of the lung: a clinicopathologic study of 6 cases and review of the literature. *Hum Pathol.* 2001;32:863-872.
6. Hayashi T, Haba R, Tanizawa J, Katsuki N, Kadota K, Miyai Y, et al. Cytopathologic features and differential diagnostic considerations of primary lymphoepithelioma-like carcinoma of the lung. *Diagn Cytopathol.* 2012;40:820-825.
7. Liang Y, Wang L, Zhu Y, Lin Y, Liu H, Rao H, et al. Primary pulmonary lymphoepithelioma-like carcinoma : fifty-two patients with long-term follow-up. *Cancer.* 2012; 118:4748-4758.
8. Travis WD, Brambilla E, Müller-Hermelink HK, Harris CC. *World Health Organization Classification of Tumours Pathology and Genetics of the Lung, Pleura, Thymus and Heart.* 3rd ed. Lyon: IARC Press; 2004:48-49.
9. Ooi GC, Ho JC, Khong PL, Wong MP, Lam WK, Tsang KW. Computed tomography characteristics of advanced primary pulmonary lymphoepithelioma-like carcinoma. *Eur Radiol.* 2003;13:522-526.
10. Dong A, Zhang J, Wang Y, Zhai Z, Zuo C. FDG PET/CT in primary pulmonary lymphoepithelioma-like carcinoma. *Clin Nucl Med.* 2015;40:134-137.
11. Han AJ, Xiong M, Gu YY, Lin SX, Xiong M. Lymphoepithelioma-like carcinoma of the lung with a better prognosis. A clinicopathologic study of 32 cases. *Am J Clin Pathol.* 2001;115:841-850.
12. Weiss LM, Gaffey MJ, Shibata D. Lymphoepithelioma-like carcinoma and its relationship to Epstein-Barr virus. *Am J Clin Pathol.* 1991;96:156-158.