（肺癌．2017;57:216-220）
© 2017 The Japan Lung Cancer Society

CASE REPORT

非喫煙者かつ *EGFR* 遺伝子変異陽性肺多形癌に対しニボルマブで病勢制御を得た１例

齊藤尚美[1]・大道和佳子[1]・石山さやか[1]・
出口奈穂子[1]・谷脇雅也[1]・山﨑正弘[1]

Pulmonary Pleomorphic Carcinoma with an *EGFR* Mutation in a Never-smoker Treated by Nivolumab Therapy Leading to Favorable Disease Control: a Case Report

Naomi Saito[1]; Wakako Daido[1]; Sayaka Ishiyama[1];
Naoko Deguchi[1]; Masaya Taniwaki[1]; Masahiro Yamasaki[1]

[1]*Department of Respiratory Disease, Hiroshima Red Cross Hospital and Atomic-bomb Survivors Hospital, Japan.*

ABSTRACT —— ***Background.*** Pulmonary pleomorphic carcinoma (PPC) is a subtype of sarcomatoid carcinoma with a poor prognosis, and the response to chemotherapy is generally poor. In recent years, the effectiveness of immune checkpoint inhibitors against PPC has been reported. ***Case.*** A 61-year-old never-smoking woman was admitted to our hospital with blood sputum. She was diagnosed with PPC (cT2N2M0, stage IIIA) with an *EGFR* mutation at exon21 L858R. She was treated with chemoradiotherapy, but the tumor became progressive three years and three months after first-line therapy. Therefore, she was treated with gefitinib and then with gefitinib plus pemetrexed for five years. After disease progression occurred again, nivolumab therapy was initiated as fourth-line treatment. She received 12 cycles as maintenance therapy, which resulted in good disease control. ***Conclusion.*** We reported a case of advanced PPC with an *EGFR* mutation in a never-smoker leading to favorable disease control with nivolumab therapy. A study in a larger number of PPC cases is required to confirm the efficiency of nivolumab therapy.

(*JJLC.* 2017;57:216-220)

KEY WORDS —— Pulmonary pleomorphic carcinoma, *EGFR* mutation, Immne checkpoint inhibitor, Nivolumab

Corresponding author: Masahiro Yamasaki.
Received February 1, 2017; accepted April 7, 2017.

要旨 —— **背景．** 肺多形癌は化学療法に対して治療抵抗性であり予後不良な癌腫である．しかし近年，肺多形癌に対する免疫チェックポイント阻害薬の有効性が報告されている．**症例．** 61 歳，非喫煙女性．血痰を主訴に来院した．精査の結果，肺原発多形癌（cT2N2M0 stage IIIA）と診断した．また，*EGFR* 遺伝子変異検査で exon21 L858R を検出した．切除不能症例のため化学放射線治療を行ったが，３年３ヶ月後に再発しゲフィチニブならびにペメトレキシド（PEM）との併用療法を約５年間行った．再増悪後，４次治療としてニボルマブ療法を開始したところ良好な病勢制御効果を示し，合計 12 サイクルを施行した．**結論．** 非喫煙者ならびに *EGFR* 遺伝子変異陽性の肺多形癌に対し，免疫チェックポイント阻害薬を投与し良好な病勢制御を得た症例を経験した．今後，肺多形癌に対するニボルマブ療法の有効性を確認するため，さらなる症例集積が必要である．

索引用語 —— 肺多形癌，*EGFR* 遺伝子変異，免疫チェックポイント阻害薬，ニボルマブ

[1]広島赤十字・原爆病院呼吸器科．
論文責任者：山﨑正弘．
受付日：2017 年２月１日，採択日：2017 年４月７日．

背　景

肺多形癌（pulmonary pleomorphic carcinoma）は，化学療法や放射線治療に対して抵抗性を示し，外科的切除後の再発率も高く生物学的悪性度が非常に高い.[1] 一方，切除不能な進行非小細胞肺癌に対して免疫チェックポイント阻害薬のニボルマブが2015年12月より適応となり，肺多形癌に投与した症例も報告されている.[2] しかし，非喫煙者かつ *EGFR* 遺伝子変異陽性の肺多形癌に対して免疫チェックポイント阻害薬を投与した症例はこれまでに報告がない．今回，非喫煙者かつ *EGFR* 遺伝子変異陽性の肺多形癌に対してニボルマブを使用し，良好な病勢制御を得た症例を経験したので報告する.

症　例

症例：61歳，女性.

主訴：血痰.

既往歴：子宮筋腫，虫垂炎.

喫煙歴：なし（夫の受動喫煙あり）.

職歴：レザークラフト製作.

現病歴：X－9年7月に血痰が出現し，近医救急外来を受診した．胸部単純CT（Figure 2）で左肺上葉から舌区にかけて気管支を閉塞する不整形腫瘤を認め，末梢は無気肺となっていた．気管支鏡検査では左舌区入口部にポリープ状に突出する腫瘤性病変を認め，病理組織学的検査の結果多形癌と診断された．全身精査の結果，肺原発多形癌 cT2N2M0，stage IIIA，*EGFR* 遺伝子変異陽性（exon21 L858R）と診断の上，加療目的に当院へ紹介受診した.

現症：Performance status（PS）1，身長156 cm，体重50.4 kg．血圧108/60 mmHg，脈拍76回/分，呼吸数17回/分，体温36.9℃，SpO_2 97%（室内気）．表在リンパ節を触知せず，心音は正常，呼吸音は左肺で wheezes を聴取した.

血液検査所見：CRP 1.955 mg/dl と軽度の炎症反応上昇以外に，血算生化学検査の異常を認めなかった．腫瘍マーカーは CEA 3.7 ng/ml，CYFRA 2.0 ng/ml，pro-GRP 22.9 pg/ml でいずれも正常範囲内であった.

胸部単純X線（Figure 1）：左中肺野に7 cm大の不整形腫瘤があり，左下肺野は広範に透過性が低下していた.

胸部単純CT（Figure 2A）：左肺上葉主体に舌区から左肺門にかけて内部低吸収な不整形腫瘤を，前縦隔，気管分岐部ならびに気管気管支リンパ節の腫大を認めた.

^{18}F-fluorodeoxyglucose（FDG）-PET / CT（Figure 2B）：左肺上葉不整形腫瘤ならびに左縦隔，肺門リンパ節に FDG の集積を認めた．左上葉腫瘤の standardized uptake value（SUV）max 値は13.3であった．遠隔転移を疑う異常集積像は認めなかった.

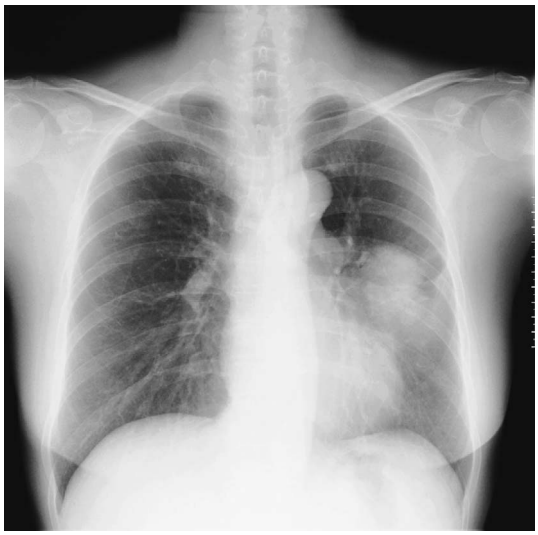

Figure 1. Chest X-ray at the first presentation shows a tumor lesion (about 7 cm in dimeter) in the left middle lung field.

頭部造影 MRI 検査：脳転移を疑う腫瘤は認めなかった.

病理組織学的検査（Figure 3）：ヘマトキシリンエオジン（HE）染色では，大型の多角形細胞，紡錘形細胞が胞巣状，束状の構造をとりながら浸潤増殖しており，腫瘍細胞内には粘液や細胞質内微小腺腔を少数伴った．以上より多形癌と診断された.

経過：X－9年8月より化学放射線療法：カルボプラチン（CBDCA）＋パクリタキセル（PTX）＋同時胸部放射線治療（63 Gy）を開始し，11月より地固め化学療法（CBDCA＋PTX）を2サイクル行った．12月に脳転移を指摘されガンマナイフを合計3回行ったが，以降再発なく安定して経過した．X－6年11月に肺病変の再発を認め，X－5年1月より2次治療としてゲフィチニブ250 mg/日を開始した．最良腫瘍縮小効果は stable disease（SD）だったが，その後脳転移ならびに肺病変の再増大をきたした．EGFR-TKI 耐性獲得が示唆されたが，本症例では脳転移を有していたため，急性増悪（フレアー）を防ぐことを重視し，X－3年9月より3次治療ゲフィチニブ＋ペメトレキシド（PEM）併用療法を開始し合計43サイクル施行した．X年2月，CT で左上葉腫瘤増大，心膜ならびに胸膜播種，癌性リンパ管症を認め progressive disease（PD）と判断した（Figure 4A）．なお，気管支鏡検査による再生検では耐性化遺伝子 T790M を検出せず，既知の遺伝子変異（exon21 L858R）のみ検出した．また経過中，腎機能低下ならびに重篤な骨髄抑制による発熱性好中球減少症を繰り返しており，殺細胞性抗悪性

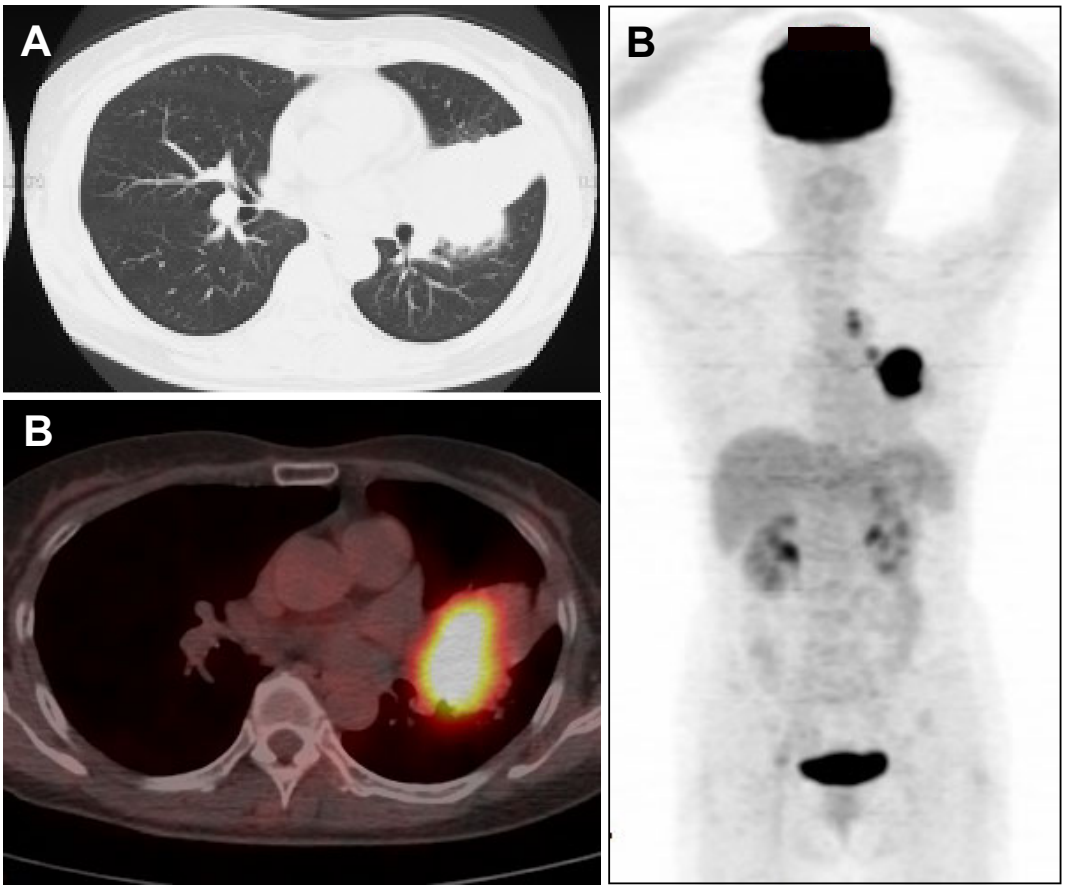

Figure 2. Chest CT findings **(A)** and FDG-PET/CT images **(B)** at the first presentation. The primary tumor is located in the left upper to lingular lobe with atelectasis. FDG-PET/CT images show the uptake of FDG within the primary lesion and lymph nodes of the left mediastinum and hilum.

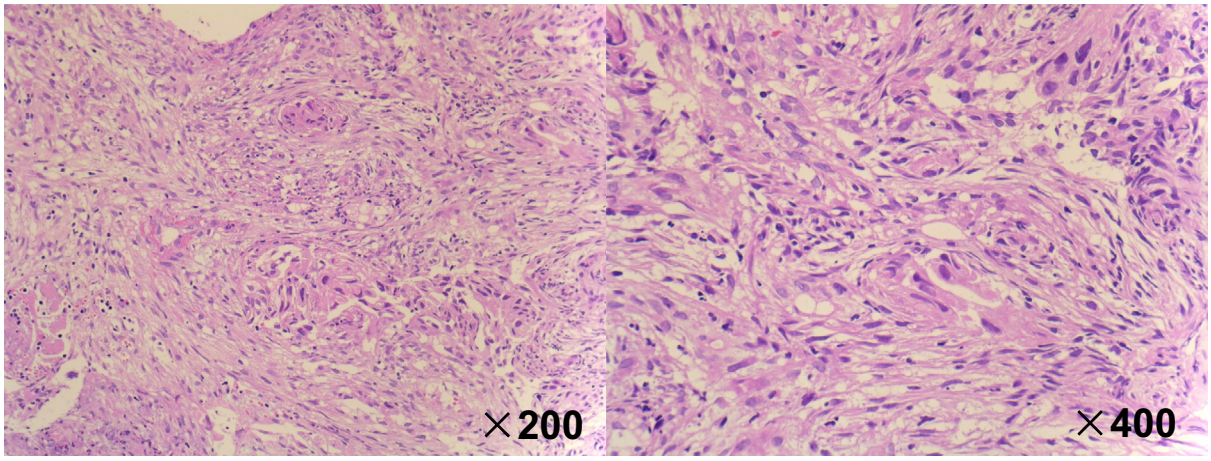

Figure 3. Microscopic findings of the tissue obtained by a transbronchial biopsy (hematoxylin-eosin stain, ×200, ×400). The histopathological findings show the infiltration of spindle cells around the tumor nests.

腫瘍薬の継続が困難となったこともふまえ，2月より4次治療としてニボルマブ療法（3 mg/kg，140 mg/body，2週間毎）を開始した．2サイクル終了時点のCTで左上葉原発巣は増大，ならびに肺内転移巣は増大しておりPDと判断したが（Figure 4B），CEA値は治療前28.7 ng/mlから2サイクル後15.2 ng/mlと低下していた．画像

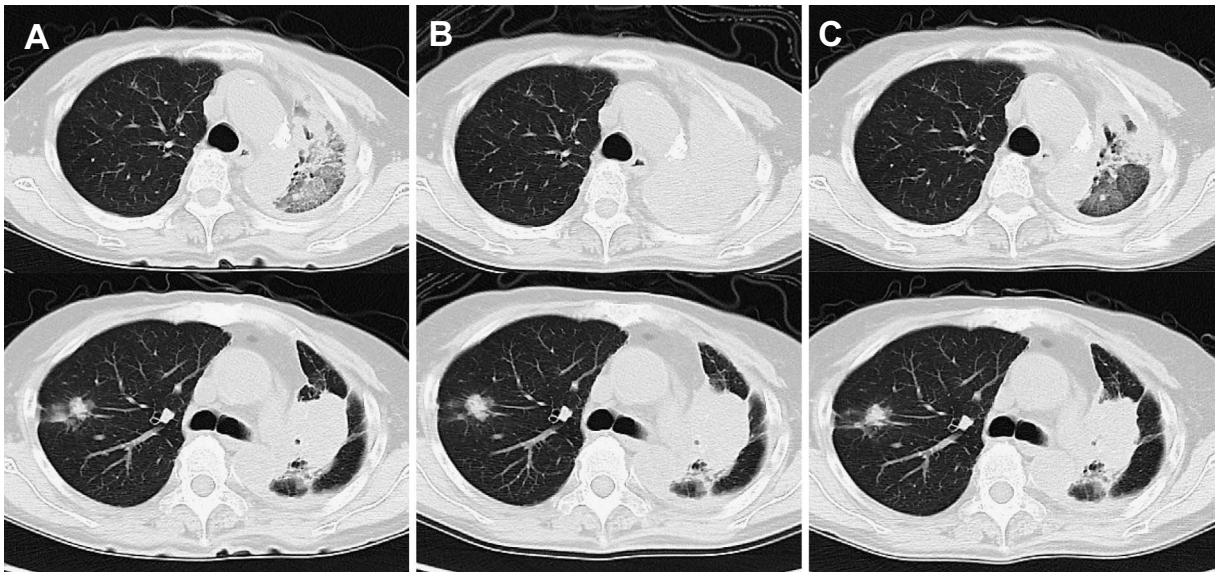

Figure 4. **(A)** Before induction nivolumab therapy, eight years and six months after first-line therapy. **(B)** After two cycles of nivolumab therapy, enlargement of the primary lesion and metastatic nodules at the right upper lobe is noted. **(C)** After four cycles, shrinkage of the tumor in the left upper to lingular lobe with atelectasis is noted.

変化に関してはpseudo-progressionの可能性を考慮しニボルマブを継続した．結果，4サイクル後に再検したCTで左無気肺の改善，肺内転移巣の縮小があり，SDの範囲ながら良好な病勢制御効果を得た(Figure 4C)．以降，奏功を保ったまま経過し合計12サイクルを施行した．なお，ニボルマブによる免疫関連有害事象としてday 57に甲状腺機能低下症（Grade 2)，腎機能障害（Grade 2)を認めたため，甲状腺ホルモン補充療法ならびにニボルマブを一時休薬したところ，いずれも軽快した．脳転移に関してはニボルマブ投与前後で明らかな増大や新規病変の出現は認めず，安定して経過した．

考　察

肺多形癌は全肺悪性腫瘍の約0.1～0.3%と稀少な分類型であり，[3] 紡錘形細胞あるいは巨細胞を少なくとも腫瘍の10%以上含む，低分化な非小細胞肺癌と定義されている．[4] Mochizukiら[1]によれば，臨床病理学的背景として喫煙男性に多く，発熱や血痰，胸背部痛などの有症状例が約半数にみられ，気管支鏡検査では本症例のように気管支内にポリープ状に浸潤し得ることがある．

また，化学療法や放射線治療に対して抵抗性を示し生物学的悪性度が非常に高い．[1] 切除不能例あるいは再発例に対して1次治療として臨床的に奏功した化学療法は，ビノレルビン(VNR)＋シスプラチン(CDDP)の他，イリノテカン（CPT-11)＋CDDPがあり，[5] 本症例で行ったCBDCA＋PTX＋同時併用放射線治療もある程度効果が望めると報告されている．[6]

一方，ニボルマブはprogrammed death-1 ligand 1(PD-L1）を介するシグナル伝達を阻害し抗腫瘍免疫を再構築する免疫チェックポイント阻害薬であり，進行非小細胞肺癌に対する2次治療を検討したCheckmate-017/057試験ではニボルマブ群がドセタキセル群に対して全生存期間の優越性を示し，2015年12月より本邦でも切除不能進行非小細胞肺癌に対して投与が開始された．[7,8] また，進行非扁平上皮癌に対する2次治療を比較検討したCheckmate-057試験でのサブセット解析では「*EGFR*遺伝子変異陰性，喫煙歴あり」がニボルマブの効果予測因子として示唆されている．[8] 最近では，*EGFR*遺伝子変異もしくは*ALK*融合遺伝子を有する群と野生型とを比べた結果，PD-1/PD-L1阻害薬の奏功率や無増悪生存期間に有意差を生じたことが，Gainorらにより報告された．[9] これらの遺伝子変異を有する場合，ニボルマブに対して抵抗性を示す可能性があると言える．

今回，われわれが経験した症例は*EGFR*遺伝子変異陽性ならびに非喫煙者であった．過去の報告によれば肺多形癌の*EGFR*遺伝子変異陽性率は18～22.1%と報告されており，[10,11] EGFRチロシンキナーゼ阻害薬へ感受性を示すものの，抗腫瘍効果は限局的かつ短期に留まる傾向にある．[10] しかし本症例はゲフィチニブならびにPEMとの併用療法として投与し，長期間の病勢制御に寄与した．

肺多形癌に対してニボルマブを投与した症例報告は多くない．Itoらは*EGFR*遺伝子変異陰性ならびに喫煙歴のある肺多形癌に対してニボルマブを投与したところ，

day 7 に膵頭部リンパ節増大をきたしpseudo-progression と推定したが，day 64 に劇的な縮小効果を示した症例を報告している.[2] さらに近年では，組織免疫学的に肉腫組織成分や壊死組織周囲に PD-L1 活性が高く発現していると報告されている.[11] これが抗腫瘍効果と関連している可能性があるが，PD-L1 活性はニボルマブの明確な効果予測因子とはなり得ていない.[12] 肺多形癌に対する免疫チェックポイント阻害薬の効果予測因子を探る意味でも，今後の症例集積が待たれる.

結　語

EGFR 遺伝子変異陽性ならびに非喫煙者の肺多形癌症例に対して，ニボルマブが病勢制御し得た 1 例を経験した．多形癌であることそのものが免疫チェックポイント阻害薬の効果予測因子となり得るのか，今後の症例集積が待たれる.

本論文内容に関連する著者の利益相反：なし

謝辞：稿を終えるにあたり，病理診断に関してご指導をいただきました広島市立安佐市民病院病理診断科の松浦博夫先生に深謝いたします.

REFERENCES

1. Mochizuki T, Ishii G, Nagai K, Yoshida J, Nishimura M, Mizuno T, et al. Pleomorphic carcinoma of the lung: clinicopathologic characteristics of 70 cases. *Am J Surg Pathol.* 2008;32:1727-1735.
2. Ito K, Hataji O, Katsuta K, Kobayashi T, Gabazza EC, Yatabe Y, et al. “Pseudoprogression” of Pulmonary Pleomorphic Carcinoma during Nivolumab Therapy. *J Thorac Oncol.* 2016;11:e117-e119.
3. Travis WD, Travis LB, Devesa SS. Lung cancer. *Cancer.* 1995;75(Suppl):191-202.
4. 肺癌取扱い規約．日本肺癌学会，編集．改訂版第 7 版．東京：金原出版；2010.
5. 川野亮二，日野春秋，星野竜弘，田川公平，横田俊也，池田晋悟，他．肺多形癌切除 7 例の臨床病理学的検討と抗癌剤感受性試験の結果について．肺癌．2008;48:106-111.
6. 奥田昌也，張　性洙，中野　淳，三崎伯幸，石川真也，山本恭通，他．肺原発多形癌に対する治療戦略についての検討．日本呼吸器外科学会雑誌．2008;22:736-740.
7. Brahmer J, Reckamp KL, Baas P, Crinò L, Eberhardt WE, Poddubskaya E, et al. Nivolumab versus Docetaxel in Advanced Squamous-Cell Non-Small-Cell Lung cancer. *N Engl J Med.* 2015;373:123-135.
8. Borghaei H, Paz-Ares L, Horn L, Spigel DR, Steins M, Ready NE, et al. Nivolumab versus Docetaxel in Advanced Nonsquamous Non-Small-Cell Lung Cancer. *N Engl J Med.* 2015;373:1627-1639.
9. Gainor JF, Shaw AT, Sequist LV, Fu X, Azzoli CG, Piotrowska Z, et al. EGFR Mutations and ALK Rearrangements Are Associated with Low Response Rates to PD-1 Pathway Blockade in Non-Small Cell Lung Cancer: A Retrospective Analysis. *Clin Cancer Res.* 2016;22:4585-4593.
10. Kaira K, Horie Y, Ayabe E, Murakami H, Takahashi T, Tsuya A, et al. Pulmonary pleomorphic carcinoma: a clinicopathological study including EGFR mutation analysis. *J Thorac Oncol.* 2010;5:460-465.
11. Chang YL, Yang CY, Lin MW, Wu CT, Yang PC. High co-expression of PD-L1 and HIF-1α correlates with tumour necrosis in pulmonary pleomorphic carcinoma. *Eur J Cancer.* 2016;60:125-135.
12. Shukuya T, Carbone DP. Predictive Markers for the Efficiency of Anti-PD-1/PD-L1 Antibodies in Lung Cancer. *J Thorac Oncol.* 2016;11:976-988.