（肺癌．2017;57:278-285）
© 2017 The Japan Lung Cancer Society

ORIGINAL ARTICLE

肺のリンパ経路
―非小細胞性肺癌 N2 群の層別化―

髙橋康二[1]・中島香織[1]・佐々木智章[1]・山品将祥[1]・
高林江里子[1]・大崎能伸[2]・北田正博[2]

The Lymphatic Map of the Lung
―Subdivision of N2 Non-small Cell Lung Carcinomas―

Koji Takahashi[1]; Kaori Nakajima[1]; Tomoaki Sasaki[1]; Masaaki Yamashina[1];
Eriko Takabayashi[1]; Yoshinobu Ohsaki[2]; Masahiro Kitada[2]

[1]Department of Radiology, [2]Respiratory Center, Asahikawa Medical University, Japan.

ABSTRACT ―― ***Background.*** The prognosis of resected N2 diseases (ipsilateral mediastinum node metastasis) in non-small cell carcinoma of the lung is heterogeneous and difficult to predict. To precisely assess the prognosis of N2 diseases, we made a lymphatic map of each pulmonary lobe and subdivided the current N2 diseases. ***Methods.*** We mapped the lymphatic pathways of each pulmonary lobe and classified these lymphatic pathways as follows: level 1: from the lung to the intra-pulmonary or hilar nodes (N1); level 2: from N1 to the ipsilateral mediastinum nodes (N2); and level 3: among N2 nodes. We assessed 585 computed tomography (CT) studies of patients with a primary complex of histoplasmosis, which included the association of single, well-defined, calcified lung nodules and hilar and/or mediastinum calcified lymph nodes. And we made the lymphatic map of the each pulmonary lobes. ***Results.*** The lymphatic map disclosed the lymphatic pathways specific for each lobe. The common skip mediastinal station was specific in each lobe: the right lower paratracheal node in the right upper lobe, the subaortic node in the left upper lobe, the pulmonary ligament, and paraesophageal node in the bilateral lower lobes. Skip N2 metastases are uncommon in the right middle lobe. The mediastinum stations involved were as follows: the most commonly involved station was the lower paratracheal node in the right upper lobe, the subcarinal node in the right middle lobe, the subcarinal node in the right lower lobe, the subaortic node in the left upper lobe, and the pulmonary ligament node in the left lower lobe. ***Conclusions.*** We classified the current N2 findings into three stages: minimal, early, and advanced N2 disease progression, depending on which level of the lymphatic system is mainly contributing to nodal involvement.

(*JJLC.* 2017;57:278-285)

KEY WORDS ―― Non-small cell lung cancer, Lymph node metastasis, Mediastinal node

Corresponding author: Koji Takahashi.

This is a secondary publication of an article entitled "The lymphatic map of the lung - Subdivision of N2 non-small cell lung carcinomas-." published in *Internal Medicine Review*. 2017, Vol. 3 No. 2 p1-19.

要旨 ―― 目的．根治切除術を施行した非小細胞性肺癌 N2 群の予後をより正確に予想するため，各肺葉のリンパ経路図を作成し，N2 群の層別化を行った．**方法．**肺のリンパ経路を level 1：肺実質から N1 まで，level 2：N1 から N2 まで，level 3：N2 間，の 3 level に分類した．585 例の肺ヒストプラズマ症初感染群の CT 所見を観察し，各肺葉のリンパ経路図を作成した．**結果．**Skip 転移は肺葉により特異的で好発部位が決まり，右上葉は右下傍気管リンパ節（#4R），左上葉は大動脈下リンパ節（#5），両側下葉では肺靱帯リンパ節（#9），傍食道リンパ節（#8）であった．右中葉では skip N2 転移はまれであった．縦隔リンパ節転移の好発部位は，右上葉は右下傍気管リンパ

旭川医科大学 [1]放射線科医学講座，[2]呼吸器センター．
論文責任者：髙橋康二．
この論文は，以下に示す出版に対する同様の内容の 2 次出版である．The lymphatic map of the lung - Subdivision of N2 non-small cell lung carcinomas-. *Internal Medicine Review*. 2017, Vol. 3 No. 2 p1-19.

節（#4R），右中葉と下葉が気管分岐リンパ節（#7），左上葉が大動脈下リンパ節（#5），左下葉が肺靱帯リンパ節（#9L）であった．**結論．** リンパ節転移に関与したリンパ経路のレベルにより，非小細胞性肺癌 N2 群を，minimal，early，advanced N2 の 3 群に層別化した．

索引用語 —— 非小細胞性肺癌，リンパ節転移，縦隔リンパ節

はじめに

非小細胞性肺癌における最も重要な予後因子はリンパ節転移であり，一般的に縦隔リンパ節転移は予後不良因子となる．[1] しかし実際の N2 群の根治切除例の予後は様々であり，その予想は困難である．N2 群の根治切除例の予後については多くの解析の報告があり，[2-16] 特に縦隔リンパ節転移の分布が注目されている．大部分の報告で，N2 群の中でも skip N2［N1（－）の N2］や single station N2 が予後良好因子として，一方 multiple station N2 や extended N2［上葉肺癌の縦隔下部リンパ節転移 #7～9 or 下葉肺癌の縦隔上部リンパ節転移#1～6］は予後不良因子と考えられている．

非小細胞性肺癌の N stage は転移リンパ節のレベルにより決まり，肺内あるいは肺門リンパ節転移（N1），同側縦隔リンパ節転移（N2），対側縦隔リンパ節転移（N3）の 3 群になる．我々は肺のリンパ経路を，level 1：肺実質内から肺門リンパ節（N1）まで，level 2：N1 から同側縦隔リンパ節（N2）まで，level 3：縦隔リンパ節間（N2 間），の 3 level に分類した．Skip N2 や single station N2 の良好な予後の機序として，skip N2 は，到達先は肺葉に特異的な N2 であるが，肺門以外の肺と縦隔の直接の連結を介する肺実質内の level 1 リンパ経路のみの N2 転移であり，single station N2 は各肺葉の N1 から level 2 リンパ経路で到達する各肺葉に特定の N2 で，この N2 を超えて初めて縦隔リンパ節間の level 3 リンパ経路を介して進行した N2［multiple station N2，extended N2］へ転移が拡大すると考えた．Level 1～3 の総てのリンパ経路が現行の N2 を来しうるわけで，これが N2 の予後予測を難しくしている一因と考え，我々は，リンパ節転移に主に関与するリンパ経路レベルの決定が，より正確に予後を反映すると考えた．しかし肺のリンパ経路は複雑で各肺葉により異なり，未だ解明されていない．原発巣の肺葉と縦隔リンパ節転移 station の部位と数に，各肺葉に特異的なリンパ経路を考慮することで，リンパ節転移に主に関与するリンパ経路のレベルを決定することができる．

我々は肺ヒストプラズマ症の CT 所見に基づいて，各肺葉に特異的なリンパ経路を明らかにするべく，肺のリンパ経路図を作成した．[17] ヒストプラズマ症は *Histoplasma capsulatum* による疫学的な流行地のある真菌症で，米国の中央から東部で頻度が高い．肺の初感染巣は単発であり，限局した肺門/縦隔のリンパ節へ及び，細胞性免疫能が正常であれば自然治癒して肺の石灰化結節と肺門/縦隔の石灰化リンパ節からなる初感染群となる（Figure 1）．[18] したがってこれらの CT 所見は，感染症における生理的な肺から縦隔へのリンパ経路を示している（Figure 1，2）．[17]

我々はリンパ経路図より各肺葉の最も高頻度の，level 1 リンパ経路による skip N2 浸潤と level 2 リンパ経路による単独 N2 浸潤を明らかにした．そして決定したリンパ経路のレベルにより，非小細胞性肺癌 N2 群をより予後を反映するように層別化した．

対象と方法

2004 年 1 月から 2005 年 1 月の期間に，米国アイオワ大学において遭遇した肺ヒストプラズマ症初感染群を対象とした．臨床診断は，肺の孤立性石灰化と肺門/縦隔の石灰化リンパ節の CT 所見を用いて行った．本疾患の流行地域ではこれらの CT 所見により，肺ヒストプラズマ症初感染群と診断できる．585 例の肺ヒストプラズマ症初感染群において，191 例が肺門リンパ節に（N1 相当），320 例が肺門と縦隔リンパ節の両方に（N1＋N2 相当），74 例が縦隔リンパ節のみ（skip N2 相当）に石灰化を認めた．施設倫理委員会はこの後ろ向き研究を承諾書不要で承認した．

CT 検査と画像評価

総ての CT 検査は 4 列および 8 列の多列装置（Aquilion 東芝メディカルシステムズ，Emotion 6 シーメンスメディカルソリューションズ）で，135 kV，130 mAs，ガントリー回転速度 0.5 秒，3-mm コリメーション，ピッチ 1 で撮影された．CT 画像は連続した 3-mm スライスに再構成され，ワークステーション（AR28 システム 5 ワークステーション）上に表示された．

画像は肺野条件（window level －500 HU，window width 2000 HU）と縦隔条件（window level 40 HU，window width 400 HU）で評価され，必要に応じて調整可能であった．CT 検査の臨床適応によって 80～150 ml の造影剤が（Omnipaque® 240 mgI/ml，Amersham Health）

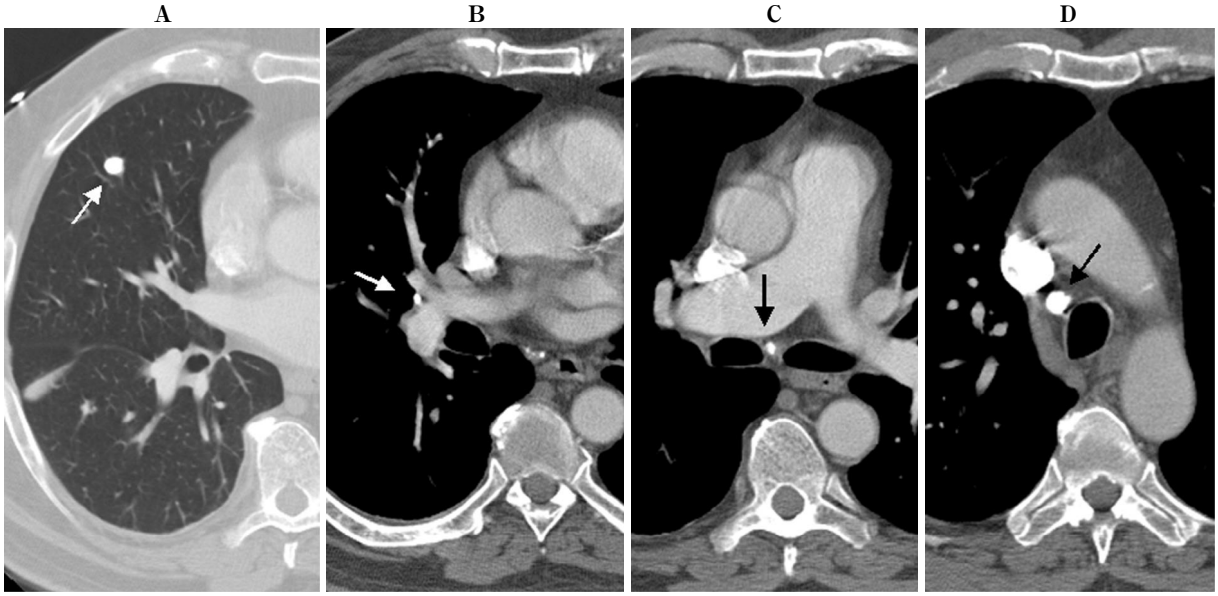

Figure 1. A 45-year-old man with primary complex histoplasmosis in the right middle lobe **(A)**. CT with lung window settings shows a calcified nodule in the right middle lobe (arrow). CT with mediastinum window settings at the level of the hilum **(B)**, carina **(C)**, and mid trachea **(D)** shows a hilar (arrow on **B**), subcarinal (arrow on **C**), and lower paratracheal (arrow on **D**) calcified lymph node, respectively.

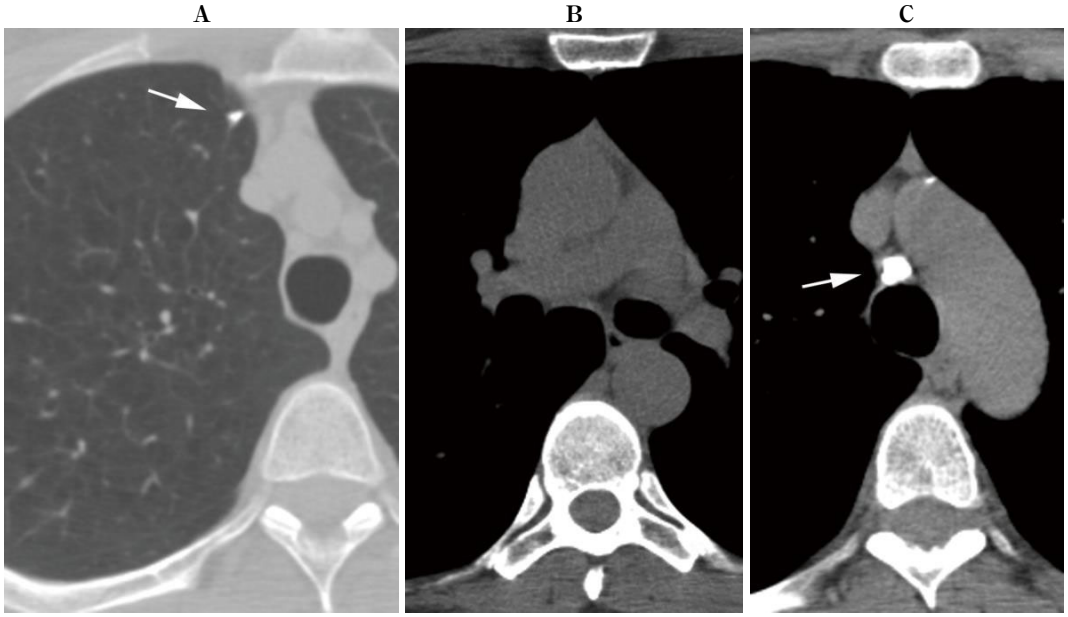

Figure 2. A 56-year-old woman with skip involvement from a right upper lobe histoplasmosis. **(A)** CT with the lung window settings showed a calcified nodule in the upper lobe (arrow in **A**) CT with the mediastinum window settings at the level of the hilum **(B)** and mid-trachea **(C)** showed a calcified right lower paratracheal node (arrow in **C**) but no calcified node in the hilum.

2 ml/s で静注された．1 名の経験豊富な（KT 30 年）胸部画像診断医が，連続する総ての CT を評価した．肺ヒストプラズマ症初感染群において，肺病変の肺葉とリンパ節浸潤を，非小細胞性肺癌の N 病期：肺門（N1），同側縦隔（N2），対側縦隔（N3）を用いて決定した．Skip 浸潤は，肺内あるいは肺門リンパ節浸潤のない縦隔リンパ節浸潤と定義された．[19,20] 縦隔リンパ節浸潤のある例では，American Thoracic Society，American Joint Com-

Table 1. Right Lung Preferentially Involved Mediastinal Nodes in Early N2

	#2	#3	#4	#5	#6	#7	#8	#9
RUL N=76	2	2	75 (17)	1		7		
RML N=42	1		24 (1)			34 (1)		
RLL N=94	3		23 (1)			63 (5)	25 (10)	35 (11)
N=212								

RUL: right upper lobe, RML: right middle lobe, RLL: right lower lobe. The number in parenthesis is skip N2.

Table 2. Left Lung Preferentially Involved Mediastinal Nodes in Early N2

	#2	#3	#4	#5	#6	#7	#8	#9
LUL N=63			8 (1)	48 (9)	9	7 (3)	2 (1)	1
LLL N=102			11	5	1	34 (3)	36 (9)	67 (21)
N=165								

LUL: left upper lobe, LLL: left lower lobe. The number in parenthesis is skip N2.

mitee on Cancer and the Union Internationale Contre le Cancer（AJCC-UICC）で推奨している分類に従って部位 station を決定した．この分類は原発性肺癌のためのものである．[19] #1 上縦隔，#2 上傍気管，#3 血管前，気管後部，#4 下傍気管，#5 大動脈下，#6 大動脈周囲，#7 気管分岐下，#8 傍食道，#9 肺靱帯リンパ節である．

我々は，さらに縦隔リンパ節浸潤の分布を，原発巣が上葉か下葉かにより分類した．縦隔リンパ節を上縦隔 N2（#1～6），下縦隔 N2（#7～9）の 2 群に分類し，縦隔リンパ節浸潤を limited N2（上葉肺癌の上縦隔 N2 浸潤や下葉肺癌の下縦隔 N2 浸潤）とし，上葉肺癌の下縦隔 N2 浸潤や下葉肺癌の上縦隔 N2 浸潤を extended N2 とした．

肺のリンパ経路図

肺の単発病変と N2 浸潤からなる 394 例の肺ヒストプラズマ初感染群の CT 所見（Table 1，2）に基づき，各肺葉の最も高頻度に浸潤される縦隔リンパ節 station と skip N2 の station を示す肺のリンパ経路図を作成した．総ての症例の浸潤された縦隔リンパ節 station の平均は 1.4 であった．したがってこのリンパ経路図は N2 疾患の比較的初期に相当し，主に level 2 リンパ経路による single station の縦隔リンパ節浸潤を示している．それに加えこのリンパ経路図は，若干の level 3 リンパ経路による縦隔リンパ節の浸潤を見ていると思われ，2 番目以降の実際の浸潤頻度はより低いと考えられる．我々は浸潤頻度が 10% 未満の縦隔リンパ節を経路図から省いた．

結　果

各肺葉のリンパ経路図（Figure 3A～3E）

最も高頻度の skip 縦隔リンパ節浸潤は各肺葉によって異なっていた（Figure 3A～3E）．右上葉では右下傍気管リンパ節，左上葉は大動脈下リンパ節，両側下葉では肺靱帯リンパ節と傍食道リンパ節である．右中葉において skip N2 はまれであった．各肺葉における extended N2 の頻度は，右上葉，左上葉，右下葉，左下葉でそれぞれ，8.0%，11.8%，16.3%，11.6% であった．Level 2 リンパ経路による各肺葉の最も高頻度に浸潤される縦隔リンパ節 station は各肺葉で異なり，Figure 3A～3E に示す如くであった．右上葉で最も高頻度に浸潤されるのは右下傍気管リンパ節であり，右中葉では，気管分岐下リンパ節が最も高頻度で，右下傍気管リンパ節が次であった．右下葉では，気管分岐下リンパ節が最も高頻度で肺靱帯，傍食道，右下傍気管リンパ節が次に浸潤頻度が高かった．左上葉では，大動脈下リンパ節が最も頻度が高く，左下傍気管リンパ節や気管分岐下リンパ節が次に高頻度であった．左下葉では，肺靱帯リンパ節が最も高頻度に，傍食道，気管分岐下，左下傍気管リンパ節が次に浸潤される頻度が高かった．

現行 N2 疾患の層別化

我々は現状の N2 疾患を minimal，early，advanced N2 の 3 期に分類した（Figure 4）．各肺葉地図で示された最も高頻度に浸潤されるリンパ節が skip N2 や single station N2 で浸潤された場合，浸潤に主に関与したリンパ経路レベルはそれぞれ level 1 と level 2 であり，それらは限局した N2 疾患と考えられる．一方，N2 が multiple station や extended の場合は level 3 リンパ経路の関与が考えられ，広範にリンパ節転移を来した進行した N2 と思われる．各肺葉で頻度の低いリンパ節への skip N2 や single station N2 浸潤では，level 3 リンパ経路の関与を否定できないため advanced N2 に分類した．

考　察

肺ヒストプラズマ症初感染群の CT 所見に基づく各肺葉のリンパ経路図

我々の行った肺ヒストプラズマ初感染群の CT 所見の評価には，肺から縦隔へのリンパ経路を観察するうえで幾つかのユニークな利点がある．1 つ目は，この感染症が self-limited であるため，各肺葉からの初期の縦隔リンパ節浸潤を評価するのに適したモデルであること．2 つ目に，リンパ節郭清による非小細胞性肺癌の縦隔リンパ節

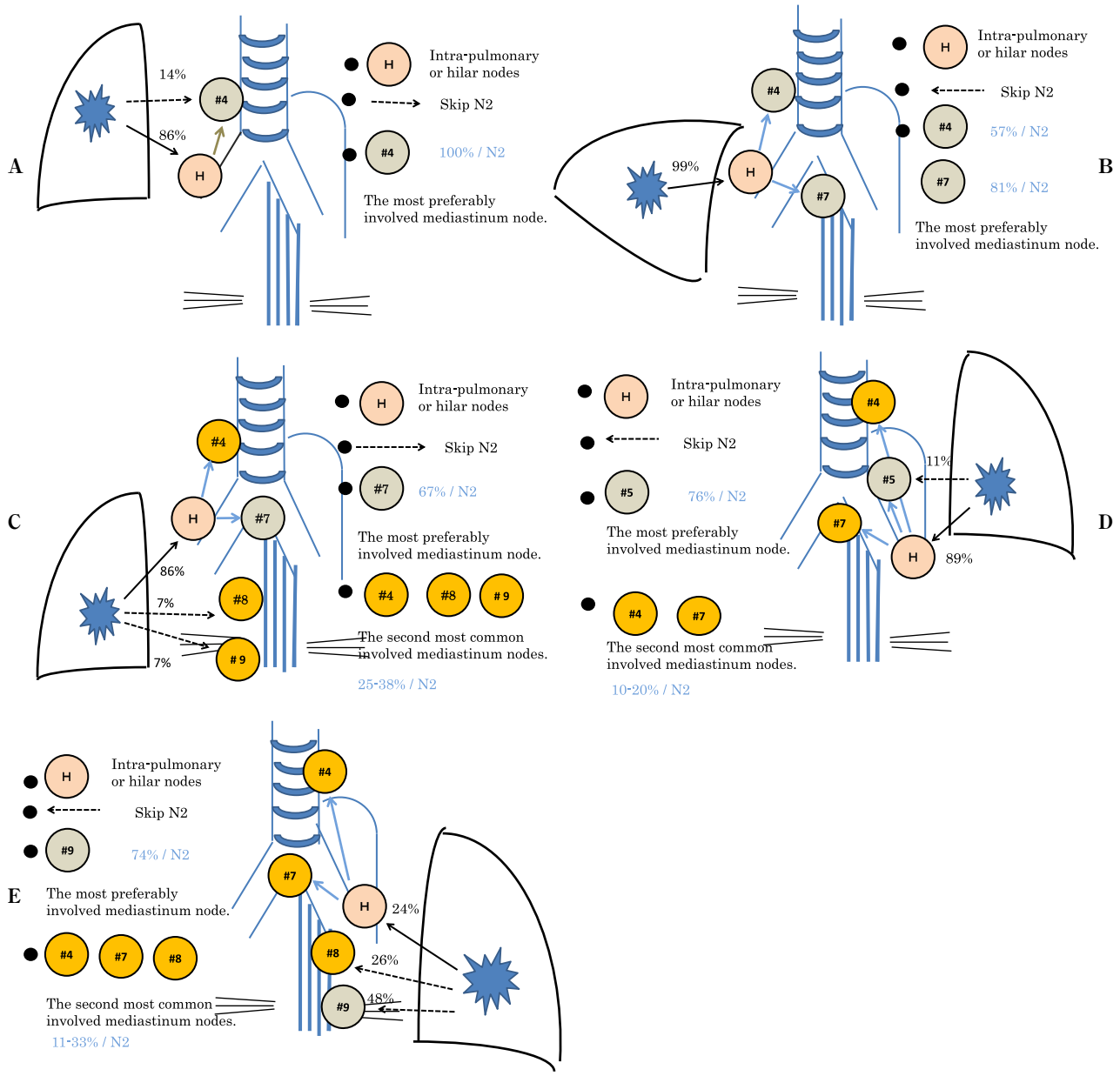

Figure 3. The lymphatic map of each pulmonary lobe. We classified the lymphatics from the lung to the mediastinum into three levels: dotted black arrow: skip N2 (from lung to N2); black arrow: level 1 (from the lung to N1); blue arrow: level 2 (from N1 to N2); and red line: level 3 (among N3). H: the hilar node, #2 upper paratracheal, #3 prevascular and retrotracheal, #4 lower paratracheal, #5 subaortic, #6 paraaortic, #7 subcarinal, #8 paraesophageal, and #9 pulmonary ligament node. Right upper lobe: The most common skip N2 station was the right lower paratracheal node. **(A)** The most commonly involved station was the lower paratracheal node in the right upper lobe. **(B)** The right middle lobe: The skip N2 was uncommon in the right middle lobe. The subcarinal node was the most common, and the lower paratracheal node was the next most commonly involved station in the right middle lobe. **(C)** The right lower lobe: The most common skip N2 stations were the pulmonary ligament and paraesophageal node. In the right lower lobe, the most commonly involved station was the subcarinal node and pulmonary ligament; paraesophageal, and lower paratracheal node were the second most comnonly involved nodes. **(D)** The left upper lobe: The most common skip N2 station was the subaortic node. The most commonly involved station was the subaortic node. The lower paratracheal and subcarina nodes were the second most commonly involved nodes. **(E)** The left lower lobe: The most and second most common skip N2 stations were the pulmonary ligament and paraesophageal nodes, respectively. The most commonly involved station was the pulmonary ligament node. The lower paratracheal, subcarinal, and paraesophageal nodes were the second most commonly involved nodes.

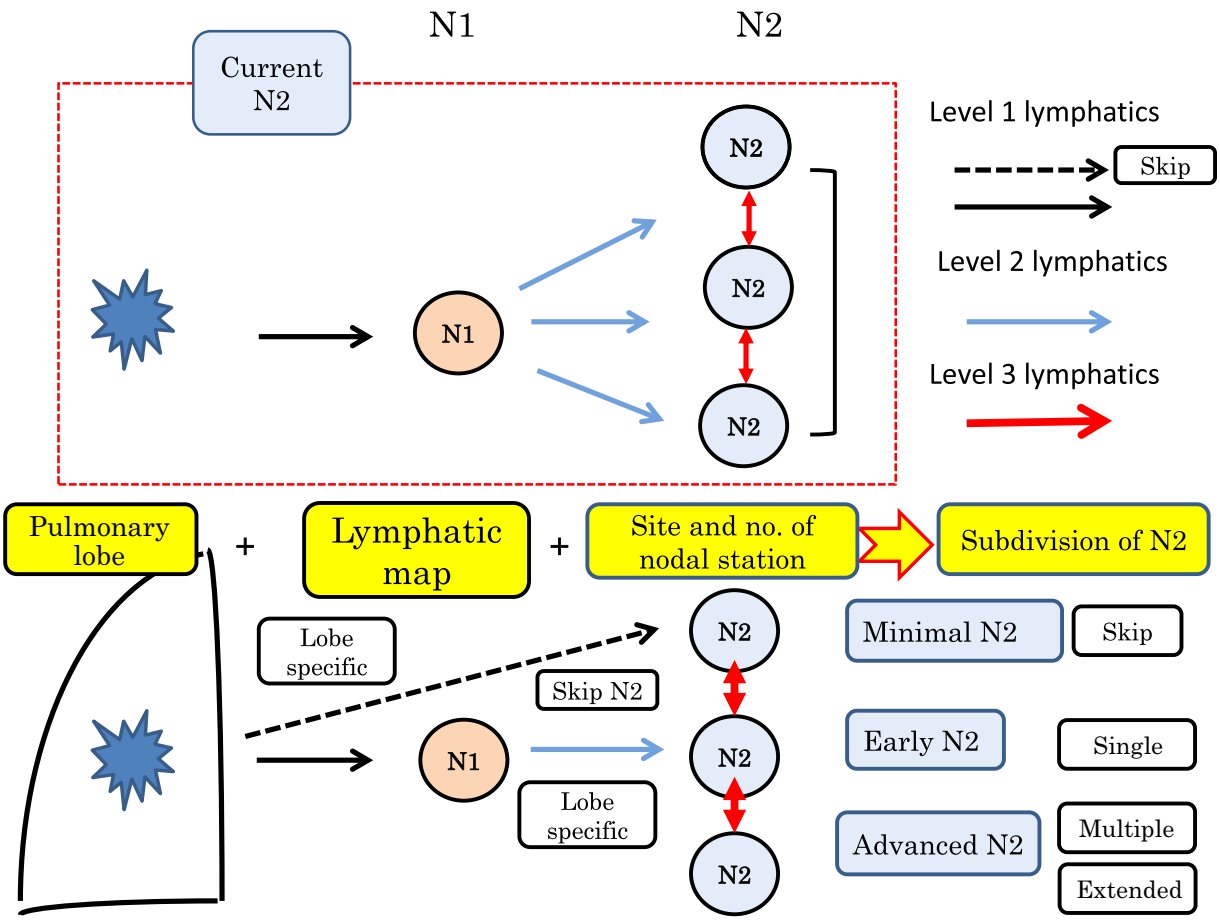

Figure 4. Comparison of the current N stages and our proposal of subdivision of N2 stages. In the current N staging of non-small cell lung cancers (NSCLCs) (the encircled area by dotted line), the nodal metastatic pattern is considered similar in all pulmonary lobes and to progress from N1 to N3 subsequently in order and in the radial fashion. The lower half of the figure shows subdivision of N2 diseases. Our lymphatic map shows the lobe specific direct lymphatic pathway from the lung to N2 and that from N1 to N2 metastasis. Considering of the primary lobe, the site and number of N2 station, and the lymphatic map of each lobes, we can determine the main level of lymphatics and subdivide the current N2 into minimum, early, and advanced N2.

転移の分布評価は，手術のリンパ節郭清の範囲により影響される．一方，我々の評価方法では，CT 所見より全例で胸郭全体の縦隔リンパ節浸潤の評価が可能である点．3 つ目に肺ヒストプラズマ症の初感染群の肺病変は self-limited で最終的に数 mm の石灰化となるため，リンパ節浸潤の評価において，肺病変のサイズ，つまり T 因子の影響を避けることができる点である．しかし，我々の研究には幾つかの limitation もある．最初に，治癒した肺ヒストプラズマ症では浸潤されたリンパ節は石灰化し，我々は薄い 3-mm スライスの CT で評価したが，不十分な石灰化を見逃す可能性はあること．次に，skip N2 や単独部位のリンパ節浸潤が extended disease を含め非典型部位に見られた場合に，それがリンパ還流の解剖学的変異か level 3 リンパ経路の関与かの，いずれかを判断できない．そのような例では level 3 リンパ経路の関与を否定できないため，進行例と考えざるを得ない．今後は，このような非典型的リンパ節転移例の非小細胞性肺癌の予後の解析が必要と考える．

Skip N2 転移

幾つかの論文が non-skip N2 転移に対して skip N2 転移のより良好な予後を報告している．[5-10] 肺癌の skip 転移の機序は，N1 リンパ節における微小転移巣の見逃し，肺から縦隔への直接経路の存在，あるいは腫瘍の増殖能に関する生物学的因子の関与などが考えられている．[20,21] Skip 転移が，微小転移例においても同様に見られることが報告され，[22] N1 リンパ節での見逃しが skip N2 転移の主な原因ではないかと考えられている．各肺葉に特異的な skip N2 浸潤の部位は肺癌とヒストプラズマ感染で類似しており，Takahashi らの研究によると，skip 浸潤の頻度は肺葉内の区域により異なり，同一区域では

N1 浸潤の頻度と逆相関を示した．この事実から肺から縦隔への直接のリンパ還流が skip 転移の発生に寄与していると考えられた．Sasaki らは，健常者の high resolution（HR）CT や気胸患者で縦隔と肺静脈の間にしばしば認める隔壁構造が，肺と縦隔を直接つなぐ skip 転移の経路であると報告している．[23] 非小細胞性肺癌と我々の感染症の検討で同じ skip パターンが見られたことからも，生物学的因子が癌の skip 転移の要因ではないことがわかる．

結果は N2 リンパ節の浸潤であるが，skip N2 は level 1 リンパ経路により起こり，非常に限局した N2 であると思われた．我々のリンパ経路図では感染症と肺癌に違いがある．左下葉の肺癌では肺靱帯リンパ節への浸潤は頻度が少なく，この違いはヒストプラズマ感染が肺癌より末梢肺に生じるためと思われる．

非小細胞性肺癌 N2 の層別化

現在の非小細胞性肺癌の N staging においては，原発巣の肺葉や浸潤された縦隔リンパ節の station の部位や数は考慮されていない．縦隔リンパ節の転移は総ての肺葉で同一で，N1 から N3 まで順番に放射状に拡大していく，と考えられている．しかし我々のリンパ経路図では，肺葉に特異的な肺から N2 への直接リンパ経路と，肺葉に特異的な N2 への N1 からのリンパ経路を示した．そしてこれらは限局した N2 と考えられた（skip N2 と single station N2）．一方，進行例（multiple station N2 や extended N2）は，level 3 リンパ経路の関与によって生じる．原発巣の肺葉と浸潤された N2 の詳細，各肺葉のリンパ経路図によりどのリンパ経路が関与したかを決定でき，それに従って現在の N2 を予後と有意に相関する minimal，early，advanced の 3 群に層別化した．以前に述べたように，我々の研究の 1 つの limitation は，肺癌で通常頻度の低いリンパ節への skip N2 や single station N2 を認めた場合，リンパ経路の解剖学的変異と level 3 リンパ経路の関与を区別できないことである．したがって，このような場合は進行例と判断する．

結　論

我々の研究の結果は，肺の生理的な還流は肺葉に特異的であることを示した．我々は現在の N2 期を minimal，early，advanced に層別化した．次に必要なのは，非小細胞性肺癌の切除例における多施設の skip N2 や single station N2 例に基づく肺のリンパ経路図の作成である．

本論文内容に関連する著者の利益相反：大崎能伸［寄付金］富士フイルム（株）

REFERENCES

1. Okada M, Sakamoto T, Yuki T, Mimura T, Nitanda H, Miyoshi K, et al. Border between N1 and N2 stations in lung carcinoma: lessons from lymph node metastatic patterns of lower lobe tumors. *J Thorac Cardiovasc Surg.* 2005;129:825-830.
2. Casali C, Stefani A, Natali P, Rossi G, Morandi U. Prognostic factors in surgically resected N2 non-small cell lung cancer: the importance of patterns of mediastinal lymph nodes metastases. *Eur J Cardiothorac Surg.* 2005;28:33-38.
3. Keller SM, Vangel MG, Wagner H, Schiller JH, Herskovic A, Komaki R, et al. Prolonged survival in patients with resected non-small cell lung cancer and single-level N2 disease. *J Thorac Cardiovasc Surg.* 2004;128:130-137.
4. Misthos P, Sepsas E, Kokotsakis J, Skottis I, Lioulias A. The significance of one-station N2 disease in the prognosis of patients with nonsmall-cell lung cancer. *Ann Thorac Surg.* 2008;86:1626-1630.
5. Kawano R, Hata E, Ikeda S, Yokota T. Lobe-specific skip nodal metastasis in non-small cell lung cancer patients. *Ann Thorac Cardiovasc Surg.* 2008;14:9-14.
6. Kang CH, Ra YJ, Kim YT, Jheon SH, Sung SW, Kim JH. The impact of multiple metastatic nodal stations on survival in patients with resectable N1 and N2 non small-cell lung cancer. *Ann Thorac Surg.* 2008;86:1092-1097.
7. Kim MS, Lee HS, Lee JM, Zo JI, Lee GK, Nam BH. Prognostic value of single nodal zone metastasis in non-small-cell lung cancer. *Eur J Cardiothorac Surg.* 2010;38:491-497.
8. Sakuraba M, Takahashi N, Oh S, Miyasaka Y, Inagaki T, Suzuki K. Long-term survival after complete mediastinal lymph node resection and lobectomy in patients with bulky N2 non-small cell lung cancer. *Ann Thorac Cardiovasc Surg.* 2011;17:124-129.
9. Ohta Y, Shimizu Y, Minato H, Matsumoto I, Oda M, Watanabe G. Results of initial operations in non-small cell lung cancer patients with single-level N2 disease. *Ann Thorac Surg.* 2006;81:427-433.
10. Tateishi M, Fukuyama Y, Hamatake M, Kohdono S, Ishida T, Sugimachi K. Skip mediastinal lymph node metastasis in non-small cell lung cancer. *J Surg Oncol.* 1994;57:139-142.
11. Vansteenkiste JF, De Leyn PR, Deneffe GJ, Stalpaert G, Nackaerts KL, Lerut TE, et al. Survival and prognostic factors in resected N2 non-small cell lung cancer: a study of 140 cases. Leuven Lung Cancer Group. *Ann Thorac Surg.* 1997;63:1441-1450.
12. Okada M, Tsubota N, Yoshimura M, Miyamoto Y, Matsuoka H. Prognosis of completely resected pN2 non-small cell lung carcinomas: What is the significant node that affects survival? *J Thorac Cardiovasc Surg.* 1999;118:270-275.
13. Sagawa M, Sakurada A, Fujimura S, Sato M, Takahashi S, Usuda K, et al. Five-year survivors with resected pN2 nonsmall cell lung carcinoma. *Cancer.* 1999;85:864-868.
14. Ichinose Y, Kato H, Koike T, Tsuchiya R, Fujisawa T, Shimizu N, et al. Completely resected stage IIIA non-small cell lung cancer: the significance of primary tumor location and N2 station. *J Thorac Cardiovasc Surg.* 2001;122:

803-808.
15. Kotoulas CS, Foroulis CN, Kostikas K, Konstantinou M, Kalkandi P, Dimadi M, et al. Involvement of lymphatic metastatic spread in non-small cell lung cancer accordingly to the primary cancer location. *Lung Cancer*. 2004; 44:183-191.
16. Cerfolio RJ, Bryant AS. Distribution and likelihood of lymph node metastasis based on the lobar location of nonsmall-cell lung cancer. *Ann Thorac Surg*. 2006;81:1969-1973.
17. Takahashi K, Sasaki T, Nabaa B, van Beek EJ, Stanford W, Aburano T. Pulmonary lymphatic drainage to the mediastinum based on computed tomographic observations of the primary complex of pulmonary histoplasmosis. *Acta Radiol*. 2012;53:161-167.
18. Fraser RS, Müller NL, Colman N, Paré PD. Histoplasmosis. In: Fraser RS, Müller NL, Colman N, Paré P, eds. *Diagnosis of diseases of the chest*. 4th ed. Philadelphia: Saunders; 1999:876-890.
19. Mountain CF, Dresler CM. Regional lymph node classification for lung cancer staging. *Chest*. 1997;111:1718-1723.
20. Prenzel KL, Baldus SE, Mönig SP, Tack D, Sinning JM, Gutschow CA, et al. Skip metastasis in nonsmall cell lung carcinoma. *Cancer*. 2004;100:1909-1917.
21. Tanaka F, Takenaka K, Oyanagi H, Fujinaga T, Otake Y, Yanagihara K, et al. Skip mediastinal nodal metastases in non-small cell lung cancer. *Eur J Cardiothorac Surg*. 2004;25:1114-1120.
22. Ohta Y, Oda M, Wu J, Tsunezuka Y, Hiroshi M, Nonomura A, et al. Can tumor size be a guide for limited surgical intervention in patients with peripheral non-small cell lung cancer? Assessment from the point of view of nodal micrometastasis. *J Thorac Cardiovasc Surg*. 2001;122:900-906.
23. Sasaki T, Takahashi K, Aburano T. Potential direct communication of the lung to the mediastinum: computed tomographic evaluation of pulmonary venous connections. *J Thorac Imaging*. 2012;27:93-99.