（肺癌．2017;57:299-303）
© 2017 The Japan Lung Cancer Society

CASE REPORT

高齢女性に発症した縦隔原発絨毛癌の１例

岡本翔一[1,2]・伊藤　潤[2]・吉川仁美[2]・
加藤俊介[3]・高橋和久[2]

A Case of Primary Mediastinal Choriocarcinoma in an Elderly Woman

Shouichi Okamoto[1,2]; Jun Ito[2]; Hitomi Yoshikawa[2];
Shunsuke Kato[3]; Kazuhisa Takahashi[2]

[1]Department of Respiratory Medicine, Saiseikai Kawaguchi General Hospital, Japan; [2]Department of Respiratory Medicine, [3]Department of Clinical Oncology, Juntendo University School of Medicine and Graduate School of Medicine, Japan.

ABSTRACT —— ***Background.*** Primary choriocarcinoma of the mediastinum is a rare form of extragonadal germ cell tumor that has a poorer prognosis in comparison to other germ cell tumors. In addition, primary choriocarcinoma of the mediastinum most often develops in young men. We encountered a case of primary choriocarcinoma of the mediastinum in what appears to be the oldest patient reported to date. ***Case.*** This case involved an 82-year-old woman with left back pain. The patient was found to have a mediastinal mass and pleural effusion. She was diagnosed with primary choriocarcinoma of the mediastinum based on the results of an ultrasound-guided needle biopsy. Chemotherapy with cisplatin and etoposide shrank the tumor and her β-HCG level decreased; however, adverse events precluded the continuation of treatment. The patient died approximately 9 weeks after the diagnosis. ***Conclusion.*** Although decreased tolerance of chemotherapy is a problem that needs to be resolved, chemotherapy should prolong survival, even in elderly patients. Although extragonadal germ cell tumors rarely develop in elderly patients, an effective treatment for these tumors should be developed in the future.

(*JJLC.* 2017;57:299-303)

KEY WORDS —— Primary mediastinal choriocarcinoma, Extragonadal germ cell tumor, The elderly, Human chorionic gonadotropin (HCG)

Corresponding author: Shouichi Okamoto.
Received January 12, 2017; accepted April 17, 2017.

要旨 —— 背景． 性腺外胚細胞腫瘍の中でも縦隔原発絨毛癌は稀で，他の組織型より予後不良とされている．また通常，若年男性に多くみられる．今回検索範囲で最高齢の縦隔原発絨毛癌を経験したため，報告する．**症例．** 82 歳女性．左背部痛を契機に縦隔腫瘍と胸水貯留が判明した．超音波ガイド下針生検で縦隔原発絨毛癌と診断した．Cisplatin と etoposide による化学療法で腫瘍は縮小し β-HCG も低下したが，有害事象のため治療は継続できず診断後約 9 週間で死亡した．**結論．** 高齢者では化学療法の忍容性が低くなりやすいが，胚細胞腫瘍において化学療法による生存期間延長は十分期待できる．高齢発症の性腺外胚細胞腫瘍は希少であるが，今後の有効な治療法の開発が望まれる．

索引用語 —— 縦隔原発絨毛癌，性腺外胚細胞腫瘍，高齢者，ヒト絨毛性ゴナドトロピン（HCG）

[1]埼玉県済生会川口総合病院呼吸器内科；順天堂大学大学院医学研究科 [2]呼吸器内科学，[3]腫瘍内科学．
論文責任者：岡本翔一．
受付日：2017 年 1 月 12 日，採択日：2017 年 4 月 17 日．

はじめに

性腺外胚細胞腫瘍は全胚細胞腫瘍の2～10%で，成人においては縦隔が最も多い.[1,2] 縦隔原発胚細胞腫瘍は縦隔腫瘍の10～20%，さらに絨毛癌は2%程度と稀で,[3] 通常20～30歳代の男性に多い.[4] 今回，我々は検索範囲で最高齢の縦隔原発絨毛癌を経験したため報告する.

症　例

症例：82歳，女性.

主訴：左背部痛.

既往歴：X－5年7月当院呼吸器外科で右上葉肺腺癌区域切除術（pT1aN0M0，stage IA）．X年2月のCTで明らかな再発所見なし.

喫煙・飲酒歴：なし.

家族歴：長女が潰瘍性大腸炎.

現病歴：X年5月下旬の起床時に左背部痛が出現し持続した．6月上旬，改善がないため近医を受診したところ，胸部単純X線写真で左縦隔腫瘤影と左胸水貯留を指摘され，当院呼吸器外科を受診した．精査予定だったが左背部痛が増悪したため6月中旬に緊急入院し，2日後当科に転科した.

入院時身体所見：Performance status 1，意識清明，体温36.5℃，脈拍99/分・整，血圧106/60 mmHg，SpO_2 96%（室内気吸入下），呼吸数16/分，表在リンパ節触知せず，心音異常なし，左下肺野の呼吸音減弱あり，腹部触診異常なし，浮腫なし.

血液検査所見（Table 1）：白血球数，血小板数の増加に加え，β-HCG，sIL-2RとCRPの高値を認めた．AFPの上昇はみられなかった.

胸部単純X線写真（Figure 1A）：左第1弓シルエットサイン陽性の腫瘤影と，左肋骨横隔膜角の鈍化を認めた.

Table 1. The Laboratory Findings on Admission

Hematology		Biochemistry		Tumor markers	
WBC	10,700/μl	Alb	3.3 g/dl	CEA	1.1 ng/ml
Neutro	68.1%	BUN	11 mg/dl	CYFRA	2.2 ng/ml
Lymph	23.1%	Cr	0.84 mg/dl	ProGRP	46.3 pg/ml
Mono	7.1%	AST	15 IU/*l*	sIL-2R	1,720 IU/ml
Eosino	1.5%	ALT	10 IU/*l*	β-HCG	280 ng/ml
Baso	0.2%	LDH	166 IU/*l*	AFP	2 ng/ml
RBC	435×10^4/μl	ALP	309 IU/*l*		
Hb	12.4 g/dl	Na	136 mEq/*l*	Serology	
Hct	37.7%	K	4.9 mEq/*l*	CRP	2.5 mg/dl
Plt	38.2×10^4/μl	Cl	100 mEq/*l*		

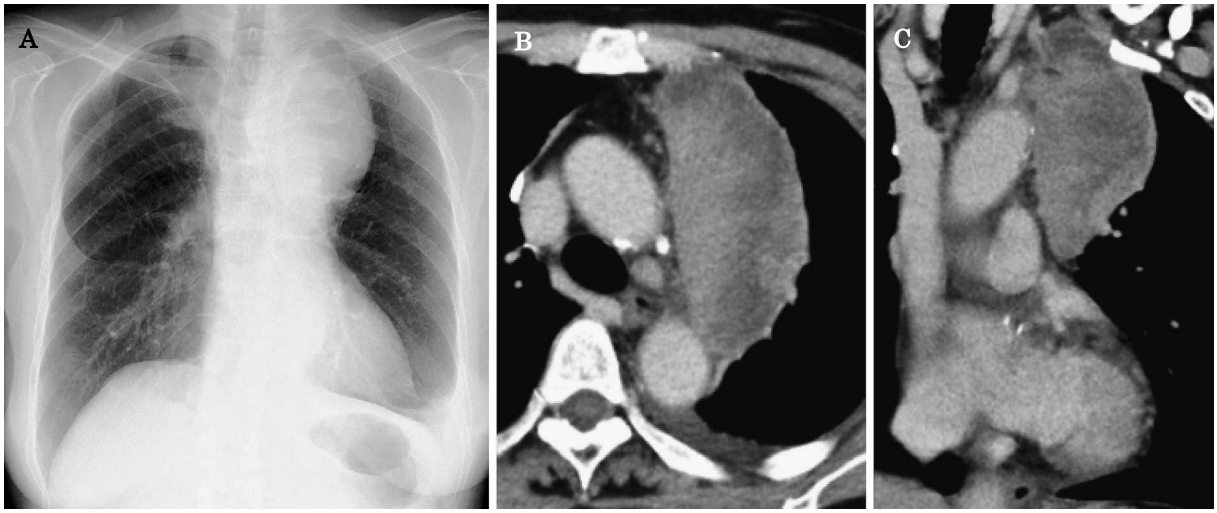

Figure 1. A chest X-ray obtained on admission showed a tumor in the left superior mediastinum, and blunting of the left costophrenic angle **(A)**. Chest CT revealed a mass shadow of 10 cm in diameter, attached to the aortic arch, and also showed left pleural effusion, in the axial **(B)** and coronal views **(C)**.

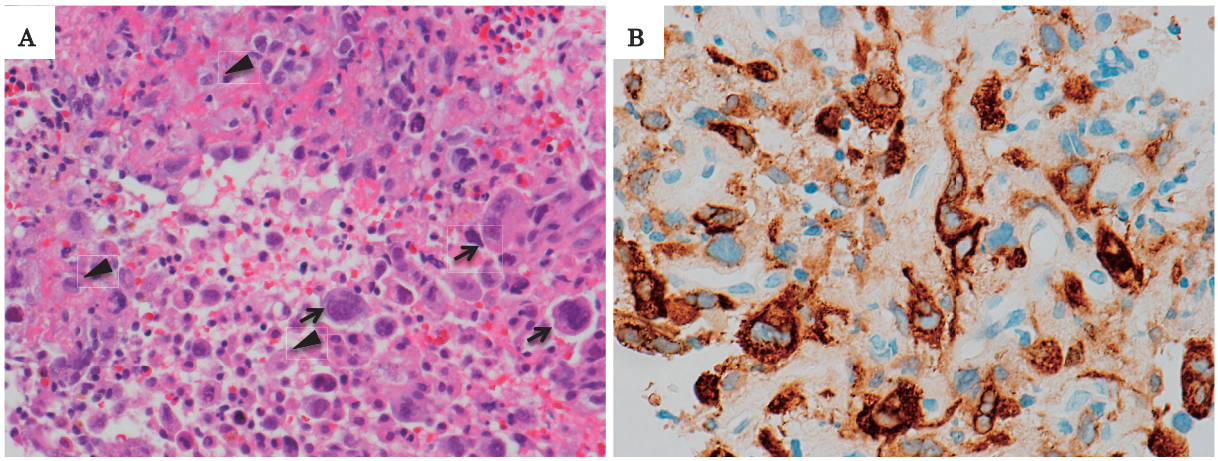

Figure 2. An ultrasound-guided needle biopsy specimen from the tumor demonstrated an admixture of large multinucleated cells with smudged nuclear chromatin (syncytiotrophoblasts, arrows) and polygonal cells with clear cytoplasm (cytotrophoblasts, arrowheads) (H&E staining×100) **(A)**. Immunohistochemical staining revealed that the syncytiotrophoblasts were positive for β-HCG (×168) **(B)**.

胸部造影 CT（Figure 1B，1C）：大動脈弓左側に接して 10 cm 大の内部不均一に造影される腫瘤と，左胸水を認めた．

入院後経過：上前縦隔に発生した腫瘍として悪性胚細胞腫瘍，悪性リンパ腫，胸腺癌などが鑑別にあげられた．左胸腔穿刺を行ったところ血性胸水で細胞診 class V，分化度の低い腺癌の診断が得られた．肺腺癌手術後 5 年経過しており，経過も急激であることから肺腺癌の転移の可能性は低いと考えられ，縦隔腫瘍に対して超音波ガイド下針生検を施行した．1 回目の生検は悪性細胞が認められたものの大部分が壊死で占められ，確定診断に至らなかった．そこで造影 CT で壊死を示唆する低吸収域を避け，造影効果が認められる部位から 2 回目の生検を行った．

病理組織学的所見：クロマチンに富む核を有する単核あるいは多核異型細胞が増生しており，多数の核分裂像がみられた（Figure 2A）．細胞性絨毛細胞と合胞性絨毛細胞が混在する像と考えられた．同部位の免疫染色は β-HCG，CK AE1/3 が陽性，c-kit，AFP が陰性であった（Figure 2B）．以上から絨毛癌と診断した．

原発巣特定のため PET-CT，婦人科受診などの全身スクリーニングを行ったが，縦隔の腫瘤影以外に明らかな腫瘍性病変や fluorodeoxyglucose（FDG）の異常集積は認められず，癌性胸膜炎を合併した縦隔原発絨毛癌と確定診断した．

診断確定までの約 2 週間に腫瘍は急激に増大し，胸水も増加し低酸素血症が出現した．高齢，腎機能低下（推定 GFR 49 ml/min），縦隔原発の胚細胞腫瘍であることから bleomycin による薬剤性肺障害のリスクが高いと考えられ，bleomycin を除いた EP 療法を cisplatin 20 mg/m^2（29 mg/body）day 1～5，etoposide 100 mg/m^2（148 mg/body）day 1～5 で 7 月上旬（第 16 病日）から開始した．経過中の有害事象として，Common Terminology Criteria for Adverse Events v4.0 による Grade 4 の好中球減少とそれに伴う Grade 3 の発熱性好中球減少症，Grade 3 の Hb 減少および血小板減少，Grade 3 の悪心や食欲不振を認めた．投与 5 日目から顆粒球コロニー刺激因子を予防的に使用したが，好中球減少は遷延し 9 日間連続で投与した．また，投与 3 日目に呼吸困難緩和のため約 800 ml の胸水を排液した．

1 コース目終了直後，腫瘍の軽度縮小と胸水減少が得られたが，有害事象で performance status が 3 まで低下した．治癒を目指した化学療法は困難と判断し，全身状態の改善を待ち姑息的化学療法を行う方針となった．状態改善を待つ間に胸水が再び増加し穿刺排液のみでは進行を抑えられず，持続胸腔ドレナージとタルクによる胸膜癒着術を行った．一旦低下した β-HCG も同時期に上昇を示した（Figure 3）．患者・家族の強い自宅療養の希望に従い症状緩和に専念する方針となり，8 月下旬（第 68 病日）に自宅退院した．呼吸困難が増加し 7 日後（第 75 病日）に緊急入院した時点で，左胸腔はほぼ腫瘍に占められ縦隔を右側に圧排していた．症状緩和を行ったが全身状態は悪化し，9 月上旬（第 78 病日）に死亡した．剖検の承諾は得られなかった．

考　察

性腺外に発生する胚細胞腫瘍は 2～10% で，成人においては縦隔が最も多い．[2,3] また縦隔腫瘍の中で縦隔原発

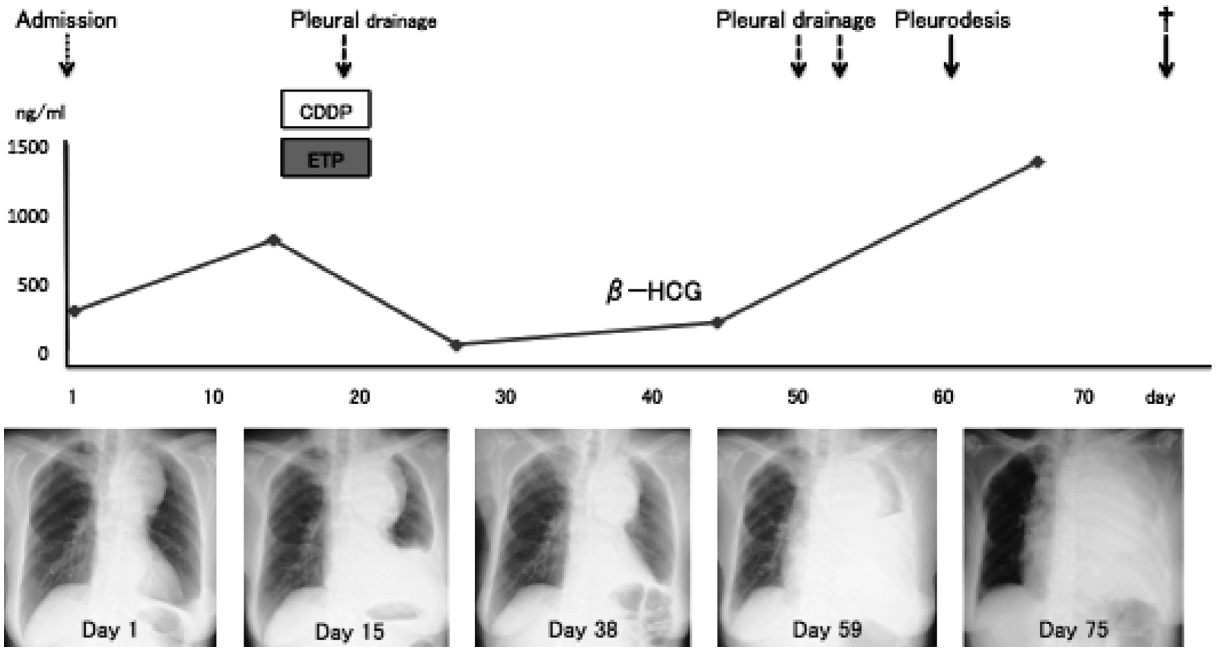

Figure 3. The clinical course. CDDP, cisplatin; ETP, etoposide.

胚細胞腫瘍は10〜20%，純粋な絨毛癌は2%程度である.[4] International Germ Cell Cancer Collaborative Groupの予後分類によると，縦隔原発の非セミノーマの時点で予後不良とされており，5年生存率は48%である.[5] さらに絨毛癌は血行性転移を来しやすいなど進展が速く，最も予後不良である.[6,7] 予後不良群ではBEP療法(bleomycin，etoposide，cisplatin)4コースが標準療法で，腫瘍マーカーが正常化した場合は腫瘍摘出が推奨されている.[8,9] 一方でO'Sullivanら[10]は40歳以上，GFR 80 ml/min未満，病期stage IV，bleomycinの総投与量300,000 IU以上は，bleomycinによる肺障害のリスクになると報告しており，本例では高齢，腎機能低下（推定GFR 49 ml/min)，縦隔原発の胚細胞腫瘍でstage IV相当であることから，肺障害の発症確率は40%と考えられた．加えて胸水貯留に伴う低酸素血症も伴ったためbleomycinによる肺障害が生じると致死的になると考えられ，化学療法の効果が減弱する可能性はあったがbleomycinを除いたEP療法を行った．1剤減らした化学療法であったが有害事象のためperformance statusが低下し，結果的に以後の化学療法は行えなかった．

高齢者を65歳以上とした場合，高齢発症の縦隔原発絨毛癌は検索範囲で4例のみで，生存期間が判明している3例中無治療の2例ではともに77歳，生存期間はそれぞれ3週間，24日間と極めて予後不良であった.[11] 一方，cisplatin，actinomycin Dで治療した71歳の症例では生存期間は約16週間であった．絨毛癌のほとんどは妊娠に関わるもので若年に多くみられ，非妊娠性は頻度が少なく発症年齢も高くなる．また，縦隔原発胚細胞腫瘍の原因として胚形成期に尿生殖隆線に沿って胚細胞が縦隔に迷入する説が有力で，異所性胚細胞は通常アポトーシスを起こし消失するが，発癌性物質に曝露されるとアポトーシスが中断される．マウスモデルでBcl-2ファミリー蛋白のBaxが欠損すると胚細胞のアポトーシスが阻害され，大量の性腺外胚細胞を生じることが判明している.[12] 発癌性物質や発癌遺伝子の詳細は未解明であるが，どこかの時点で生じたアポトーシスの中断とそれによる胚細胞増殖が，高齢発症の一因と推測された．

高齢発症の縦隔原発絨毛癌は希少であるが，化学療法の奏効率と既知の報告を鑑みると，化学療法による生存期間延長は十分期待できるものと考えられる．一方，本例は化学療法を1コース行い約9週間の生存期間が得られたものの，有害事象のため化学療法が継続できなかった．胚細胞腫瘍に対する化学療法の臨床試験のほとんどは殺細胞性抗癌剤を用いてdose-densityを重要視しており，骨髄抑制や肺毒性などが生じやすい．Ciernaら[13]は精巣胚細胞腫瘍におけるPD-1およびPD-L1発現を検討しており，正常精巣組織と比較し有意に胚細胞腫瘍でPD-L1が発現していた．PD-L1高発現群では低発現群より無増悪生存期間および全生存期間が短縮していた．PD-L1を標的にした免疫チェックポイント阻害薬は胚細胞腫瘍に対する新たな治療選択肢になる可能性があり，高齢発症の性腺外胚細胞腫瘍への忍容性も考慮された治療法の開発が望まれる．

縦隔原発胚細胞腫瘍の診断は，CTガイド下針生検や

超音波ガイド下針生検で試みられることが多い．前述のように純粋な絨毛癌の頻度は低く，混合型の胚細胞腫瘍がしばしば存在する．また絨毛癌自体の出血性，壊死性ゆえ組織の大半を壊死が占め，限られた生検検体ではしばしば診断が困難になる．診断の鍵となる所見は細胞性絨毛細胞と合胞性絨毛細胞の存在で，McKenney らは純粋な絨毛癌の診断はこれら典型的な所見が揃う例に限定すべきだと述べている.[14] 多くの胚細胞腫瘍で出血性病変を伴った合胞性絨毛細胞がみられ，これのみでは絨毛癌の診断根拠にはならない.

そこで補助診断として AFP, β-HCG, CD30, CK AE1/3, c-kit, EMA, OCT4, PLAP などの免疫染色が用いられている．PLAP は奇形腫以外の胚細胞腫瘍で陽性になりやすく，CK AE1/3 や EMA も全ての胚細胞腫瘍で陽性になるが, Gao らは性腺外悪性胚細胞腫瘍 48 症例に免疫染色の比較を行い, 混合型でなければ β-HCG は絨毛癌に特異的だったと報告している.[15] 一方 AFP は卵黄嚢腫瘍をはじめ胎児性癌, 未熟奇形腫の一部, CD30 は胎児性癌，c-kit はセミノーマや卵黄嚢腫瘍の一部，OCT4 はセミノーマ，胎児性癌に陽性になりやすい.

縦隔原発の胚細胞腫瘍であってもセミノーマか非セミノーマでは予後が大きく異なり，絨毛癌が混在しているかどうかでさらに予後が変わるため，予後予測も目的として免疫染色を組み合わせて組織診断を行うことが重要である．本例ではまず診断に値する検体を得るため，2 回目の生検時に造影 CT で造影効果が認められる，壊死が少ないと考えられる部位から生検を行った．腫瘍マーカーは卵黄嚢腫瘍で上昇しやすい血中 AFP は正常であった．病理所見では細胞性絨毛細胞と合胞性絨毛細胞以外の特徴的な病理所見はなく，絨毛癌以外の胚細胞腫瘍で陽性になる AFP, CD117 は陰性で，絨毛癌に特異的な β-HCG のみが陽性であった．以上から，限られた生検検体ではあるが絨毛癌と診断した.

結　論

高齢女性に発症した縦隔原発絨毛癌を経験した．高齢者における化学療法への低い忍容性が改善されれば，生存期間延長は期待できる．高齢発症の性腺外胚細胞腫瘍は希少であるが，有効な治療法の開発が望まれる.

本論文内容に関連する著者の利益相反：なし

謝辞：本例の病理組織診断に多大なご協力をいただいた，順天堂大学大学院医学研究科人体病理病態学林大久生先生に深謝いたします.

REFERENCES

1. Collins DH, Pugh RC. Classification and frequency of testicular tumours. *Br J Urol.* 1964;36(Suppl):1-11.
2. Ganjoo KN, Rieger KM, Kesler KA, Sharma M, Heilman DK, Einhorn LH. Results of modern therapy for patients with mediastinal nonseminomatous germ cell tumors. *Cancer.* 2000;88:1051-1056.
3. Weidner N. Germ-cell tumors of the mediastinum. *Semin Diagn Pathol.* 1999;16:42-50.
4. Primary mediastinal choriocarcinoma. *Br Med J.* 1969;2:135-136.
5. International Germ Cell Consensus Classification: a prognostic factor-based staging system for metastatic germ cell cancers. International Germ Cell Cancer Collaborative Group. *J Clin Oncol.* 1997;15:594-603.
6. Hainsworth JD, Einhorn LH, Williams SD, Stewart M, Greco FA. Advanced extragonadal germ-cell tumors. Successful treatment with combination chemotherapy. *Ann Intern Med.* 1982;97:7-11.
7. Moran CA, Suster S. Primary mediastinal choriocarcinomas: a clinicopathologic and immunohistochemical study of eight cases. *Am J Surg Pathol.* 1997;21:1007-1012.
8. Krege S, Beyer J, Souchon R, Albers P, Albrecht W, Algaba F, et al. European consensus conference on diagnosis and treatment of germ cell cancer: a report of the second meeting of the European Germ Cell Cancer Consensus group (EGCCCG): part I. *Eur Urol.* 2008;53:478-496.
9. Krege S, Beyer J, Souchon R, Albers P, Albrecht W, Algaba F, et al. European consensus conference on diagnosis and treatment of germ cell cancer: a report of the second meeting of the European Germ Cell Cancer Consensus Group (EGCCCG): part II. *Eur Urol.* 2008;53:497-513.
10. O'Sullivan JM, Huddart RA, Norman AR, Nicholls J, Dearnaley DP, Horwich A. Predicting the risk of bleomycin lung toxicity in patients with germ-cell tumours. *Ann Oncol.* 2003;14:91-96.
11. 山根　高，江川博彌，出口奈穂子，森谷知恵．縦隔に原発した絨毛癌の 1 例．日呼吸会誌．2006;44:48-54.
12. Runyan C, Gu Y, Shoemaker A, Looijenga L, Wylie C. The distribution and behavior of extragonadal primordial germ cells in Bax mutant mice suggest a novel origin for sacrococcygeal germ cell tumors. *Int J Dev Biol.* 2008;52:333-344.
13. Cierna Z, Mego M, Miskovska V, Machalekova K, Chovanec M, Svetlovska D, et al. Prognostic value of programmed-death-1 receptor (PD-1) and its ligand 1 (PD-L1) in testicular germ cell tumors. *Ann Oncol.* 2016;27:300-305.
14. McKenney JK, Heerema-McKenney A, Rouse RV. Extragonadal germ cell tumors: a review with emphasis on pathologic features, clinical prognostic variables, and differential diagnostic considerations. *Adv Anat Pathol.* 2007;14:69-92.
15. Gao Y, Jiang J, Liu Q. Extragonadal malignant germ cell tumors: a clinicopathological and immunohistochemical analysis of 48 cases at a single Chinese institution. *Int J Clin Exp Pathol.* 2015;8:5650-5657. eCollection 2015.