（肺癌．2017;57:304-307）
© 2017 The Japan Lung Cancer Society

CASE REPORT

陰茎転移をきたした肺腺癌の１例

小沢直也[1]・牧野　靖[1]・中根慶太[2]

A Case of Pulmonary Adenocarcinoma with Penile Metastasis

Naoya Ozawa[1]; Yasushi Makino[1]; Keita Nakane[2]

[1]Department of Respiratory Medicine, [2]Department of Urology, Chutoen General Medical Center, Japan.

ABSTRACT —— ***Background.*** Penile metastasis is a rare event, and cases involving penile metastasis of primary lung cancer are extremely rare. ***Case.*** We report the case of a 62-year-old man. An abnormality was pointed out on a chest X-ray obtained during postoperative follow-up after stomach cancer treatment. He was diagnosed with lung adenocarcinoma (cT2aN3M0 Stage IIIB), and received chemotherapy. At 5 months after the initiation of chemotherapy, he visited the urology department with a painfully enlarged penis and dysuria. We suspected penile metastasis because FDG positron emission tomography (FDG-PET) showed an abnormal uptake in the penis. A biopsy of the corpus spongiosum revealed adenocarcinoma (the same as the primary lung cancer). His symptoms improved following percutaneous cystostomy, and he underwent chemotherapy again without any major adverse events. He died of lung cancer 5 months after the appearance of penile metastasis. ***Conclusions.*** Percutaneous cystostomy was safe and effective for managing the symptoms of penile metastasis.

(*JJLC.* 2017;57:304-307)

KEY WORDS —— Penile metastasis, Percutaneous cystostomy

Corresponding author: Yasushi Makino.
Received February 14, 2017; accepted April 19, 2017.

要旨 —— 背景．転移性陰茎腫瘍はまれであり，肺癌の陰茎転移はさらに頻度が低い．**症例．**62 歳男性．胃癌の術後フォローアップ中に胸部 X 線異常を指摘された．全身精査の結果，肺腺癌（cT2aN3M0 Stage IIIB）と診断し，化学療法を開始した．治療から 5 か月後に陰茎痛，陰茎腫脹および排尿障害の訴えがあり，当院泌尿器科を受診，FDG positron emission tomography（FDG-PET）で陰茎への強い集積を認めたため，転移性陰茎腫瘍を疑った．膀胱鏡下海綿体生検にて原発巣と同様の腺癌が検出され，肺癌の陰茎転移と診断した．経皮的膀胱瘻を造設したところ，排尿障害は改善し，その後も合併症なく化学療法を継続することができた．全身状態の悪化に伴い，陰茎転移出現 5 か月後に永眠した．**結論．**排尿障害を生じた転移性陰茎腫瘍に対して，膀胱瘻を造設することで，安全に化学療法を継続することができた．膀胱瘻は，転移性陰茎腫瘍の症状緩和に対する有効な治療選択肢の 1 つであると考えられた．

索引用語 —— 陰茎転移，経皮的膀胱瘻造設術

はじめに

陰茎は非常に血流の豊富な臓器であるが，転移性陰茎腫瘍はまれであり，肺癌の陰茎転移はさらに頻度が低い．今回我々は，肺腺癌に対して化学療法中に，排尿障害および陰茎痛が出現し，精査の結果，陰茎転移と診断した 1 例を経験した．経皮的膀胱瘻を造設することで症状が改善し，その後も化学療法を継続することができた貴重な症例と考えられたため，報告する．

症　例

症例：62 歳男性．

掛川市・袋井市病院企業団立中東遠総合医療センター [1]呼吸器内科，[2]泌尿器科．

論文責任者：牧野　靖．
受付日：2017 年 2 月 14 日，採択日：2017 年 4 月 19 日．

Figure 1. A physical examination revealed penile induration with tenderness.

主訴：陰茎痛，排尿障害.

既往歴：60 歳で胃癌に対し幽門側胃切除術（pStage IA）.

職業歴：事務職.

生活歴：喫煙歴は 1 日 20 本を 40 年間. 飲酒歴はなし.

現病歴：2014 年 8 月に胃癌の術後経過観察のため撮影された胸部単純 X 線写真で異常を指摘され，当科に紹介された．胸部単純 CT 写真では右上葉 S^1 に長径 32 mm の腫瘤影を認め, 原発性肺癌が疑われた. 気管支鏡などの全身精査の結果，肺腺癌（cT2aN3M0，Stage IIIB）と診断された．EGFR 遺伝子変異および EML4-ALK 融合遺伝子はいずれも検出されなかった．2014 年 9 月よりカルボプラチン（AUC 5，day 1 of a 21-day cycle）とペメトレキセド（500 mg/m^2，day 1 of a 21-day cycle）の投与を 4 コース行った. 4 コース終了後の胸部 CT にて原発巣は著変がみられなかったが，肺内転移が出現した．2014 年 12 月より 2 次治療としてドセタキセル（60 mg/m^2，day 1 of a 21-day cycle）を 2 コース施行した．2015 年 1 月下旬に排尿障害の訴えがあり，前立腺肥大症と考え，薬物治療を開始したが改善乏しく，2 月初旬より陰茎腫脹および陰茎痛も認めたため, 当院泌尿器科を受診した.

身体所見：身長 168 cm，体重 55 kg，血圧 135/62 mmHg, 脈拍 78 回/分・整, 呼吸数 12 回/分, 体温 36.2℃，眼瞼結膜貧血なし，眼球結膜黄染なし，呼吸音は清，心音は整で雑音なし．表在リンパ節触知せず，下腿浮腫なし．陰茎は腹側・背側ともに硬結しており，圧痛を認めた（Figure 1）.

泌尿器科受診時検査所見：一般血液検査，血液生化学検査, 血清学的検査は特に異常を認めなかった. 腫瘍マーカーは CEA が 124.1 ng/dl と高値を示しており，初診時（2014 年 8 月）の 57.7 ng/dl よりも上昇していた.

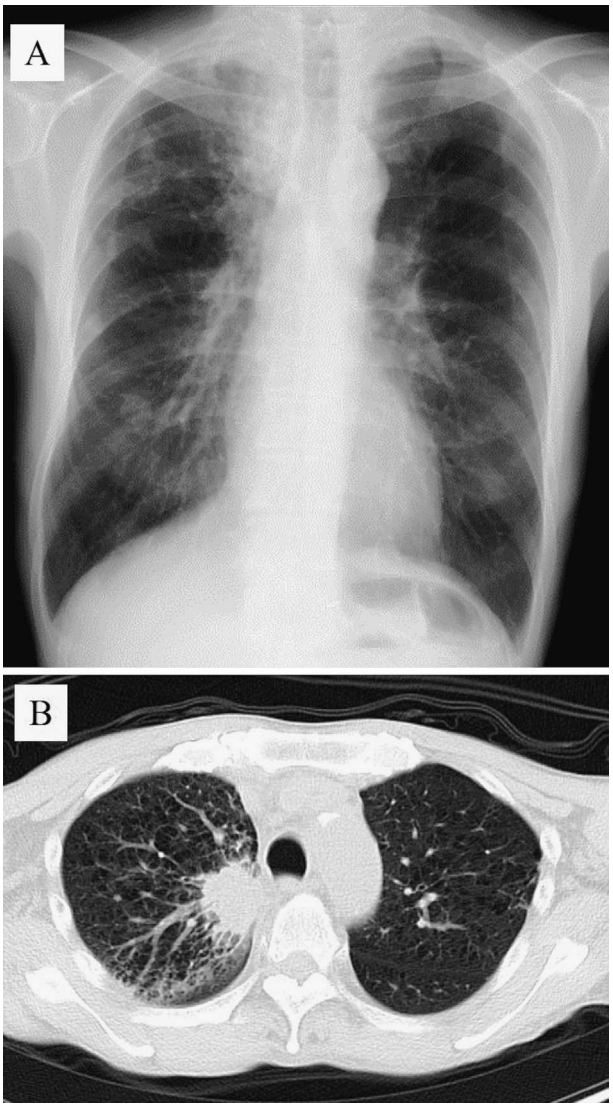

Figure 2. A chest X-ray showed a mass in the right upper lung **(A)**. Chest CT showed a tumor in the right upper lobe **(B)**.

画像所見：胸部 CT 写真では，右上葉 S^1 に長径 32 mm の腫瘤を認めた（Figure 2）．FDG-PET では，陰茎への SUV-max 12.5 の強い集積を新規に認めた（Figure 3）.

臨床経過：脊髄麻酔下に膀胱鏡が施行された．振子部尿道に粘膜不整を伴う尿道狭窄を認めた（Figure 4）．尿道海綿体生検が施行され，尿道狭窄の進行による尿閉を予防する目的で経皮的膀胱瘻が造設された．生検組織では，海綿体内にびまん性に腺癌が認められ（Figure 5），原発巣と免疫染色が一致した（TTF-1 陽性，Napsin A 陽性，p40 陰性）ため，肺癌の海綿体転移と診断した.

膀胱瘻を造設したことで，排尿障害の改善が認められた. 患者本人の希望により 2015 年 4 月よりカルボプラチ

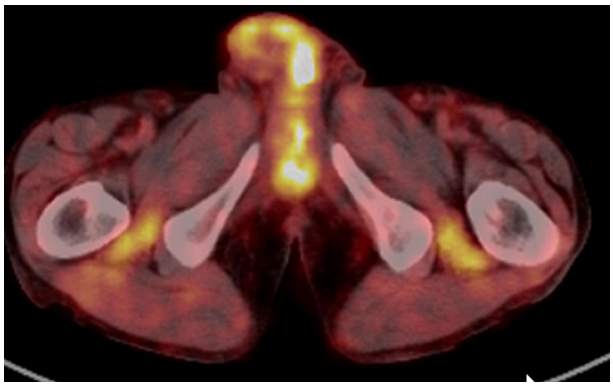

Figure 3. An FDG positron emission tomography (FDG-PET) scan showed an increased FDG uptake in the corpus cavernosum.

Figure 4. Urethrocystoscopy showed urethral stenosis with mucosal irregularity.

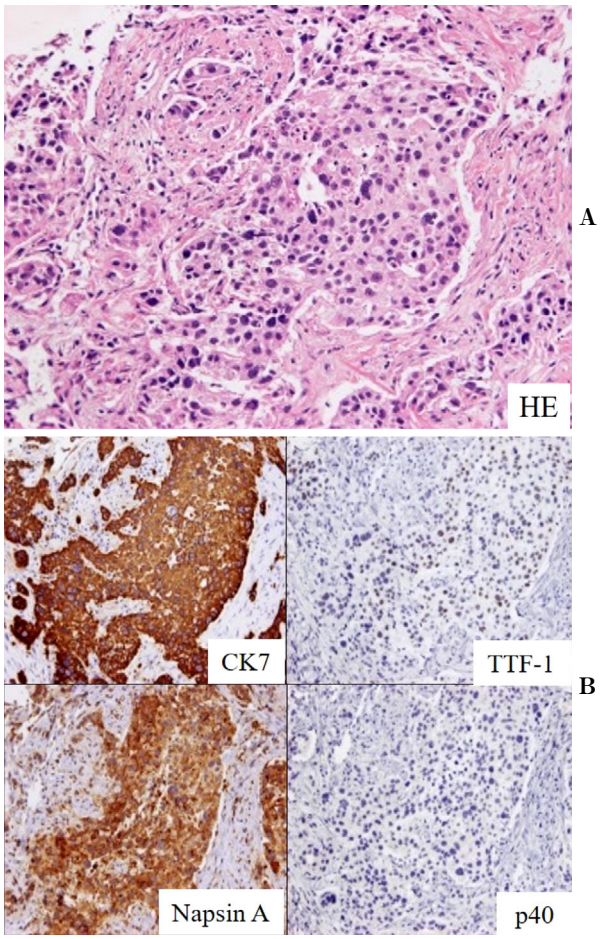

Figure 5. The histological examination of the corpus spongiosum specimen revealed adenocarcinoma (×200; hematoxylin and eosin staining) **(A)**. The cell showed strong immunoreactivity against CK7, Napsin A and was focally positive for TTF-1 and negative for p40 **(B)**.

ンとペメトレキセドによる化学療法を再度２コース行った．陰茎の腫脹はわずかに改善がみられたが，原発巣の増大および化学療法に伴う食欲低下や倦怠感によりPerformance status（PS）の低下が認められた．これ以上の化学療法の継続は困難と判断し，以降は best supportive care（BSC）となった．陰茎への姑息的放射線照射は施行しなかった．肺癌の進行により 2015 年７月に死亡された．

考　察

陰茎は非常に血流の多い部位であるにもかかわらず，転移性陰茎腫瘍の頻度はまれである．[1] 原発巣としては膀胱，前立腺，腎などの尿路生殖器が 70% を占め，大腸・直腸が 21% と続く．[2] 肺癌の陰茎転移は我々の検索した範囲で 33 例と少数であり，うち組織が判明しているものは扁平上皮癌が 21 例，腺癌が４例であった．[3,4]

肺癌の陰茎転移における症状は，腫瘤触知が最も多く（55%），次いで持続勃起症（31%），排尿障害（21%）とされている．[3] 癌患者に排尿障害が出現した場合の原因としては，1）前立腺肥大症や前立腺癌および膀胱癌による下部尿路閉塞，2）抗コリン薬やオピオイドなどによる薬剤性，3）転移性骨腫瘍，転移性硬膜腫瘍，末梢神経障害による神経因性膀胱，4）前立腺炎などの感染症といったものがあげられる．[5] 頻度は非常に低いと考えられるが，1）の原因の１つとして本症例のような陰茎転移があげられる．陰茎転移の部位としては陰茎海綿体が 85% と多く，腫瘤触知や持続勃起症の原因となりうる．尿道海綿体への転移は 21% と陰茎海綿体への転移よりも頻度が少ないが，尿道狭窄による排尿困難や排尿時痛が出現す

る．これらの症状により転移性陰茎腫瘍を疑った場合には，まず画像検査を行う．MRI，PET-CT といった画像検査の有用性が報告されているが，[6,7] いずれも確実なものはなく確定診断のためには生検を要する．本症例では，膀胱鏡による超音波ガイド下尿道海綿体生検において腺癌が証明されたことから，尿道海綿体転移によって尿路の狭窄が生じ，排尿障害が出現したものと考えられた．

陰茎転移は全身転移の一症状として出現することが多く，症状のコントロール目的で放射線照射が行われた報告や，陰茎切除術が行われた報告，神経ブロックを行った報告および化学療法が奏功した報告が散見される．[4,8-10] いずれの治療も緩和的な治療として行われる．放射線治療は病変を縮小し疼痛を緩和する目的で，経皮的膀胱瘻造設術をはじめとした尿路変更術は排尿障害や尿閉を改善する目的で，手術療法は他治療で疼痛がコントロールできないと考えられる際に，選択されうる．[11] 本症例では，泌尿器科との検討の結果，まず速やかに尿路狭窄による排尿障害をコントロールする目的で経皮的膀胱瘻造設術を施行することを選択した．速やかに排尿障害および尿閉の改善が認められ，さらに非ステロイド性抗炎症薬やオピオイドの内服により疼痛の改善を得ることができた．本人の希望もあり 2 コースの化学療法を再開したところ，わずかではあるが陰茎腫脹の改善が認められた．

陰茎転移を有する肺癌の予後は非常に悪く，無治療での生存期間は 1.9 か月，なんらかの治療（外科治療，放射線治療，化学療法）を受けた患者でも 5.5 か月と報告されている．[3] 本症例では化学療法を行うも，全身性の転移が進行したことによる PS の悪化に伴い BSC となり，陰茎転移を診断して 5 か月で永眠された．経過中陰茎腫瘍は軽度の増大がみられたものの，疼痛の悪化はなく，姑息的放射線治療は行わなかった．過去の報告通り予後は不良であった．

我々の検索した範囲内では，陰茎転移を有する肺癌に対して経皮的膀胱瘻を造設し化学療法を継続した症例はみられなかった．本症例では，化学療法施行中に尿路感染症や出血などの膀胱瘻に関連した合併症はみられなかった．膀胱瘻造設により速やかに尿路狭窄に伴う症状を改善でき，合併症なく化学療法を行うことができた．

結　語

肺腺癌の陰茎転移により尿道狭窄をきたしたまれな症例を経験した．肺癌患者に排尿障害の訴えがあった場合，頻度は少ないものの陰茎転移を想起することも必要であると考えられた．尿道狭窄から生じた排尿障害に対して経皮的膀胱瘻を造設することで速やかに症状を軽減でき，さらに合併症なく化学療法を継続することができた．経皮的膀胱瘻造設術は，転移性陰茎腫瘍の治療の選択肢の 1 つとなる可能性があると思われた．

本論文内容に関連する著者の利益相反：なし

REFERENCES

1. Mearini L, Colella R, Zucchi A, Nunzi E, Porrozzi C, Porena M. A review of penile metastasis. *Oncol Rev.* 2012;6:e10.
2. Zhang K, Da J, Yao HJ, Zheng DC, Cai ZK, Jiang YQ, et al. Metastatic tumors of the penis: a report of 8 cases and review of the literature. *Medicine.* 2015;94:e132.
3. Du Plessis DE, Van Der Merwe A, Heyns CF. Penile metastases from primary bronchus carcinoma - A case report and literature review. *African J Urol.* 2015;21:57-61.
4. 谷口浩和，猪又峰彦，阿保　斉，宮田佐門，能登啓文，泉三郎．陰茎転移した肺扁平上皮癌の 1 例．肺癌．2006;46:45-48.
5. Selius BA, Subedi R. Urinary retention in adults: diagnosis and initial management. *Am Fam Physician.* 2008;77:643-650.
6. Kendi T, Batislam E, Basar MM, Yilmaz E, Altinok D, Basar H. Magnetic resonance imaging (MRI) in penile metastases of extragenitourinary cancers. *Int Urol Nephrol.* 2006;38:105-109.
7. Rouanne M, Alhammadi A, Vilain D, Radulescu C, Lebret T. Value of positron emission tomography in diagnosing synchronous penile metastasis from urothelial bladder cancer. *World J Surg Oncol.* 2015;13:276.
8. Fujimoto N, Hiraki A, Ueoka H, Harada M. Metastasis to the penis in a patient with squamous cell carcinoma of the lung with a review of reported cases. *Lung Cancer.* 2001;34:149-152.
9. Haliloglu AH, Haliloglu N, Akpinar EE, Ataoglu O. Erectile dysfunction: initial symptom of a patient with lung cancer. *J Sex Med.* 2011;8:3511-3514.
10. De Luca F, Zacharakis E, Shabbir M, Maurizi A, Manzi E, Zanghì A, et al. Malignant priapism due to penile metastases: Case series and literature review. *Arch Ital Urol Androl.* 2016;88:150-152.
11. Karanikas C, Ptohis N, Mainta E, Baltas CS, Athanasiadis D, Lechareas S, et al. Pulmonary adenocarcinoma presenting with penile metastasis: a case report. *J Med Case Rep.* 2012;6:252.