（肺癌．2017;57:308-314）
© 2017 The Japan Lung Cancer Society

CASE REPORT

Nivolumab の治療中に抗サイログロブリン抗体の陽転化を伴う甲状腺機能異常を認めた非小細胞肺癌の２例

吉原実鈴[1]・木村了介[2]・國井英治[1]・
森　祐太[1]・堀内　実[1]・秋田憲志[1]

Two Patients with Non-small Cell Lung Cancer Developed Thyroid Dysfunction Accompanied by the Emergence of Anti-thyroglobulin Antibodies During Nivolumab Therapy

Misuzu Yoshihara[1]; Ryosuke Kimura[2]; Eiji Kunii[1];
Yuta Mori[1]; Minoru Horiuchi[1]; Kenji Akita[1]

[1]Depatment of Respiratory Medicine, Respiratory Tract Oncology Center, [2]Department of Endocrinology and Metabolism, Nagoya City West Medical Center, Japan.

ABSTRACT —— ***Background.*** Although nivolumab is applied as standard second-line chemotherapy for non-small cell lung cancer (NSCLC), it induces many immune-related adverse events (irAEs), including thyroid dysfunction. The various clinical features and pathogenesis of thyroid dysfunction induced by nivolumab are not well defined. ***Case 1.*** A 47-year-old man diagnosed with cT1bN2M1b stage IV lung adenocarcinoma underwent surgical resection of brain metastasis followed by several lines of chemotherapy. Nivolumab was initiated as the third line chemotherapy. ***Case 2.*** A 66-year-old man relapsed after undergoing surgical resection of cT1bN0M0 stage IB squamous cell carcinoma of the lung. Several lines of chemotherapy were administered; nivolumab was initiated as the fourth line. In both cases, a blood test after the initiation of nivolumab revealed increased levels of free triiodothyronine (FT3), free thyroxine (FT4), and anti-thyroglobulin antibody (TgAb), and decreased levels of thyroid-stimulating hormone (TSH). The clinical findings were consistent with those of silent thyroiditis. Nivolumab therapy was continued and the regression of the tumors was remarkable. ***Conclusion.*** Silent thyroiditis is one of clinical features of thyroid dysfunction when only TgAb emerges among the thyroid auto-antibodies induced during nivolumab therapy. Thus, it is recommended that thyroid function test be performed at regular intervals in order to detect the induction of thyroid dysfunction by nivolumab therapy at an early stage.

(*JJLC.* 2017;57:308-314)

KEY WORDS —— Nivolumab, Non-small cell lung cancer, Thyroid dysfunction, Anti-thyroglobulin antibody, Silent thyroiditis

Corresponding author: Kenji Akita.
Received March 16, 2017; accepted April 24, 2017.

要旨 —— 背景． Nivolumab は非小細胞肺癌の２次治療として標準治療の１つと考えられているが，様々な免疫関連有害事象を発症することが知られている．甲状腺機能異常もその１つで，臨床像は多彩であり発症機序などは明らかではない．**症例．** 症例１は 47 歳男性．肺腺癌 cT1bN2M1b stage IV．脳転移巣摘出後に化学療法を施行．３次治療として Nivolumab を開始．症例２は 66 歳男性．肺扁平上皮癌 cT1bN0M0 stage IB の診断で切除術施行．再発後に化学療法を開始し，４次治療として Nivolumab を開始．症例 1, 2 ともに Nivolumab 治療により，TSH の減少と FT3 と FT4 および抗サイログロブリン抗体（TgAb）の増加を認め，無症候性甲状腺炎の臨床

名古屋市立西部医療センター [1]呼吸器腫瘍センター・呼吸器内科，[2]内分泌・糖尿病内科．
論文責任者：秋田憲志．
受付日：2017 年 3 月 16 日，採択日：2017 年 4 月 24 日．

像を呈した．Nivolumab を継続し腫瘍は著明に縮小した．**結論．** Nivolumab による甲状腺機能異常の中で，抗甲状腺自己抗体として TgAb のみが出現した場合に無症候性甲状腺炎として発症する可能性があり，早い段階で診断するために甲状腺機能の定期的な評価を行うことが勧められると考えられた．

索引用語 —— Nivolumab，非小細胞肺癌，甲状腺機能異常，抗サイログロブリン抗体，無症候性甲状腺炎

背　景

Programmed death 1（PD-1）は，活性化された T 細胞上に発現する免疫チェックポイント受容体で，自己に対する免疫寛容を維持するために T 細胞の活性化を抑制する役割を持っている．腫瘍細胞は，本来非自己の細胞として T 細胞を中心とする免疫監視機構によって排除されるが，PD-1 のリガンドとなる PD-L1 を細胞表面に発現することにより，T 細胞からの攻撃を回避し免疫寛容を獲得するとされている．[1]

Nivolumab はこの PD-1 に対するヒト IgG モノクローナル抗体で，PD-1 と腫瘍細胞の PD-L1 による pathway を阻害して，T 細胞による腫瘍細胞への細胞傷害活性を高めることで抗腫瘍効果を発揮するという特異な作用機序を有し，多くの悪性腫瘍に対して期待される治療薬である．[2-4] 2 つのランダム化比較第 III 相試験の結果，前治療のある非小細胞肺癌にて，これまでの標準的治療である Docetaxel と比較して生存期間を，中央値で扁平上皮癌では 9.2 か月 vs 6.0 か月（ハザード比 0.59；95% CI, 0.44 to 0.79；p＜0.001），非扁平上皮癌では 12.2 か月 vs 9.4 か月（ハザード比 0.73；96% CI, 0.59 to 0.89；p=0.002）と有意に延長し，非小細胞肺癌の 2 次治療として標準的治療の 1 つと考えられるようになってきた．[5,6] しかし，その特異な作用機序のため，免疫関連有害事象が引き起こされることがあり，甲状腺機能異常症はその 1 つで，様々な病態での報告がある．[5-9]

今回我々は，Nivolumab による化学療法中に甲状腺機能異常を引き起こし，サイログロブリン（Tg）と，抗甲状腺自己抗体の 1 つの抗 Tg 抗体（TgAb）の増加を伴い，その後甲状腺機能異常が自然寛解した 1 例と，甲状腺機能低下症に陥った 1 例を経験したので，報告する．

症　例

症例 1：47 歳男性．

主訴：歩行時ふらつき．

既往歴：特記事項なし．

喫煙歴：20～30 本/日，26 年．

ECOG performance status：1．

現病歴：X－1 年 1 月，歩行時ふらつきにて発症．精査の結果肺癌の脳転移が疑われた．X－1 年 4 月，脳腫瘍摘出術を施行後当院に紹介された．

臨床経過：肺腺癌 cT1bN2M1b stage IV（BRA）（EGFR 遺伝子変異陰性，ALK 転座陰性）と診断し，Cisplatin（75 mg/m^2 day 1）＋Pemetrexed（500 mg/m^2 day 1）による化学療法を施行．部分奏効となるも Pemetrexed 維持療法中に再燃，X 年 1 月に S-1（100 mg/body/day day 1～14/q3 weeks）による化学療法を開始したが，2 サイクル後に増大した．3 月より 3 次治療として Nivolumab（3 mg/kg）による治療を開始した．Nivolumab 開始前検査（Table 1）では，甲状腺機能異常は認めず，各種抗甲状腺自己抗体も陰性であった．3 サイクル施行後の定期検査で甲状腺刺激ホルモン（TSH）の低下を認め，4 サイクル後に TSH のさらなる低下と遊離トリヨードサイロニン（FT3）・遊離サイロキシン（FT4）

Table 1. The Thyroid-related Parameters Associated with Nivolumab Therapy

Parameter (normal limits)		Case 1			Case 2		
		Before	Peak	After	Before	Peak	After
TSH	(0.4-4.9 μIU/ml)	0.8	0	1.6	0.7	0	13.6
FT3	(1.7-3.7 pg/ml)	2.9	6.5	2.9	3.1	6.4	1.4
FT4	(0.7-1.5 ng/dl)	1.1	2.1	1.1	1	2.5	0.5
TrAb	(0-1.9 IU/*l*)	0.4	0.6	no data	0.4	0.6	0.4
Tg	(0-33.7 ng/ml)	10.36	83.2	12.66	6.56	82.2	49.2
TgAb	(0-27.9 IU/ml)	＜10.0	143.6	25.1	＜10.0	63.6	185.3
TPOAb	(0-15.9 IU/ml)	8.7	7.1	8.7	7.3	10.2	7.2

Tg, thyroglobulin; TgAb, anti-thyroglobulin antibody; TPOAb, anti-thyroid peroxidase antibody; TrAb, TSH receptor antibody.

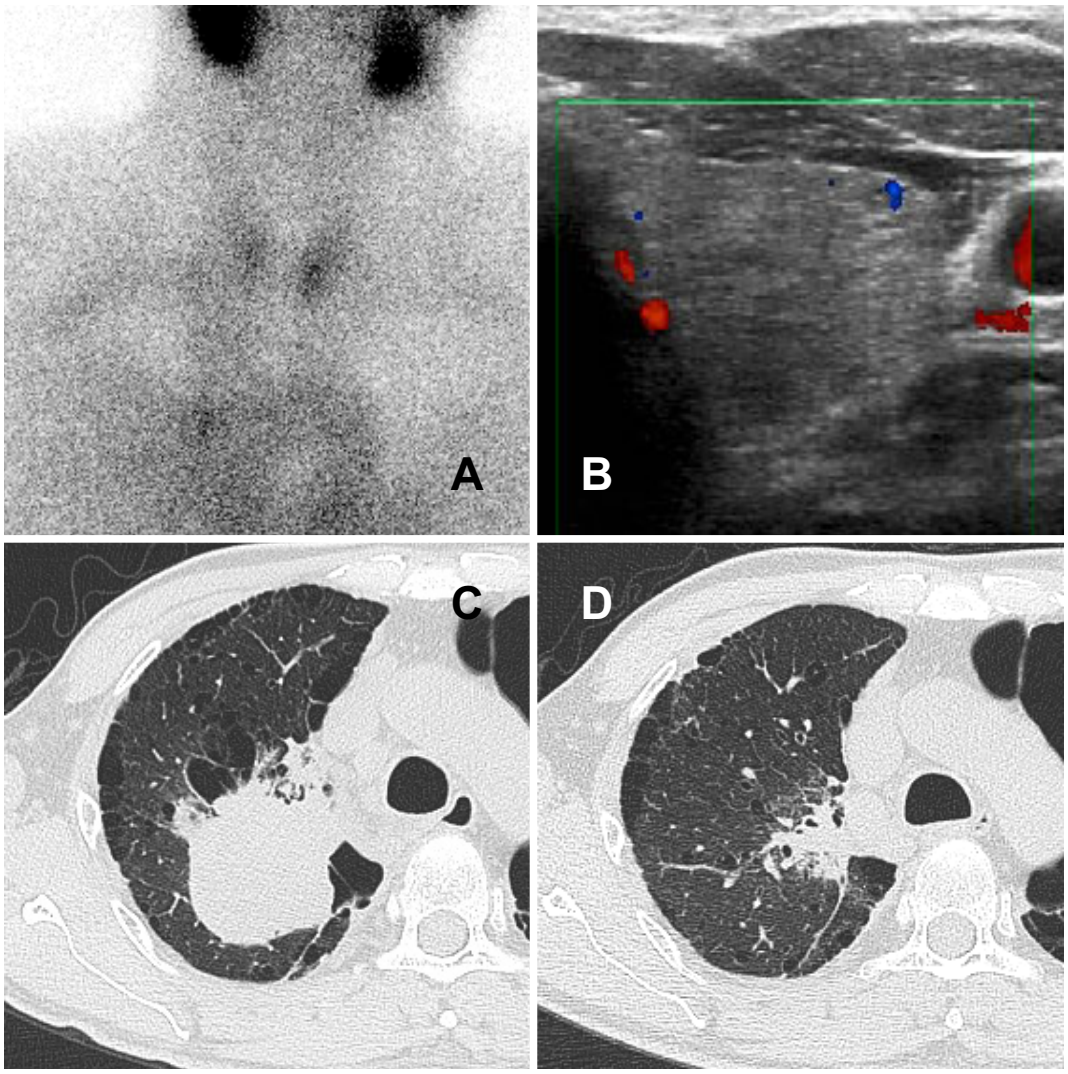

Figure 1. The imaging findings of Case 1. Scintigraphy did not show an increased uptake in the thyroid **(A)**. Thyroid ultrasonography showed heterogeneous echotexture with hypoechogenicity **(B)**. Chest CT before **(C)** and after **(D)** 4 cycles of nivolumab therapy.

の上昇を認めた．それに伴い Tg および TgAb の著明な増加を認めた．甲状腺関連の自覚症状はなく，甲状腺超音波検査では内部エコーは不均一で，甲状腺 Tc シンチグラムで甲状腺への集積の低下を認め，無症候性甲状腺炎に矛盾しない所見であった（Figure 1A，1B）．甲状腺機能異常に対しては経過観察のみとし，Nivolumab の治療を継続したところ， TSH・FT3・FT4 は正常化した．Tg と TgAb はしばらく増加傾向が続いた後，遅れて正常化した（Figure 2A）．腫瘍は徐々に縮小し部分奏効となった（Figure 1C，1D）．

症例 2：66 歳男性．

主訴：咳嗽．

既往歴：胃潰瘍術後，発作性心房細動，間質性肺炎．

喫煙歴：40 本/日，40 年．

ECOG performance status：1．

現病歴：X－1 年 3 月咳嗽のため受診．肺扁平上皮癌 cT1bN0M0 stage IB と診断．4 月に胸腔鏡下肺部分切除術を施行された．しかし 10 月に再発したため 11 月に呼吸器内科に紹介となった．

臨床経過：Carboplatin（AUC 5 day 1）＋S-1（100 mg/body/day day 1～14/q3 weeks）による化学療法を施行するも増大傾向が持続したため，X 年 1 月より Nedaplatin（100 mg/m^2 day 1）＋Docetaxel（60 mg/m^2 day 1）に変更して治療継続．腫瘍は縮小傾向となるも 4 サイクル後に再増大し，7 月より Vinorelbine（25 mg/m^2 day 1，8）の投与を行うも効果なく，4 次治療として Nivolumab（3 mg/kg）による治療を開始した．

Nivolumab 開始前検査（Table 1）では，症例 1 と同様

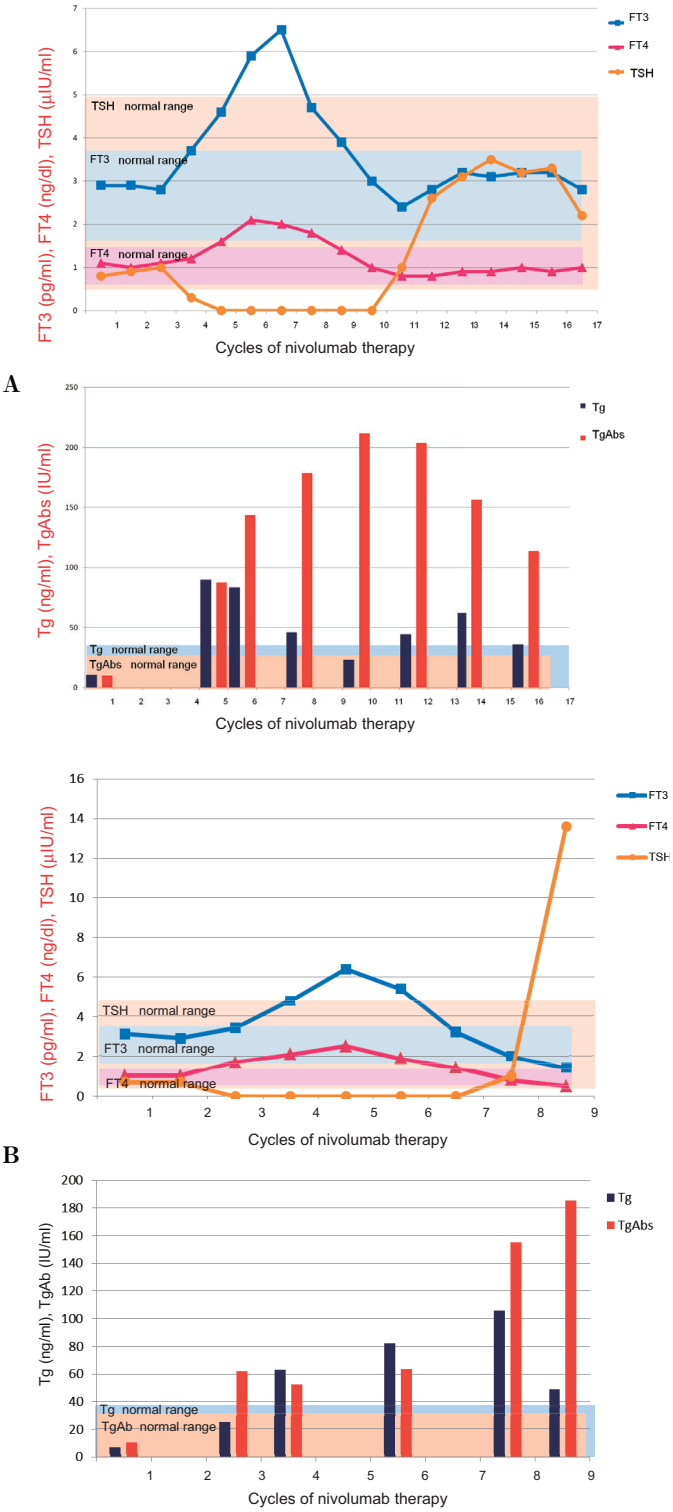

Figure 2. The clinical course of the parameters related to the thyroid function during nivolumab therapy. **A,** Case 1; **B,** Case 2. The colored area shows normal ranges for: serum free tri-iodothyronine (FT3; 1.7-3.7 pg/ml), free thyroxine (FT4; 0.7-1.5 ng/dl), thyroid stimulating hormone (TSH; 0.4-4.9 μIU/ml), thyroglobulin (Tg; 0-33.7 ng/ml), anti-thyroglobulin antibody (TgAb; 0-27.9 IU/ml).

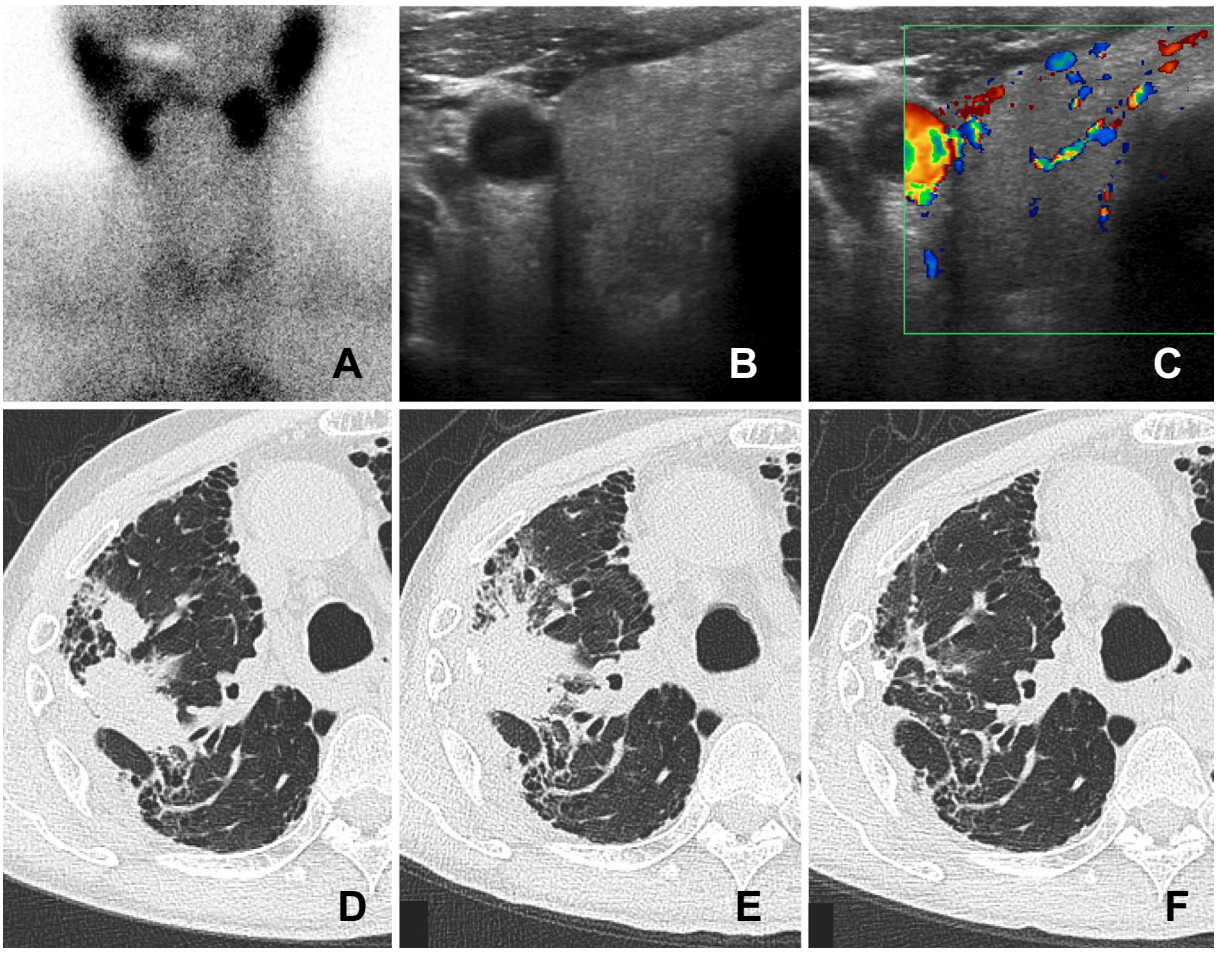

Figure 3. The imaging findings of Case 2. Scintigraphy did not show an increased uptake in the thyroid **(A)**. Thyroid ultrasonography showed heterogeneous echotexture with hypoechogenicity **(B)** and hypervascularity **(C)**. Chest CT before **(D)** and after two **(E)** and seven **(F)** cycles of nivolumab therapy.

に甲状腺機能異常は認めず，各種抗甲状腺自己抗体も陰性であった．2サイクル施行後の定期検査でTSHの低下を認め，3サイクル後にFT3・FT4の上昇とTgおよびTgAbの増加を認めた．甲状腺関連の自覚症状はなく，甲状腺超音波検査では内部エコーは不均一で，ドップラーでhypervascular所見を認めた．甲状腺Tcシンチグラムで甲状腺への集積の低下を認め，無症候性甲状腺炎に矛盾しない所見であった（Figure 3A～3C）．甲状腺機能異常に対しては経過観察のみとし，Nivolumabの治療を継続したところ，TSH・FT3・FT4は正常化しTgとTgAbは上昇傾向が持続していた．しかし7サイクル後の定期検査で，TSHが増加し，FT3・FT4が減少に転じたため，甲状腺ホルモン補充療法を開始した（Figure 2B）．腫瘍は，Nivolumab 2サイクル後に一時陰影は増大したが，その後徐々に縮小し7サイクル後に完全奏効となった（Figure 3D～3F）．

考　察

Nivolumabによる甲状腺機能異常は甲状腺ホルモンが増加するものや低下するもの，甲状腺自己抗体が出現するものやしないものなど様々な報告がある．[5-12] 自験例では，Tgの血中濃度の増加と甲状腺自己抗体の中でTgAbのみの出現を認めた．Tgは甲状腺内での甲状腺ホルモンの産生，貯留および放出に関わる重要な役割を持つ甲状腺濾胞の主な構成成分であり，健常状態では大循環の中には分泌されない蛋白である．しかし，甲状腺の炎症や自己免疫的機序，出血，あるいはGraves' diseaseや腫瘍により甲状腺濾胞に障害を生じた場合に大循環の中に漏れ出し，このTgに対する自己抗体が形成される．TgAbはこのTgに反応して形成された抗甲状腺抗体であり，抗甲状腺ペルオキシダーゼ抗体（TPOAb）とともに，橋本病やGraves' diseaseなどの自己免疫性甲状腺炎で高頻度に検出されることが知られて

いる．

Nivolumab の標的の 1 つである PD-1 は，T 細胞だけでなく B 細胞や natural killer（NK）細胞にも幅広く発現しており，PD-1 pathway がブロックされると，腫瘍細胞に浸潤している T 細胞が活性化するだけでなく，正常組織に浸潤している NK 細胞が活性化することや，B 細胞による抗体産生が直接および間接的に活性化し，自己抗体の産生が刺激される可能性があるとされる．[1] このため，もともと自己免疫の標的となりやすい甲状腺が，T 細胞や NK 細胞の活性化により，直接的に刺激を受け機能異常を発症し，B 細胞が活性化されることにより自己抗体産生の助長が起きていると考えられる．Nivolumab による免疫関連有害事象として甲状腺機能異常が発症した際の，Tg および抗甲状腺自己抗体（TgAb，TPOAb，抗 TSH レセプター抗体）の変化については，自験例のように甲状腺機能異常に伴い TgAb のみ上昇するケースや（Table 1），TPOAb が増加するケース，さらにはこれらの自己抗体が変動しないケースなど様々であるが，[10-12] 免疫担当細胞の活性化の程度や標的となる部位に差があり，免疫チェックポイント阻害剤による甲状腺機能異常の病態の差として現れるのではないかと考えられた．また TgAb のみが出現する甲状腺機能異常では，自験例のように無症候性甲状腺炎の臨床像を呈することが多く，緩徐な経過をたどり発見されずに自然寛解しているケースもあると考えられた．

このため，甲状腺関連有害事象を適切に評価するためには，各種甲状腺関連項目を定期的に測定することが大切であると考えられた．

Nivolumab 治療における免疫関連有害事象の発症と抗腫瘍効果の関連については，現時点では明らかにされていないが，Nivolumab により甲状腺に免疫関連反応による炎症を引き起こすことや，その結果漏出した Tg などの蛋白に反応して抗甲状腺自己抗体が形成されることは，Nivolumab により免疫担当細胞の活性化が引き起こされていることの現れであり，こうした免疫担当細胞の活性化は，腫瘍細胞に対しても同様に作用し抗腫瘍活性の発現につながっているものと考えられる．自験例は 2 例とも甲状腺機能異常を発現し，著明な腫瘍縮小を認めた．また，免疫チェックポイント阻害剤による免疫関連有害事象と抗腫瘍効果との関連を示した多くの報告があり，[10,12-15] 免疫関連有害事象としての甲状腺機能異常の発現は実際に Nivolumab の抗腫瘍活性を反映している可能性があると考えられた．

結　語

Nivolumab による甲状腺関連有害事象の中で，甲状腺自己抗体として TgAb のみが出現するものは無症候性甲状腺炎の臨床像を呈することがあり，甲状腺機能異常を早期に把握し，適切に対処するために，甲状腺関連項目の定期的な測定が大切であると考えられた．

本論文内容に関連する著者の利益相反：なし

REFERENCES

1. Pardoll DM. The blockade of immune checkpoints in cancer immunotherapy. *Nat Rev Cancer.* 2012;12:252-264.
2. Brahmer JR, Drake CG, Wollner I, Powderly JD, Picus J, Sharfman WH, et al. Phase I study of single-agent anti-programmed death-1 (MDX-1106) in refractory solid tumors: safety, clinical activity, pharmacodynamics, and immunologic correlates. *J Clin Oncol.* 2010;28:3167-3175.
3. Wang C, Thudium KB, Han M, Wang XT, Huang H, Feingersh D, et al. In vitro characterization of the anti-PD-1 antibody nivolumab, BMS-936558, and in vivo toxicology in non-human primates. *Cancer Immunol Res.* 2014;2:846-856.
4. Topalian SL, Hodi FS, Brahmer JR, Gettinger SN, Smith DC, McDermott DF, et al. Safety, activity, and immune correlates of anti-PD-1 antibody in cancer. *N Engl J Med.* 2012;366:2443-2454.
5. Brahmer J, Reckamp KL, Baas P, Crinò L, Eberhardt WE, Poddubskaya E, et al. Nivolumab versus docetaxel in advanced squamous-cell non-small-cell lung cancer. *N Engl J Med.* 2015;373:123-135.
6. Borghaei H, Paz-Ares L, Horn L, Spigel DR, Steins M, Ready NE, et al. Nivolumab versus docetaxel in advanced nonsquamous non-small-cell lung cancer. *N Engl J Med.* 2015;373:1627-1639.
7. Garon EB, Rizvi NA, Hui R, Leighl N, Balmanoukian AS, Eder JP, et al. Pembrolizumab for the treatment of non-small-cell lung cancer. *N Engl J Med.* 2015;372:2018-2028.
8. Herbst RS, Baas P, Kim DW, Felip E, Pérez-Gracia J, Han JY, et al. Pembrolizumab versus docetaxel for previously treated, PD-L1-positive, advanced non-small-cell lung cancer (KEYNOTE-010): a randomised controlled trial. *Lancet.* 2016;387:1540-1550.
9. Reck M, Rodríguez-Abreu D, Robinson AG, Hui R, Csőszi T, Fülöp A, et al. Pembrolizumab versus chemotherapy for PD-L1-positive non-small-cell lung cancer. *N Engl J Med.* 2016;375:1823-1833.
10. Tanaka R, Fujisawa Y, Maruyama H, Nakamura Y, Yoshino K, Ohtsuka M, et al. Nivolumab-induced thyroid dysfunction. *Jpn J Clin Oncol.* 2016;46:575-579.
11. Van Kooten MJ, van den Berg G, Gleudemans AWJM, Hiltermann TJN, Groen HJM, Links TP. Transient thyrotoxicosis during nivolumab treatment. Endocrine Society's 98th Annual Meeting and Expo. 2016:SUN-277.
12. Hershman JM, Orlov S, Salari F, Kashat L, Walfish PG. Painless thyroiditis with thyrotoxicosis or hypothyroidism may develop in patients receiving programmed death 1 receptor immunotherapy. *Clinical Thyroidology.* 2015;27:185-186.
13. Attia P, Phan GQ, Maker AV, Robinson MR, Quezado MM, Yang JC, et al. Autoimmunity correlates with tu-

mor regression in patients with metastatic melanoma treated with anti-cytotoxic T-lymphocyte antigen-4. *J Clin Oncol.* 2005;23:6043-6053.

14. Beck KE, Blansfield JA, Tran KQ, Feldman AL, Hughes MS, Royal RE, et al. Enterocolitis in patients with cancer after antibody blockade of cytotoxic T-lymphocyte-associated antigen 4. *J Clin Oncol.* 2006;24:2283-2289.
15. Osorio JC, Ni A, Chaft JE, Pollina R, Kasler MK, Stephens D, et al. Antibody-mediated thyroid dysfunction during T-cell checkpoint blockade in patients with non-small-cell lung cancer. *Ann Oncol.* 2017;28:583-589.