（肺癌．2017;57:315-319）
© 2017 The Japan Lung Cancer Society

CASE REPORT

# 浸潤影を呈して経気道性に進展した粘液非産生性充実型肺腺癌の１例

鈴木仁之[1]・庄村　心[1]・矢田真希[1]・
島本　亮[2]・草野五男[3]・近藤智昭[1]

# A Case of Solid Predominant Lung Adenocarcinoma Without Mucin Production Spread Through the Air Spaces Showing Consolidation

Hitoshi Suzuki[1]; Shin Shomura[1]; Masaki Yada[1];
Akira Shimamoto[2]; Itsuo Kusano[3]; Chiaki Kondo[1]

*[1]Department of Thoracic Surgery, Mie Prefectural General Medical Center, Japan; [2]Department of Thoracic and Cardiovascular Surgery, Graduate School of Medicine, Mie University, Japan; [3]Department of Pathology, Mie Prefectural General Medical Center, Japan.*

***ABSTRACT*** —— ***Background.*** Lepidic predominant or invasive mucinous adenocarcinoma has been recognized to sometimes show consolidation on chest CT scans. We herein report a case of solid predominant lung adenocarcinoma which spread through the air spaces (STAS) showing air-space consolidation. ***Case.*** A 48-year-old man was admitted to our hospital because of hemosputum. A chest computed tomogram showed consolidation in the right upper lung field. Bronchofiberscopy detected bleeding from the right B[1] bronchi, and the observed consolidation was thus considered to be due to aspiration. However, a CT scan taken 1 month later revealed an enlargement of the consolidation, and therefore an operation was performed. The pathologic diagnosis was solid predominant lung adenocarcinoma STAS showing consolidation. ***Conclusion.*** This is considered to be a rare case in which consolidation was deemed to be due to alveolar hemorrhaging and cancer cells had diffusely spread through the air spaces.

(*JJLC.* 2017;57:315-319)

***KEY WORDS*** —— Solid predominant lung adenocarcinoma, Consolidation, Spread through air space (STAS)

Corresponding author: Hitoshi Suzuki.
Received January 30, 2017; accepted May 8, 2017.

**要旨 —— 背景．**肺胞上皮置換型優位あるいは浸潤性粘液産生性肺腺癌では，胸部 CT で浸潤影が認められることがある．今回我々は，画像上浸潤影を呈して経気道性に進展した充実型肺腺癌の１例を経験したので，報告する．**症例．**48 歳，男性．血痰を主訴として受診した．胸部 CT 検査では右 S[1] の浸潤影を認め，気管支鏡検査では右 B[1] からの出血を認めていたため，出血による変化と考えて経過観察していた．しかし１ヶ月後の CT 検査で浸潤影が増大したため，診断および治療目的で手術を施行した．組織型は充実型肺腺癌で，気管支腔内と周辺肺胞内各所に出血と癌細胞塊を認めた．**結論．**充実型肺腺癌で，出血とともに腫瘍細胞が肺胞腔内を浮遊しながら進展することで浸潤影を呈した点が特殊であった．
**索引用語 ——** 充実型肺腺癌，浸潤影，経気道的進展

## はじめに

一般に画像所見で浸潤影を呈する肺癌は，肺胞上皮置換型優位あるいは浸潤性粘液産生性腺癌が多いとされている．今回我々は，胸部 CT で浸潤影を呈し出血とともに腫瘍細胞が既存の肺胞腔内を浮遊する進展形式（spread

[1]三重県立総合医療センター呼吸器外科；[2]三重大学胸部心臓血管外科；[3]三重県立総合医療センター病理．
論文責任者：鈴木仁之．
受付日：2017 年 1 月 30 日，採択日：2017 年 5 月 8 日．

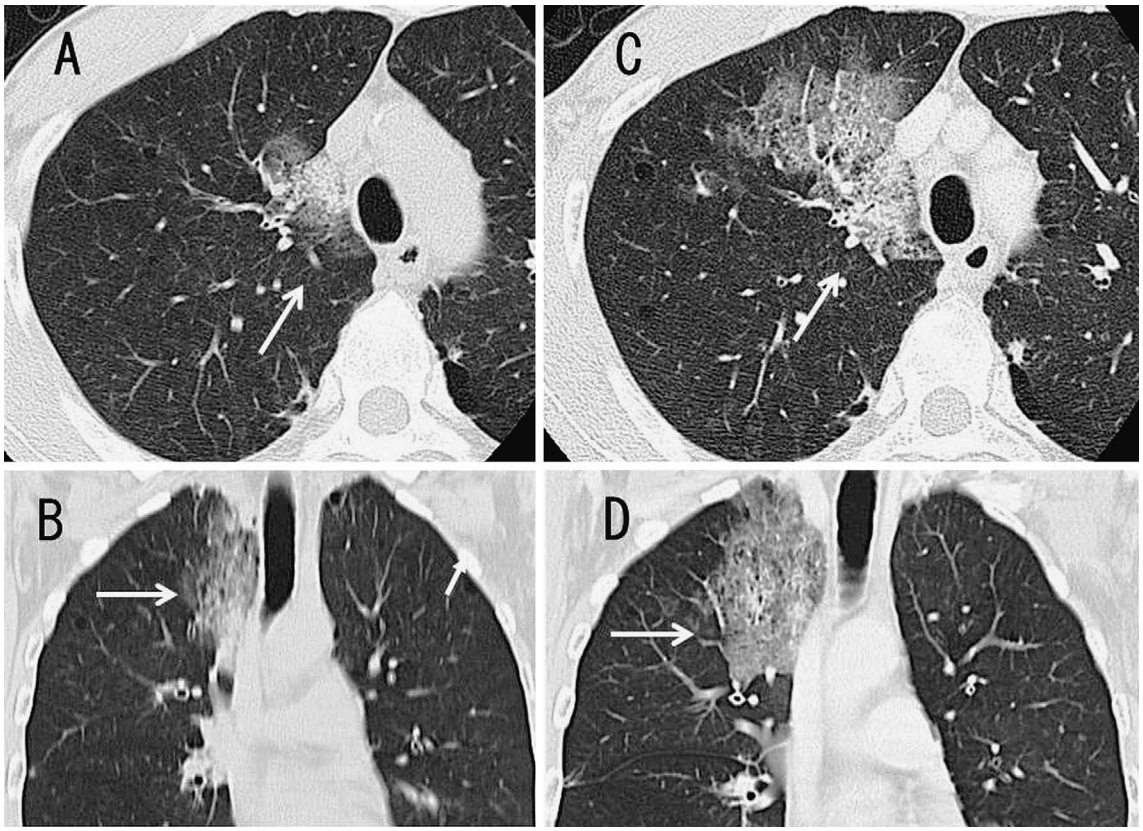


**Figure 1.** Chest CT acquired three months before operation **(A, B)** shows consolidation in the right upper lung field. Chest CT on admission **(C, D)** shows the lesion to have increased in size.

through air space：STAS）を示した充実型肺腺癌の1例を経験したので，報告する．

## 症　例

症例：48歳，男性．

主訴：血痰．

既往歴：34歳時，胆嚢結石にて胆嚢摘出術．38歳時，右自然気胸にてドレナージ．

家族歴：特記すべき事項なし．

喫煙歴：1日20本，28年間．

現病歴：血痰を主訴として当院呼吸器内科を受診した．胸部X線検査では病変は確認できなかったが，CT検査（Figure 1A，1B）では右$S^1$に浸潤影を認めていた．気管支鏡検査では右$B^1$からの少量の出血を認めており，同部位から施行した洗浄細胞診および経気管支肺生検では悪性所見は認めず，有意な菌も培養されなかった．血痰は止血剤の内服で速やかに消失したため，そのまま経過観察となった．しかし1ヶ月後のCT検査で浸潤影の増大を認めたために，当科紹介受診となった．

初診時現症および検査所見：身長165 cm，体重49 kg，血圧136/72 mmHg，脈拍61/分整．体温36.6℃．心音，呼吸音に異常を認めず，表在リンパ節は触知しなかった．初回入院時以降には血痰は認めていなかった．呼吸機能検査は正常範囲内で，血液学的検査では異常値を認めず，腫瘍マーカーも正常範囲内であった．胸部CT検査（Figure 1C，1D）では右上葉には結節を認めなかったが，air-bronchogramを伴う比較的境界明瞭な浸潤影を認めていた．1ヶ月前のCTに比べて明らかに増大していたが，肺門，縦隔リンパ節の腫大は認めなかった．出血あるいは腫瘍性病変の存在を疑い，再度気管支鏡検査を施行したが，出血や悪性を示唆する所見は認めなかった．頭部MRI，骨シンチでは他臓器に遠隔転移は認めなかった．確定診断が得られなかったために，初診から3ヶ月経過して診断および治療目的で手術を施行した．

手術所見：全身麻酔下，左側臥位として第4，第7肋間中腋窩線と第6肋間後腋窩線にポートを挿入して，右胸腔内を観察した．右$S^1$に結節を触知したために，針生検を施行したところ腺癌の診断が得られた．そこで胸腔鏡下右肺上葉切除＋ND2a-2のリンパ節郭清を施行した．手術時間207分，出血289 ml，輸血0 mlであった．

病理組織所見：肉眼的所見においては，右上葉$S^1$に最大径25×20 mmの灰白色で境界明瞭な結節を認め，中心

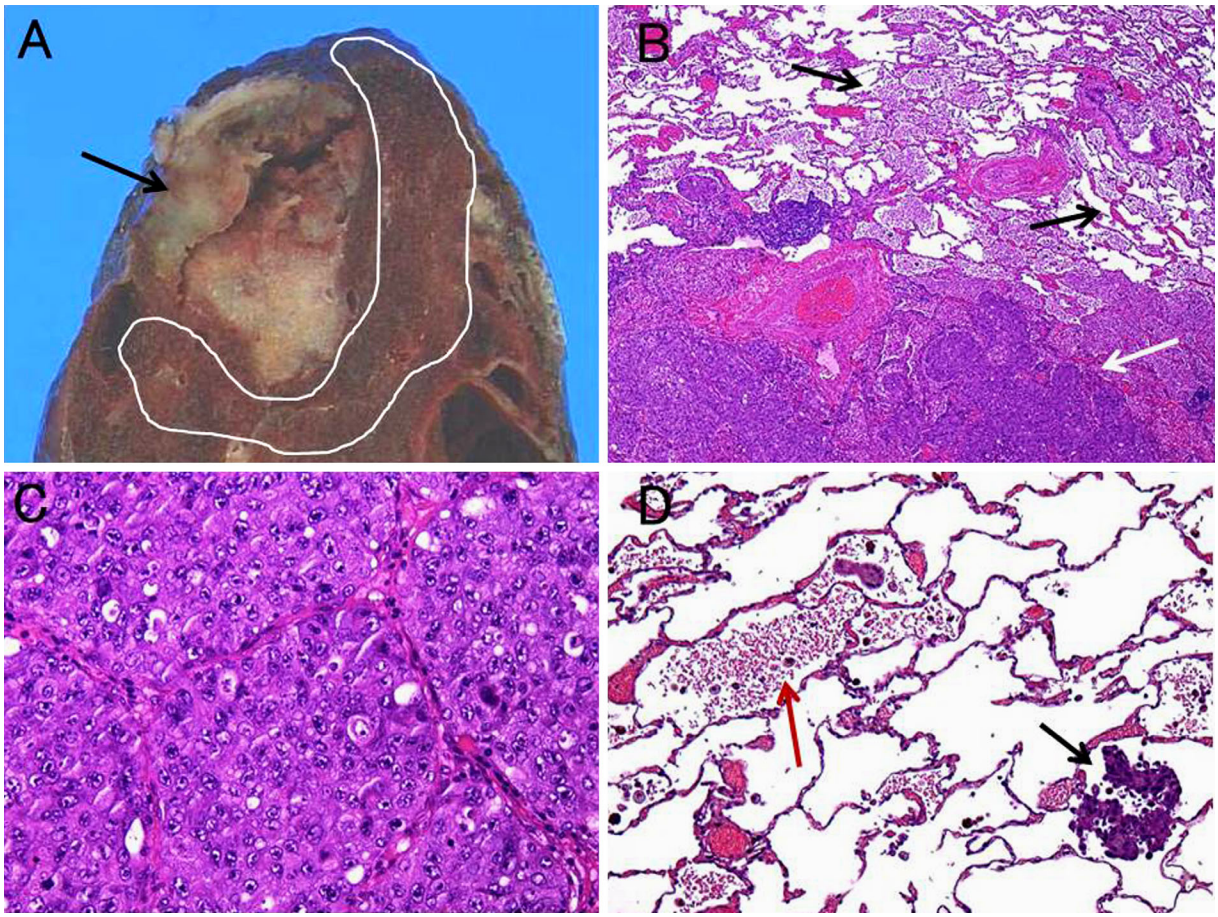


**Figure 2.** The macroscopic appearance shows a well defined solid lesion in the right upper lung field (**A:** black arrow). Microscopic findings of the tumor (HE stain): a lower power view shows the tumor with necrosis and hemorrhaging in the center (**B:** white arrow), while also demonstrating broad alveolar hemorrhaging (**B:** black arrows). A high power view shows non-mucinous solid predominant lung adenocarcinoma (**C**). Cancer cells are floating in the alveoli (**D:** black arrow) and alveolar hemorrhaging is seen (**D:** red arrow) around the tumor (**A:** white circle).

には出血壊死を伴っていた（Figure 2A）．組織学的所見では，腫瘍は充実型腺癌部分が大半を占めて，腫瘍の一部に出血壊死と周囲の広範な肺胞内出血を認めていた（Figure 2B）．強拡大では充実型肺腺癌を示唆する所見で，癌細胞内外に粘液は認められなかった（Figure 2C）．充実部では約 95% 以上が solid pattern で，ごくわずかに乳頭状の組織像を呈していた．辺縁部でも同様の所見で，腫瘍の結合性が失われたり，微小乳頭状，小集塊状の腫瘍は認めなかった．また，PAS 染色は陰性で TTF-1 と napsin A は陽性であった．CT で浸潤影を呈していた領域（Figure 2A）では，広範な肺胞内出血と癌細胞が肺胞壁との連続性を持たずに肺胞腔内に浮遊するような散布巣（STAS）が多発していた（Figure 2D）．また STAS 周囲にも粘液産生は認められなかった．以上の所見より，STAS を伴う粘液非産生性充実型肺腺癌と診断した．所属リンパ節転移は認めず，pT1bN0M0 Stage IA であった．

術後経過：術後経過は良好で，術後 9 日目に退院して外来で経過観察となった．しかし，術後 7 ヶ月のフォローアップ CT 所見では，#4 リンパ節の腫大（Figure 3A）と左上下葉の多発結節と浸潤影（Figure 3B～3D）を認めた．そこで腫大した #4 リンパ節に対して超音波ガイド下経気管支針生検を施行したところ，リンパ節転移再発と診断された．遺伝子検索では，ALK 融合遺伝子検査は施行していなかったが，EGFR 変異は陰性であった．そのため，カルボプラチン（CBDCA）＋パクリタキセルによる全身化学療法と計 60 Gy の放射線療法を施行した．しかし 3 コース目で骨髄抑制と嘔吐などが出現したため，一旦 PD のまま治療を終了した．手術から 14 ヶ月後には多発肺転移，肝転移を認めたために，CBDCA＋ペメトレキセドによる全身化学療法を 4 コース施行した．しかし効果は認められず，全身状態が徐々に悪化して手術から

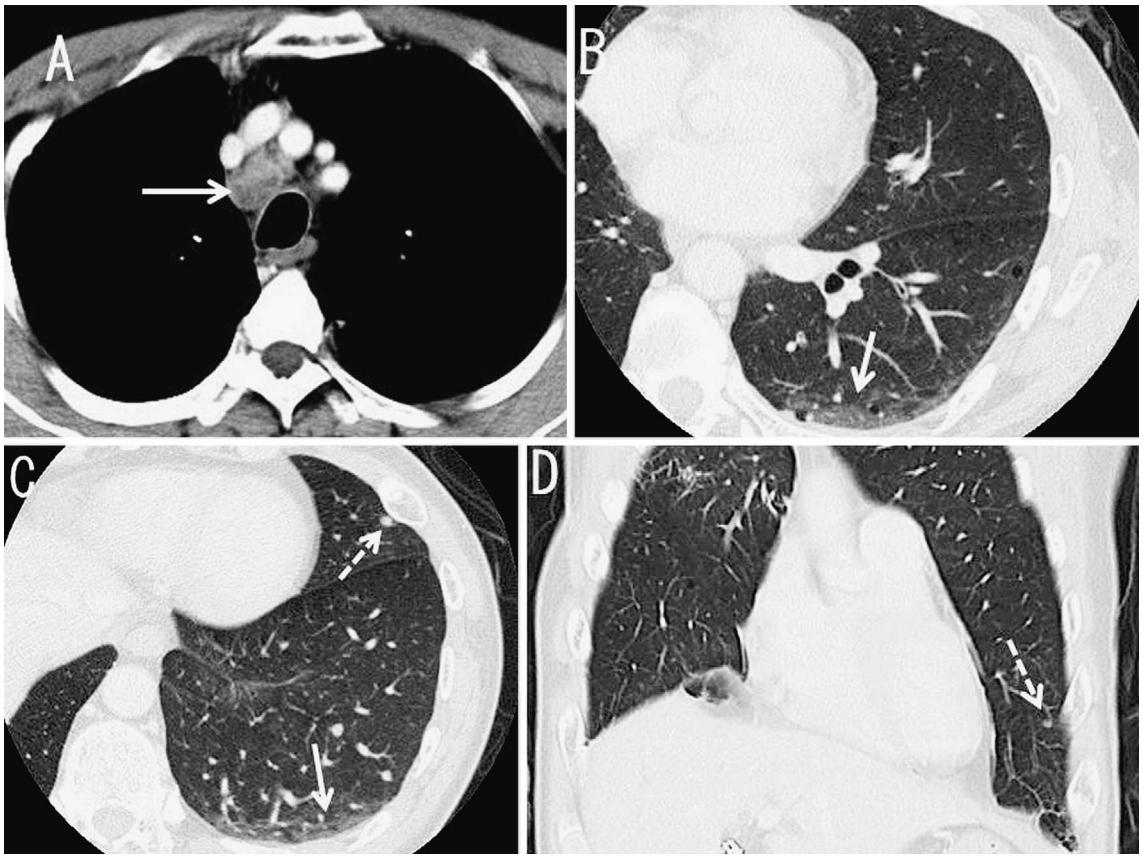


**Figure 3.** Chest CT acquired seven months after operation shows a right mediastinal mass (**A:** white arrow), consolidation (**B, C:** white arrows) and lung nodules (**C, D:** white broken arrows).

17ヶ月後に死亡した.

## 考　察

浸潤影を呈する疾患としては肺癌以外に炎症性疾患，自己免疫疾患，薬剤性，特発性器質化肺炎など非常に多彩である．画像だけで確定診断することは困難なことが多く，そのような肺癌では，浸潤影によって結節影が確認しづらく，初診から手術までに平均8〜11ヶ月と長期間を要したという報告[1]もある．本症例では血液検査の結果では炎症所見を認めず，胸部CT所見では結節は描出されなかった．また，初回の気管支鏡検査所見で少量の喀血を認めていたために，気道出血との鑑別がつかず，初診から3ヶ月経過して手術によって初めて診断が可能であった．浸潤影が主体の肺癌でも，永久標本では中心となる腫瘤を認めたという報告[2,3]があり，本症例でも術中の触診で原発巣を確認できて，迅速病理にて癌と診断できた．術後の経気道再発を未然に防ぐためにも早期診断が重要であるため，胸腔鏡下肺生検を早期に考慮することも有用と思われた．

浸潤影を呈する肺腺癌の二大組織型は，浸潤性粘液腺癌（40%）と置換性増殖優位型浸潤性腺癌（32%）である，という報告[4]がある．前者の場合では癌細胞が産生する多量の粘液による閉塞と粘液に対する炎症反応によって，後者の場合では既存の肺胞構造を破壊することなく置換増殖することによって，浸潤影を呈すると言われている．[3] 本症例では粘液産生は認められず，中枢気管支の閉塞も認められなかった．肺胞内出血が認められた領域では，一部に細気管支腔内に出血が認められていたが，中枢気管支腔内の出血は認められなかった．したがって，気管支腔内出血単独では広範な肺胞内出血の原因とはなりにくいと推測した．腫瘍内の間質は血管が豊富である上に，腫瘍内には広範な出血壊死が認められたことより，細気管支腔内への出血に加えて腫瘍からの出血が，広範な肺胞内出血の原因と考えられた．CTで浸潤影を呈していた部位に一致して広範囲に肺胞内出血とSTASが認められたことより，今回の症例で浸潤影を呈した原因としては，原発巣からの出血と癌の広範なSTASによるものと考えられた．旧分類である粘液非産生性腺癌で浸潤影を呈したという報告は，検索した限り2報告[5,6]のみで，本症例のような進展形式を示した症例についての記

載はなく，本症例はまれな病理組織像と考えられた．

STAS は，肺癌の WHO 分類で 2015 年に導入された新たな概念である．微小乳頭型腺癌や充実型腺癌に多く認められ，置換型腺癌ではまれである．病期 I の小型の腺癌に対して部分切除をした場合に，この所見があると再発の可能性が高く，安易な部分切除には注意を喚起している報告[7]がある．STAS は腫瘍の進展様式であり，腺癌のパターンとしてその占める割合を測定しないし，腫瘍径にも入れない．しかし予後不良因子であることから Morimoto ら[8]は，STAS を認めた場合には T 因子を上げるべきであると報告している．悪性度の高い微小乳頭型腺癌と充実型腺癌とでは進展形式に違いがあり，微小乳頭型腺癌では局所再発や肺内転移が多く，[9] 充実型腺癌では原発巣とは離れたリンパ節や遠隔転移が多いと言われている．[10] 本症例では STAS を広範囲に認めたことより，その両方の性質を合わせ持っていた可能性が示唆された．それゆえ，生命予後に寄与するかどうかは不明であるが，IA 期であっても術後早期から化学療法を行うべきであったと考えられた．

## 結　語

浸潤影を呈して経気道性に進展した粘液非産生性充実型肺腺癌の 1 例を経験した．充実型肺腺癌で，出血とともに腫瘍細胞が肺胞腔内を浮遊しながら進展することで浸潤影を呈した点が特殊であった．

本論文内容に関連する著者の利益相反：なし

本論文の要旨は第 52 回日本肺癌学会総会（2011 年 11 月，大阪）において発表した．

## REFERENCES

1. Regnard JF, Santelmo N, Romdhani N, Gharbi N, Bourcereau J, Dulmet E, et al. Bronchioloalveolar lung carcinoma: results of surgical treatment and prognostic factors. *Chest.* 1998;114:45-50.
2. 竹内　健，青木耕平，福田祐樹，儀賀理暁，江口圭介，中山光男．肺炎治療後の浸潤影で発見された細気管支肺胞上皮癌の 1 例．日呼外会誌．2012;26:724-728.
3. 陳　豊史，辰巳明利，寺澤優代，土居裕幸，中山　正．肺炎様浸潤影を呈した細気管支肺胞型腺癌の 1 例．肺癌．1999;39:63-67.
4. Duruisseaux M, Antoine M, Rabbe N, Poulot V, Fleury-Feith J, Vieira T, et al. The impact of intracytoplasmic mucin in lung adenocarcinoma with pneumonic radiological presentation. *Lung Cancer.* 2014;83:334-340.
5. 叶内　哲，星　俊子，星　永進，河端美則．経気道転移により広範な肺胞性陰影を示した粘液非産生性肺腺癌の 1 例．肺癌．2002;42:139-143.
6. 藤田和恵，栗原武幸，大場秀夫，中村淳一，沖本二郎．浸潤影を呈し，経気道性の進展形式を示した低分化型肺腺癌の 1 例．日呼吸会誌．2004;42:457-462.
7. Kadota K, Nitadori J, Sima CS, Ujiie H, Rizk NP, Jones DR, et al. Tumor Spread through Air Spaces is an Important Pattern of Invasion and Impacts the Frequency and Location of Recurrences after Limited Resection for Small Stage I Lung Adenocarcinomas. *J Thorac Oncol.* 2015;10:806-814.
8. Morimoto J, Nakajima T, Suzuki H, Nagato K, Iwata T, Yoshida S, et al. Impact of free tumor clusters on prognosis after resection of pulmonary adenocarcinoma. *J Thorac Cardiovasc Surg.* 2016;152:64-72.e1.
9. Nitadori J, Bograd AJ, Kadota K, Sima CS, Rizk NP, Morales EA, et al. Impact of micropapillary histologic subtype in selecting limited resection vs lobectomy for lung adenocarcinoma of 2cm or smaller. *J Natl Cancer Inst.* 2013;105:1212-1220.
10. Ujiie H, Kadota K, Chaft JE, Buitrago D, Sima CS, Lee MC, et al. Solid Predominant Histologic Subtype in Resected Stage I Lung Adenocarcinoma Is an Independent Predictor of Early, Extrathoracic, Multisite Recurrence and of Poor Postrecurrence Survival. *J Clin Oncol.* 2015;33:2877-2884.