（肺癌．2017;57:320-324）
© 2017 The Japan Lung Cancer Society

CASE REPORT

横紋筋肉腫の混在を有した混合型小細胞肺癌の１例

山根真由香[1]・大谷俊人[1]・大成洋二郎[1]

A Rare Case of Small Cell Lung Carcinoma Combined with Rhabdomyosarcoma

Mayuka Yamane[1]; Toshihito Otani[1]; Yojiro Onari[1]

[1]*Department of Respiratory Medicine, Mazda Hospital, Japan.*

ABSTRACT —— ***Background.*** Combined small cell lung carcinoma (CSCLC) is histologically classified as small cell lung carcinoma (SCLC) containing non-small cell carcinoma. CSCLC mostly contains large cell neuroendocrine carcinoma or adenocarcinoma but rarely contains sarcoma. We report a rare case of CSCLC containing rhabdomyosarcoma. ***Case.*** A 75-year-old man with interstitial lung disease was diagnosed with small cell lung carcinoma (SCLC; cT2aN1M1a Stage IV) by bronchoscopy. He received a course of sequential chemotherapy (cisplatin and etoposide) and three courses of sequential chemotherapy (carboplatin and etoposide). The treatment resulted in a partial remission, and the patient was followed up. After eight months, the patient was admitted for progressive dyspnea. Chest computed tomography (CT) showed a diffuse lesion of elevated density in the left lung. He was diagnosed with an acute exacerbation of interstitial pneumonia and was treated with methylprednisolone pulse therapy (1000 mg/day). Despite being given methylprednisolone pulse therapy twice, the patient died of progressive respiratory failure. At autopsy, an examination of the lungs showed that a portion of the SCLC contained multinucleated cells; immunohistochemistry revealed that this region was positive for desmin and myoD1. These results indicated that the multinucleated cells represented rhabdomyosarcoma. Based on the results of a histopathological examination, we diagnosed CSCLC with an element of rhabdomyosarcoma. According to previous reports in the literature, cases of CSCLC containing rhabdomyosarcoma are very rare. ***Conclusion.*** It is possible for CSCLC to contain multiple types of cancer. Consequently, it is very important to diagnose CSCLC, in order to select the most appropriate therapy and to estimate the prognosis as accurately as possible.

(*JJLC.* 2017;57:320-324)

KEY WORDS —— Combined small cell lung carcinoma, Small cell lung carcinoma, Rhabdomyosarcoma

Corresponding author: Mayuka Yamane.
Received March 10, 2017; accepted May 12, 2017.

要旨 —— 背景． 小細胞肺癌の中で非小細胞癌の成分を含む小細胞癌は，混合型小細胞肺癌と定義されている．混在する腫瘍は大細胞神経内分泌癌や腺癌が多く，肉腫の混在はほとんど報告がない．今回，我々は横紋筋肉腫の混在を有した混合型小細胞肺癌の症例を経験し，非常に稀であるため報告する．**症例．** 75 歳男性．間質性肺炎合併の小細胞肺癌（cT2aN1M1a Stage IV）に対してシスプラチンとエトポシド併用療法（CDDP＋VP-16），カルボプラチンとエトポシド併用療法（CBDCA＋VP-16）を 4 コース施行した．Partial remission となり外来で経過観察していたが，間質性肺炎の急性増悪にて状態が悪化し死亡した．病理解剖で小細胞癌の中に横紋筋肉腫の混在を有し，混合型小細胞肺癌と診断した．**結論．** 混合型小細胞肺癌は様々な腫瘍を混在する可能性があり，その診断は治療法の選択や予後の判断に関わるため重要である．

索引用語 —— 混合型小細胞肺癌，小細胞肺癌，横紋筋肉腫

[1]マツダ株式会社マツダ病院呼吸器内科．
論文責任者：山根真由香．
受付日：2017 年 3 月 10 日，採択日：2017 年 5 月 12 日．

はじめに

肺癌取扱い規約の第8版では，小細胞肺癌（small cell lung carcinoma；SCLC）の特殊型として混合型小細胞肺癌（combined small cell lung carcinoma；CSCLC）が分類されており，非小細胞癌の成分を含む小細胞癌と定義されている.[1] 混在する腫瘍は大細胞神経内分泌癌や腺癌が多く，肉腫の混在はほとんど報告がない．今回，SCLCと診断して化学療法を施行し奏効していたが，間質性肺炎の急性増悪で死亡し，その病理解剖で横紋筋肉腫の混在を有したCSCLCと診断した．横紋筋肉腫の混在は他に報告がなく非常に稀であるため，報告する.

症　例

症例：75歳，男性.

主訴：息切れ.

既往歴：高血圧症，前立腺肥大症.

喫煙歴：15本×50年，73歳より禁煙していた.

現病歴：2014年8月に間質性肺炎合併のSCLC（cT2aN1M1a，Stage IV）と診断され，シスプラチン（CDDP，80 mg/m^2，day 1）＋エトポシド（VP-16，100 mg/m^2，day 1～3）を開始された．腎機能障害が出現したため，2コース目からはCDDPをカルボプラチン（CBDCA，AUC 5）に変更され，4コース終了後の効果判定はpartial remission（PR）となり，以降は外来で経過観察されていた．2015年8月，息切れと発熱が続き，胸部CTにて肺癌の増悪，間質性肺炎の急性増悪が認められたため，加療目的で入院となった.

現症：身長167 cm，体重63 kg，体温38.1℃，脈拍70回/分 整，血圧124/64 mmHg，呼吸36回/分，SpO_2 86％（室内気）．呼吸音は両側肺野にてfine crackles を聴取し，心音は整で雑音聴取せず．下腿浮腫は認めず.

検査所見：CRP 14.52 mg/dl と上昇し，KL-6 948.0 U/ml と高値を認めた（Table 1）.

胸部X線写真：右下肺野に腫瘤影を認め，左肺全体にすりガラス影を認めた（Figure 1）.

胸部CT：3か月前と比較して右下葉の腫瘤影は増大し，左肺全体にすりガラス影を認めた（Figure 2）.

入院後経過：SCLCに対しては積極的な治療は行わない方針として，間質性肺炎の急性増悪にはステロイドパルス療法（メチルプレドニゾロン1000 mg）を3日間施行し， その後はプレドニゾロン30 mgに減量し継続した．第10病日に呼吸状態が悪化し，胸部X線写真で左肺優位にすりガラス影の悪化を認めたため，再度ステロイドパルス療法を3日間施行した．ステロイドを減量し継続していたが，呼吸状態は改善なく，第17病日に死亡した.

剖検所見：右S^{10}に5×5×4 cmの腫瘍を認めた．組織学的には小細胞癌で，N/C比の高い小型の細胞がびまん性，索状に配列し増殖していた．免疫染色ではシナプトフィジン，クロモグラニンA，CD56が陽性となり，小細胞癌を示していた．腫瘍の大部分が小細胞癌であるが，一部に小細胞癌以外の紡錘形や多角形の細胞が増殖しており，その中に多形性の好酸性細胞質を有する細胞や巨細胞を認め，肉腫様形態が見られた．これらの部分の免疫染色はデスミンとmyoD1が陽性となり，横紋筋肉腫と診断した．横紋筋肉腫の中のごく一部は，上皮性腫瘍で陽性となり非上皮性腫瘍では陰性となるサイトケラチンが陽性となっており，上皮性腫瘍から横紋筋肉腫へ分化していると考えられた（Figure 3）．以上の所見より，横紋筋肉腫の混在を有したCSCLCと診断した.

Table 1. The Laboratory Data on Admission

Hematology		Biochemistry			
WBC	8590/μl	AST	29 IU/*l*	CRP	14.52 mg/dl
Ne	89.0%	ALT	17 IU/*l*	GLU	179 mg/dl
Ly	8.5%	LDH	453 IU/*l*	HbA1c	6.8%
Mo	1.5%	ALP	249 IU/*l*	BNP	92.0 pg/ml
Eo	1.0%	γ-GTP	26 U/*l*	KL-6	948.0 U/ml
RBC	349×10^4/μl	CK	63 U/*l*	CEA	5.46 ng/ml
Hb	10.2 g/dl	T-Cho	156 U/*l*	NSE	49.5 ng/ml
Plt	19.9×10^4/μl	TP	6.9 g/dl	Pro-GRP	604.2 pg/ml
		ALB	3.1 g/dl		
		BUN	19.3 mg/dl		
		Cr	0.93 mg/dl		
		Na	126.9 mEq/*l*		
		K	3.83 mEq/*l*		
		Cl	91.2 mEq/*l*		
		Ca	9.0 mEq/*l*		

考　察

肺癌取扱い規約の第8版においてCSCLCは，SCLCの特殊型として非小細胞癌の成分を含む小細胞癌と分類されている.[1] 頻度はSCLCの約2～28%と報告されており,[2,3] このように大きな幅があるのは，気管支鏡検査などによる微小検体では診断率が低く，手術や剖検にて診断されることが多いからである．Mangumら[2]によると，CSCLCとSCLCの臨床的な比較ではCSCLCの方が肺末梢に発生することが多く，LDHも低い傾向にあったが，年齢，性別，performance status，病期分類に有意差はなく，類似していた．肺末梢に発生することより，気管支鏡検査では十分な組織量を得られ難く，内科的には診断率が低いことにつながると考える．混在する腫瘍の組織型は大細胞神経内分泌癌，腺癌が多く，Wallaceら[4]によると35症例のCSCLCに混在する腫瘍は80%が大細胞癌，17%が腺癌，3%が扁平上皮癌であった．肉腫の混在はほとんどなく，本症例のような横紋筋肉腫を混在した報告は，我々が検索した限りでは他に認められなかった．横紋筋肉腫は軟部肉腫の一つであり，肺原発としての肺横紋筋肉腫も稀であり，その増大速度は極めて速いとされている.[5]

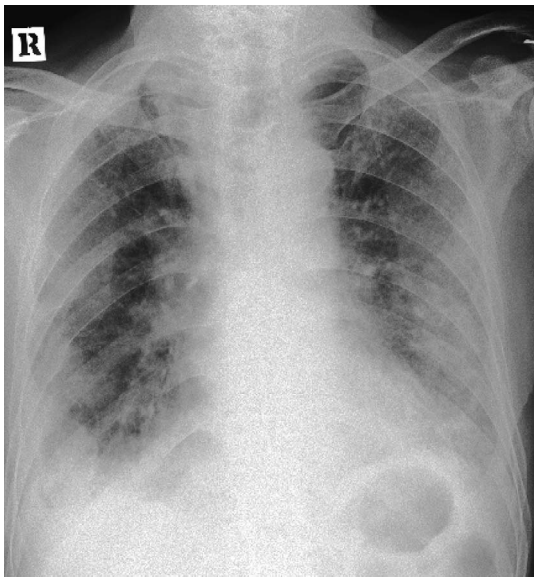

Figure 1. A chest X-ray obtained on admission shows a tumor in the right lower lung field. Reticular shadows were predominantly observed in the left lung field.

こういった上皮性腫瘍である癌と間葉系腫瘍である肉腫が混在する腫瘍の組織発生についてはいまだ議論が多く，1）上皮性腫瘍説，2）幹細胞由来説，3）偽肉腫様間質反応説，4)腫瘍衝突説，などが挙げられている.[6] ここで重要となるのは1)～3）のような単一細胞由来による腫瘍と考えるのか，4)のような複数の細胞由来による腫瘍と考えるべきなのかということである．Thompsonら[7] によると，癌肉腫の癌成分と肉腫成分の発生についてPCR法を用いて検討した結果は，癌成分と肉腫成分の両成分は単一の幹細胞由来であった．また，肺癌肉腫の癌成分と肉腫成分におけるp53のpoint mutationの検討から，両成分は同一起源の細胞に由来することが示唆されている.[8] これらのことより，現在では1)～3）の単一の幹細胞が上皮系，間葉系へと分化するという説が有力である．その中でも，1)のような単一の幹細胞が遺伝子変異により上皮性の癌腫を経て肉腫成分に分化するという説が，より重要視されている.[9] 本症例においても，初診時は気管支鏡検査にてSCLCとの診断を得て，剖検での病理結果は横紋筋肉腫の混在を有したCSCLCで

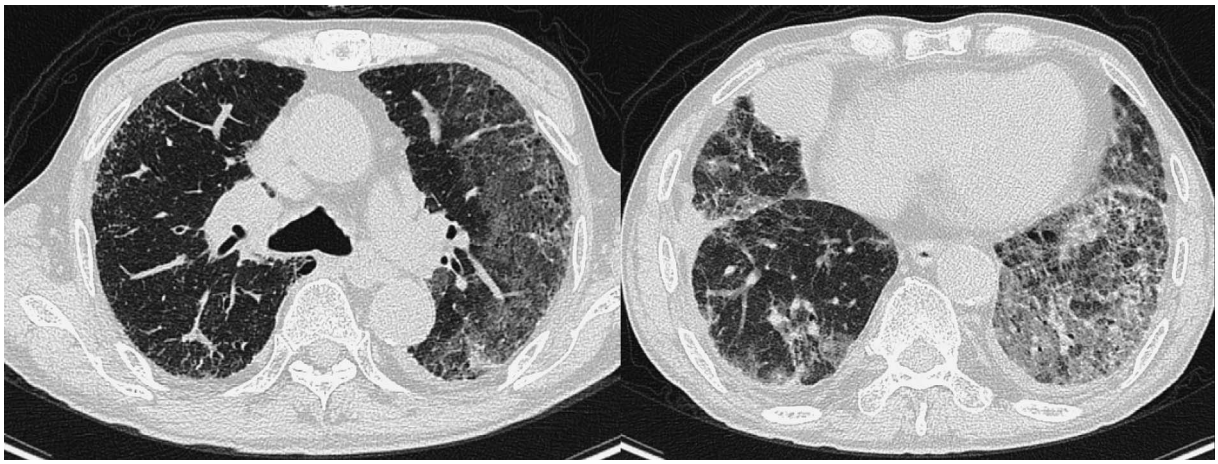

Figure 2. A chest computed tomography scan obtained on admission shows a tumor in the right S^8 with right pleural effusion and reticular shadows in the left lung field.

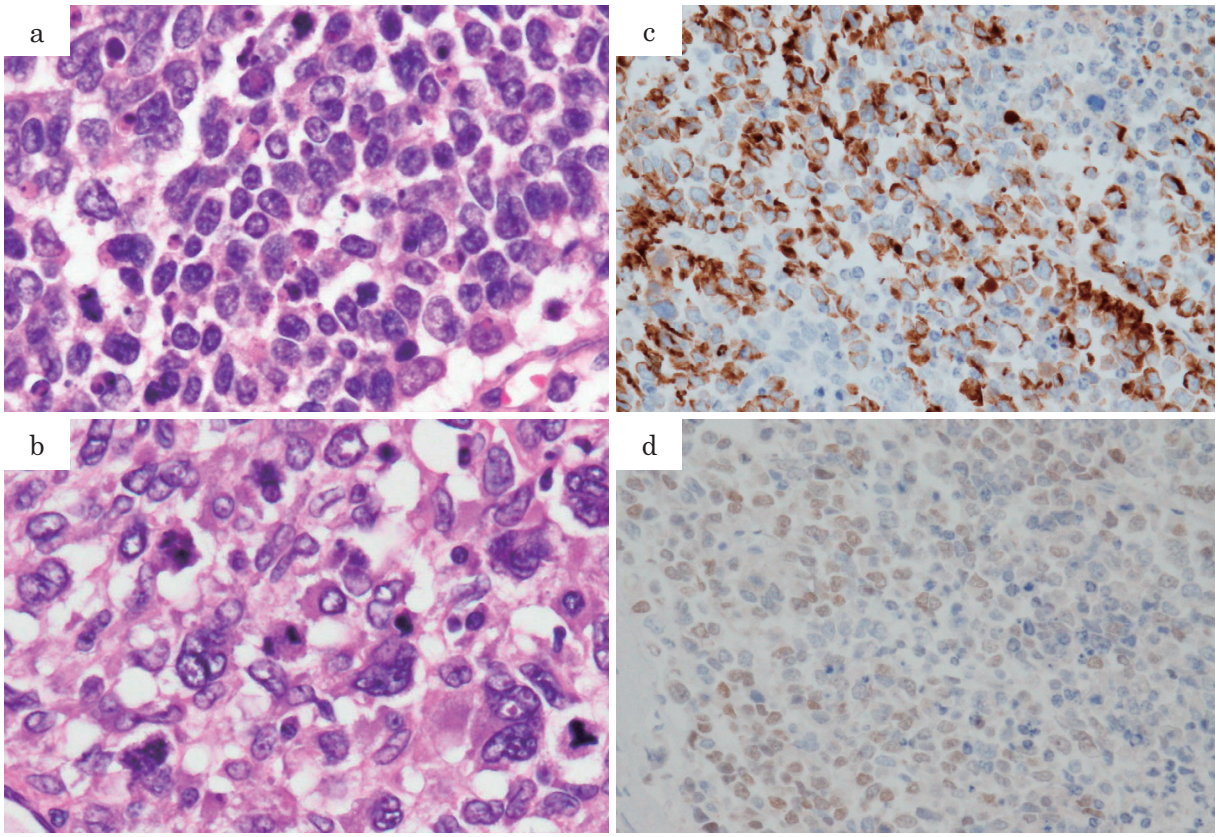

Figure 3. The histopathologic findings. Hematoxylin and eosin staining **(a)**. Part of the tumor contained multinucleated cells that differed from SCLC **(b)**. The multinucleated cells were desmin-positive **(c)** and myoD1-positive **(d)**.

あった．初診時診断が気管支鏡検査による微小検体であるため，横紋筋肉腫の混在を指摘できなかった可能性もある．しかし，肺横紋筋肉腫の進行が迅速であることを考慮すると，初診より横紋筋肉腫があったとすれば1年経過した後の剖検時に一部しか肉腫成分が認められず，進行が緩徐である．ゆえに，この1年の経過の中で化学療法などの刺激により遺伝子変異が起こり，SCLCの一部が横紋筋肉腫に分化した可能性が考えられた．非上皮性腫瘍では陰性になるサイトケラチンが横紋筋肉腫成分の一部で陽性であったことからも，SCLCから横紋筋肉腫への分化の過程であったことが推察できる．これらのことより本症例は，断定することは困難であるが1)の上皮性腫瘍説による可能性が高いと考える．

CSCLCの治療法はSCLCの治療法に準じるとされている．SCLCに対する標準的治療は化学放射線療法となっているが，臨床病期I期については外科切除を含めた集学的治療で治癒が期待できるものもある．CSCLCの平均生存期間は8～16.8か月とされており，[2,10] Mangumら[2]はCSCLCとSCLCとの予後に有意差を認めなかったと報告している．しかし，これは手術症例における報告であり，進行癌における予後の比較はされていない．進行CSCLCにおける化学療法はSCLCより反応性が劣るとされているため，[11] 進行癌の予後はCSCLCの方が悪い可能性が考えられる．本症例ではCBDCA＋VP-16併用療法の反応性が良好でPRになった．しかし，もし間質性肺炎の急性増悪が出現せず生存できたとして，肺癌が増悪し2nd lineの化学療法を施行した時，横紋筋肉腫を混在していることにより化学療法の反応性が悪くなる可能性もあり，予後不良であったと予想される．

SCLCはcomplete remission（CR）になったとしても再発しやすく，再発後は抗癌剤への耐性化を示すものが多い．それはSCLCの生物学的不均一性[12]と，化学療法のclonal selectionにより耐性細胞が残存すること，もしくは化学療法を繰り返しているうちに腫瘍細胞が抗癌剤に対して多剤耐性を獲得すること[13]によって，耐性クローンが増殖して再発を来し耐性化を持つと想定されている．これに加えて，今回のように非小細胞癌を合併することで，合併する組織型の性質によってはさらに化学療法の反応が不良となることが考えられる．このように治療法の選択，再発や薬剤への耐性化なども含めて予後の判断にも関わるものであるため，SCLCの中からCSCLCであることを診断することはとても重要である．今後，

肉腫合併の症例における治療法の確立を期待したい．

結　語

今回，我々は横紋筋肉腫の混在を有したCSCLCの1例を経験した．組織診断は治療方針や予後に関わる重要な因子であり，診断時のみならず，経過中においても再考すべき重要なものである．

本論文内容に関連する著者の利益相反：なし

謝辞：本症例において病理診断および免疫組織学染色における労をとってくださいました，広島大学病理診断科のアマティア・ヴィシュワジート先生に深甚なる謝意を表明します．

REFERENCES

1. 日本肺癌学会．臨床・病理　肺癌取扱い規約．第8版．東京：金原出版；2017.
2. Mangum MD, Greco FA, Hainsworth JD, Hande KR, Johnson DH. Combined small-cell and non-small-cell lung cancer. *J Clin Oncol.* 1989;7:607-612.
3. Nicholson SA, Beasley MB, Brambilla E, Hasleton PS, Colby TV, Sheppard MN, et al. Small cell lung carcinoma (SCLC): a clinicopathologic study of 100 cases with surgical specimens. *Am J Surg Pathol.* 2002;26:1184-1197.
4. Wallace AS, Arya M, Frazier SR, Westgate S, Wang Z, Doll D. Combined small-cell lung carcinoma: An institutional experience. *Thorac Cancer.* 2014;5:57-62.
5. 木田陽子，片上信之，富井啓介，石原享介，高橋　豊，今井幸弘．血性胸水貯留で発症し診断に難渋した肺横紋筋肉腫の1例．日呼吸会誌．2009;47:404-409.
6. 森永正二郎．癌肉腫の組織発生―序論―．病理と臨床．1996;14:1108-1115.
7. Thompson L, Chang B, Barsky SH. Monoclonal origins of malignant mixed tumors (carcinosarcomas). Evidence for a divergent histogenesis. *Am J Surg Pathol.* 1996;20:277-285.
8. Holst VA, Finkelstein S, Colby TV, Myers JL, Yousem SA. p53 and K-ras mutational genotyping in pulmonary carcinosarcoma, spindle cell carcinoma, and pulmonary blastoma: implications for histogenesis. *Am J Surg Pathol.* 1997;21:801-811.
9. Dacic S, Finkelstein SD, Sasatomi E, Swalsky PA, Yousem SA. Molecular pathogenesis of pulmonary carcinosarcoma as determined by microdissection-based allelotyping. *Am J Surg Pathol.* 2002;26:510-516.
10. Fukui T, Tsuta K, Furuta K, Watanabe S, Asamura H, Ohe Y, et al. Epidermal growth factor receptor mutation status and clinicopathological features of combined small cell carcinoma with adenocarcinoma of the lung. *Cancer Sci.* 2007;98:1714-1719.
11. Kasimis BS, Wuerker RB, Hunt JD, Kaneshiro CA, Williams JL. Relationship between changes in the histologic subtype of small cell carcinoma of the lung and the response to chemotherapy. *Am J Clin Oncol.* 1986;9:318-324.
12. Carney DN, Gazdar AF, Nau M, Minna JD. Biological heterogeneity of small cell lung cancer. *Semin Oncol.* 1985;12:289-303.
13. Riordan JR, Ling V. Genetic and biochemical characterization of multidrug resistance. *Pharmacol Ther.* 1985;28:51-75.