（肺癌．2017;57:325-329）
© 2017 The Japan Lung Cancer Society

CASE REPORT

食道胃接合部癌切除術後に発生した孤立性肺転移の１切除例

親松裕典[1]・鈴木晴子[2]・大畑賀央[3]・成田久仁夫[2]

Resection of Solitary Pulmonary Metastasis from Esophagogastric Junction Cancer Arising After Resection of the Primary Tumor

Hironori Oyamatsu[1]; Haruko Suzuki[2]; Norihisa Ohata[3]; Kunio Narita[2]

[1]Department of Thoracic Surgery, Nagoya University Graduate School of Medicine, Japan; [2]Department of Respiratory Surgery, Toyohashi Municipal Hospital, Japan; [3]Department of Thoracic Surgery, JCHO Chukyo Hospital, Japan.

ABSTRACT —— ***Background.*** Resection of pulmonary metastasis from gastric cancer arising from the esophagogastric junction is rarely performed. We resected solitary pulmonary metastasis from esophagogastric junction cancer. ***Case.*** A 35-year-old man who had undergone resection of esophagogastric junction cancer 5 years and 3 months earlier presented with a tumor in the left lung on follow-up computed tomography. Although the tumor was suspected of being primary lung cancer, a transbronchial biopsy failed to confirm the diagnosis. Partial resection was performed for a histological diagnosis. The tumor was diagnosed as intermediate differential adenocarcinoma, but whether it was histologically a primary or a metastatic tumor was unknown. Therefore, left lower lobectomy and mediastinal lymphadenectomy were performed, treating the tumor as a primary tumor. The histological diagnosis after the operation was pulmonary metastasis from esophagogastric junction cancer. The patient is alive without recurrences for 2 years and 6 months since the pulmonary resection. ***Conclusion.*** A solitary pulmonary metastasis arising from upper third gastric cancer (including esophagogastric junction cancer) may result from direct hematogenous metastasis through the esophageal venous plexus, azygos vein, and superior caval vein, rather than through the liver.

(*JJLC.* 2017;57:325-329)

KEY WORDS —— Esophagogastric junction cancer, Pulmonary metastasis, Surgical indication

Corresponding author: Kunio Narita.
Received February 24, 2017; accepted May 16, 2017.

要旨 —— 背景． 食道胃接合部癌術後肺転移で切除に至る症例は稀と考えられる．今回，食道胃接合部癌術後に発生した孤立性肺転移の１切除例を経験した．**症例．** 35歳，男性．食道胃接合部癌術後５年３ヵ月の胸部CTで左下肺野の結節陰影が確認された．原発性肺癌を疑って経気管支鏡下肺生検を行ったが，確定診断を得られなかった．手術は組織診断のため部分切除を先行して行った．迅速病理診断で腺癌との診断を得たが，原発か転移かの確定はできなかったため，左下葉切除と縦隔リンパ節郭清を追加施行した．術後病理診断では，食道胃接合部癌の肺転移と診断された．肺切除後２年６ヵ月の現在，無再発生存中である．**結論．** 食道胃接合部を含む胃上部領域からの単独肺転移は，肝臓を経由せずに，食道静脈叢，奇静脈，上大静脈を経由した直接的血行性転移での発生があり得る．

索引用語 —— 食道胃接合部癌，肺転移，手術適応

背　景

胃癌の肺転移は，既に他臓器転移が併存していたり，癌性リンパ管症や悪性胸水，多発転移のため根治切除の適応とならない進行例が多く，切除対象となる症例は稀である．[1-11] 今回，食道胃接合部癌切除術後５年３ヵ月に

[1]名古屋大学医学部付属病院呼吸器外科；[2]豊橋市民病院呼吸器外科；[3]JCHO中京病院呼吸器外科．
論文責任者：成田久仁夫．
受付日：2017年２月24日，採択日：2017年５月16日．

確認された孤立性肺転移の1切除例を経験したので，文献的考察を加えて報告する．

症　例

症例：35歳，男性．

主訴：胸部異常陰影．

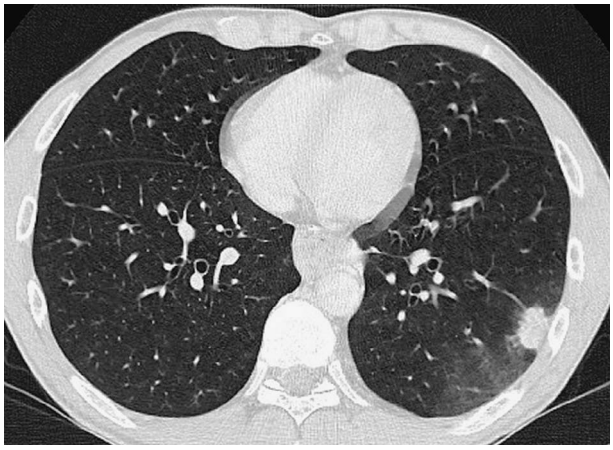

Figure 1. Computed tomography showing a solitary pulmonary tumor.

家族歴：父に舌癌と食道癌，兄に白血病，従姉妹に乳癌の既往がある．

現病歴：食道胃接合部癌に対して，下部食道を含む噴門側胃切除およびD2郭清（Siewert Type II，tub1-tub2，SE，N1，stage IIIA）を施行した．術後補助化学療法は拒否されたため行われなかった．術後4年まで再発を認めなかったが，術後5年3ヵ月の検診で胸部CTを行ったところ，左下葉に結節影を指摘され，PET/CTでも集積亢進を認めた．原発性肺癌を疑ったが，経気管支鏡下肺生検で確定診断を得られなかった．全身麻酔下に手術を行う方針とした．

画像所見（Figure 1）：左S^9に2.0×1.3 cmの結節陰影を認め，PET/CTではSUV max早期相で8.06，晩期相で9.83と集積亢進を認めた．

手術所見：右側臥位，分離肺換気，胸腔鏡下で手術を行った．まず左S^9の病変を部分切除した．迅速病理診断で腺癌との診断を得たが，原発か転移かの鑑別は困難であった．胃癌手術後より5年以上経過しており，原発性肺癌の可能性がより考えられたため，左下葉切除と縦隔リンパ節郭清（ND2a-1）を追加施行した．

病理所見（Figure 2）：腫瘍の大きさは2.0×1.0 cmであった．異型円柱上皮が腺管を形成して密に増殖してお

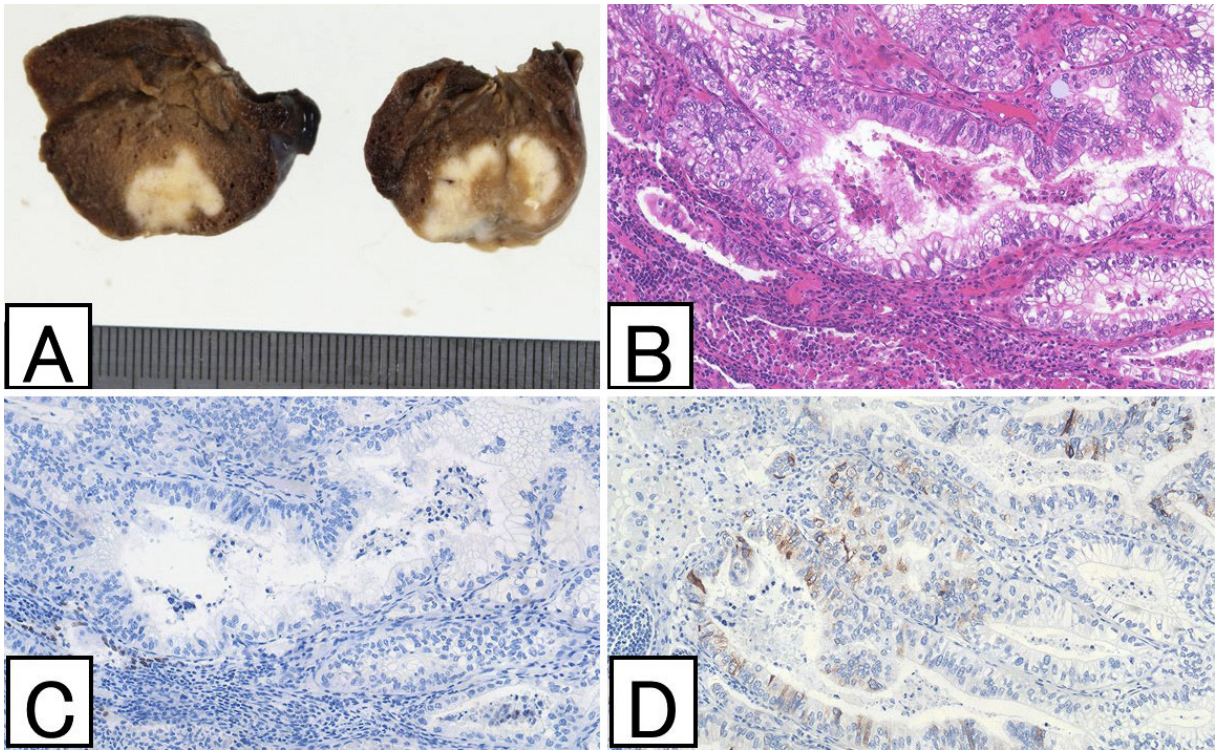

Figure 2. Macroscopic findings of the resected lung showing a tumor 2.0×1.0 cm in size **(A)**. A histopathological examination of the lung metastasis showing moderately differential adenocarcinoma **(B)**. The expression of thyroid transcription factor (TTF)-1 was negative **(C)**. The expression of MUC5AC was partially positive **(D)**.

Table 1. Review of Surgical Cases with Solitary Pulmonary Metastasis Only from Gastric Cancer in Japan Since 2000

Author (year)	Age (years)	Gender	Primary area*	Macro-scopic type	Histologi-cal type	Gastrectomy	DFI (months)	Metas-tasis size (cm)	Lung surgery	Recurrence after pulmonectomy	Outcome after pulmonectomy (months)
Inoue[1] 2002	68	M	L	0-IIa	tub1	Distal gastrectomy	86	3.5	Lobectomy	Lung	60 Alive
Nakahashi[2] 2004	59	M	U	3	tub2	Total gastrectomy	24		Lobectomy	Adrenal gland Tumor thrombus Lung	60 Alive
Sawada[3] 2006	76	M	MU	0-IIa	tub1	Total gastrectomy	24	4.5	Lobectomy		14 Alive
Kawamura[4] 2010	59	F	MU	3	tub2	Total gastrectomy	36	1.5	Partial resection		16 Alive
Tanai[5] 2010	60	F	ML	2	tub1	Distal gastrectomy	12	3	Partial resection		65 Alive
Shimamura[6] 2011	69	M	U	2	pap	Total gastrectomy	10	1	Lobectomy	Liver	18 Alive
Shimoyama[7] 2012	76	M	U	3	tub2	Total gastrectomy	43	2	Lobectomy	Liver Brain	16 Dead
Uesaka[8] 2012	73	M	L	2	tub1-tub2	Distal gastrectomy	24	2.6	Lobectomy	Lung	24 Alive
Hayashi[9] 2014	59	M	UE	2	pap-tub2	Total gastrectomy	28	0.9	Lobectomy		36 Alive
Murata[10] 2015	71	M	M	2	tub1	Total gastrectomy	14	2	Partial resection		10 Alive
Saito[11] 2015	72	M	U	3	por	Total gastrectomy	19	1.2	Partial resection		38 Alive
Present case 2017	35	M	UE	2	tub1-tub2	Fundusectomy Lower esophagectomy	63	2	Lobectomy		30 Alive

*E: esophagus, U: upper part, M: middle part, L: lower part. DFI: disease-free interval.

り，中分化腺癌と診断した．前回切除された食道胃接合部癌の組織像に類似していた．免疫染色はCK7（＋），CK20（－），MUC1（＋），MUC2（－），TTF-1（－），ナプシン（－），human gastric mucinとMUC5ACは部分的に陽性であり，肺原発は否定的かつ胃型の粘液を有していると考えられた．以上の結果から，食道胃接合部癌肺転移と診断した．下縦隔領域を含めて，リンパ節転移を認めなかった．

術後経過：術後経過は良好で，肺切除後2年6ヵ月の現在無再発生存中である．

考　察

食道胃接合部癌は胃癌取扱い規約第14版に含まれており，本邦では食道胃接合部領域の定義は西分類を採用しているため，食道胃接合部の上下2cm以内に腫瘍の中心があるものを食道胃接合部癌としている．これは欧米で一般的に用いられているSiewert分類のType IIにほぼ相当する．食道胃接合部癌は胃癌の1型として扱われることが多いが，その他の胃癌と比較すると，腹膜転移再発は少ない一方で，縦隔リンパ節転移や肺転移がより多いという特徴を持つ．[12]

胃癌肺転移例は癌性リンパ管症や悪性胸水，多発転移を併存する事例が多く，孤立性肺転移をきたすものは0.1%程度で，切除対象になる症例は稀である．[1-11] 手術は病理学的診断をつけることが重要な目的になるが，治療的意義については，その効果が明らかでないことから，慎重に手術適応を判断するべきとする意見[7,8]がある一方で，近年では肺転移切除後の長期生存例の報告[1,2,5]が散見され，肺転移巣が切除可能であれば積極的に検討するべきとする意見[3]もあり，一定の見解は得られていない．肺転移巣切除の適応は，他の転移性肺腫瘍と同様に，Thomfordの基準（①耐術能を有すること，②原発巣がコントロールされていること，③肺以外に再発・遠隔転移巣がないこと，④転移が一側肺に限局していること）を参考に決定することが多い．[3,8] 一般的な肺転移巣切除後の予後因子としてPastorinoら[13]は，完全切除，単発性または少数であること，36ヵ月以上の無病再発期間を挙げている．胃癌肺転移に限った報告は少ないが，Kobayashiら[14]は，転移巣が単発であること，63日以上の腫瘍倍加時間を有することで，術後に長期無病再発期間が得られることを示している．食道胃接合部癌では，より縦郭リンパ節転移をきたしやすいことから，[12] 肺転移巣切除において縦郭リンパ節郭清を行う治療的意義も考えられ得るが，肺門や縦隔リンパ節転移を伴う転移性肺腫瘍は予後

不良であり，リンパ節郭清による治療効果も明らかではないことから,[15] 現時点では予後予測や治療方針検討の意義に留まると考えられる．本症例では原発巣切除後5年以上経過しており, 原発性肺癌を第一に疑っていたが, 確定診断を得られなかったため，原発性肺癌に準じて左下葉切除と縦隔リンパ節郭清を行った．長期の無病再発期間を有する肺単独転移の完全切除例で，リンパ節転移も認めなかったため，長期生存が期待される．

胃癌の孤立性肺転移は，特定の肉眼型（3型）や組織型（中～高分化腺癌）に多いとの報告[5,7]があるが，原発巣占拠部位との関連についての検討はほとんどなされていない．本邦で2000年以降に報告された，原発巣占拠部位が明記されている胃癌術後の孤立性肺単独転移切除症例[1-11]を, Table 1にまとめた. 近年の消化器がん検診全国集計によれば, 発見胃癌の占拠部位は胃上部が20％程度であることを考えると，孤立性肺単独転移切除症例に限った場合には食道胃接合部を含む胃上部に多い傾向にあることがわかる．この原因として，胃癌肺転移の経路に関連があることが推察される．胃癌肺転移は通常，門脈から肝臓を経由する経肝的血行性転移と，腹腔リンパ節から乳糜槽，胸管を経由するリンパ行性転移の2経路が主と考えられているが,[3,4,7,8,11] 噴門部に近い病巣では，下部食道癌と同様に食道静脈叢，奇静脈，上大静脈を経由して直接肺動脈に還流する血行性経路が存在する可能性が挙げられている.[4,11,12] 前述の食道胃接合部癌では比較的肺転移が多いとの報告[12]や，孤立性肺転移の原発巣は食道浸潤を伴う上部胃癌に多いとの報告[5]があるが，この血行性経路の存在を裏づけているのかもしれない．この経路を通ることで，肝臓を含む他臓器転移のない直接的血行性転移が生じやすいと推察される．

胃癌肺転移が予後不良なのは，カスケード理論から肝臓を一次転移巣とする二次転移のためと考えられているが,[3,7] 食道胃接合部を含む胃上部領域からの単独肺転移は，肝臓を経由せずに，直接的血行性転移での発生があり得ることから，転移巣切除により予後改善の可能性も推測され得るが，食道胃接合部癌を含む胃癌の肺転移巣切除に関する報告は少なく，その明確な評価は得られていない．直接的血行性転移と原発巣占拠部位の関連や，その場合の孤立性肺転移巣切除の有効性については，今後の症例の積み重ねと検討が必要である．

結　語

1．食道胃接合部癌の孤立性肺単独転移の切除例を経験した．

2．食道胃接合部を含む胃上部領域からの単独肺転移は，直接的血行性転移での発生があり得る．

本論文内容に関連する著者の利益相反：なし

謝辞：病理学的診断についてご教示いただきました，豊橋市民病院病理診断科前多松喜先生にこの場を借りて厚く御礼申し上げます．

本論文の要旨は第57回日本肺癌学会学術集会で報告している．

REFERENCES

1. 井上陽一，城戸哲夫，田中康博，小川達司，山本重孝．2度の肺転移切除後長期生存が得られている早期胃癌の1例．日臨外会誌．2002;63:52-55.
2. Nakahashi C, Kinoshita T, Konishi M, Nakagohri T, Inoue K, Oda T, et al. Long-term survival achieved by repeated resections of metachronous pulmonary and adrenal metastases of alpha-fetoprotein-producing gastric cancer: report of a case. *Surg Today.* 2004;34:784-787.
3. 澤田貴裕，小池加保児，佐藤雅美，高橋里美．結節性陰影を呈した胃癌肺転移の2症例．日呼外会誌．2006;20:686-693.
4. 川村光夫，濱砂一光，大野義一朗，継　篤，スレスタ・サントス，渡辺　真．孤立性結節影を呈した胃癌肺転移の1切除例．日胸．2010;69:672-676.
5. Tanai C, Hamaguchi T, Watanabe S, Katai H, Tochigi N, Shimada Y. A case of long-term survival after surgical resection of solitary pulmonary metastasis from gastric cancer. *Jpn J Clin Oncol.* 2010;40:85-89.
6. 島村淳一，田中良太，武井秀史，柳田　修，杉山政則，呉屋朝幸．胃癌孤立性肺転移の1切除例．日呼外会誌．2011;25:502-504.
7. 下山武彦，木村文平．胃癌肺転移の4切除例．日呼外会誌．2012;26:189-196.
8. 上坂貴洋，菊地一公，西澤竜矢，深作慶友，奥田耕司，大島隆宏，他．孤立性肺転移を来した胃癌の1症例．札幌病医誌．2012;72:75-79.
9. 林　茂也，佐藤　勉，横瀬智之，伊藤宏之，中山治彦，瀬上顕貴，他．詳細な病理学的検索により早期胃癌術後再発と診断できた孤立性肺腫瘍の1例．癌と化療．2014;41:2430-2432.
10. 村田知洋，輿石晴也，今泉　健，奥野圭祐，中田拓也，平野隆幸，他．胃癌根治手術後，孤立性肺転移の1切除例．癌と化療．2015;42:1588-1590.
11. 齊藤　亮，絹田俊爾，滝口光一，平井　優，岡崎　護，輿石直樹．孤立性肺転移再発を切除し5年間無再発経過中の胃神経内分泌癌の1例．日臨外会誌．2015;76:2174-2179.
12. Kawano A, Nakajima TE, Oda I, Hokamura N, Iwasa S, Kato K, et al. Comparison of advanced adenocarcinomas of esophagogastric junction and distal stomach in Japanese patients. *Gastric Cancer.* 2014;17:54-60.
13. Pastorino U, Buyse M, Friedel G, Ginsberg RJ, Girard P, Goldstraw P, et al. Long-term results of lung metastasectomy: prognostic analyses based on 5206 cases. *J Thorac Cardiovasc Surg.* 1997;113:37-49.
14. Kobayashi Y, Fukui T, Ito S, Shitara K, Ito S, Hatooka S, et al. Pulmonary metastasectomy for gastric cancer: a

13-year single-institution experience. *Surg Today*. 2013;43:1382-1389.
15. 坂尾幸則．肺の腫瘍性疾患　転移性肺腫瘍　転移性肺腫瘍の手術術式．日本呼吸器外科学会/呼吸器外科専門医合同委員会，編集．呼吸器外科テキスト．初版．東京：南江堂；2016:258-259.