（肺癌．2017;57:330-335）
© 2017 The Japan Lung Cancer Society

CASE REPORT

右肺上葉に分岐する気管気管支に発生した扁平上皮癌に対して，気管楔状切除を含む肺葉切除を施行した１例

田内俊輔[1]・田中宏樹[1]・畠山由記久[2]・
吉村　将[2]・大西　尚[2]・佐野暢哉[3]

Wedge Tracheoplastic Lobectomy for Squamous Cell Carcinoma in Tracheal Bronchus: a Case Report

Shunsuke Tauchi[1]; Hiroki Tanaka[1]; Yukihisa Hatakeyama[2];
Sho Yoshimura[2]; Hisashi Onishi[2]; Nobuya Sano[3]

[1]Department of Thoracic Surgery, [2]Department of Respiratory Medicine, [3]Department of Pathology, Akashi Medical Center, Japan.

ABSTRACT —— ***Background.*** Tracheobronchial anomalies are rare. Therefore, relatively few malignant neoplasms resulting from these anomalies have been identified. ***Case.*** The patient was a 60-year-old man who complained of hemosputum. Flexible fiberoptic bronchoscopy showed the right upper bronchus originating from the right wall of the lower trachea (tracheal bronchus) and edematous changes causing reddening of the thickened inferior wall. A biopsy was performed, and the lesion was diagnosed as squamous cell carcinoma. No evidence of distant or lymph node metastases was found. Therefore, the patient was scheduled for surgery. The operation was performed via posterolateral thoracotomy. In addition to right upper lobectomy, tracheoplasty was necessary for the tumor on the tracheal bronchus wall. We performed tracheal wedge resection between the proximal tracheal cuff of the double lumen tube and the distal bronchial cuff. This made it unnecessary for an anesthesiologist to control the airway, with no need for intubation of the surgical field to maintain ventilation. The patient recovered uneventfully with good healing of the trachea and bronchial anastomosis and has enjoyed a good social life without recurrence in the three years since the surgery. ***Conclusion.*** We encountered a rare case of tracheal bronchus type lung cancer treated with wedge tracheoplastic lobectomy. Bronchial abnormalities are relatively infrequent but should be recognized accurately in order to determine the optimum surgical procedure.

(*JJLC.* 2017;57:330-335)

KEY WORDS —— Lung cancer, Squamous cell carcinoma, Tracheal bronchus, Tracheoplasty, Wedge tracheoplastic resection

Corresponding author: Shunsuke Tauchi.
Received March 25, 2017; accepted May 22, 2017.

要旨 —— 背景． 気管支分岐異常は頻度が少ないため，その異常分岐気管支に癌が合併することは非常にまれである．**症例．** 60 歳男性．3 ヶ月前より続く血痰を主訴に当院呼吸器内科を受診した．気管支鏡などの検査にて右肺上葉気管支が気管より分岐する気管気管支を呈しており，その入口部の粘膜腫脹・発赤を認めた．同部の生検にて扁平上皮癌と診断された．明らかな遠隔転移は認めず呼吸器外科紹介となった．手術は後側方開胸で右肺上葉切除術＋リンパ節郭清（ND2a-1）を施行した．気管気管支に対しては気管を楔状に切除し形成術を施行した．形成術はダブルルーメン挿管チューブの中枢側と末梢側のカフの間で操作が可能であり，術野挿管などは不要であった．術後経過は良好で，3 年経過した現在，局所再発を含め新規病変は認めず外来通院中である．**結論．** 右肺上葉に分岐する気管気管支に発生した扁平上皮癌に対して気管形成術を含む手術を経験した．気管支の分岐異常は頻度は少ないが，手術術式に影響することがあり，術前にその走行を正確に確認しておくことが肝要である．

明石医療センター [1]呼吸器外科，[2]呼吸器内科，[3]病理診断科．
論文責任者：田内俊輔．
受付日：2017 年 3 月 25 日，採択日：2017 年 5 月 22 日．

索引用語 —— 肺癌，扁平上皮癌，気管気管支，気管形成，　気管楔状切除

はじめに

気管支分岐異常は頻度が少なく，分岐異常を呈した気管支に悪性腫瘍が合併することは非常にまれである．今回我々は，pig bronchus 型の気管気管支に発生した扁平上皮癌に対して気管形成術を含む手術を施行した１例を経験したので報告する．

症　例

症例：60 歳男性．

主訴：血痰．

既往歴，家族歴：特記すべきことなし．

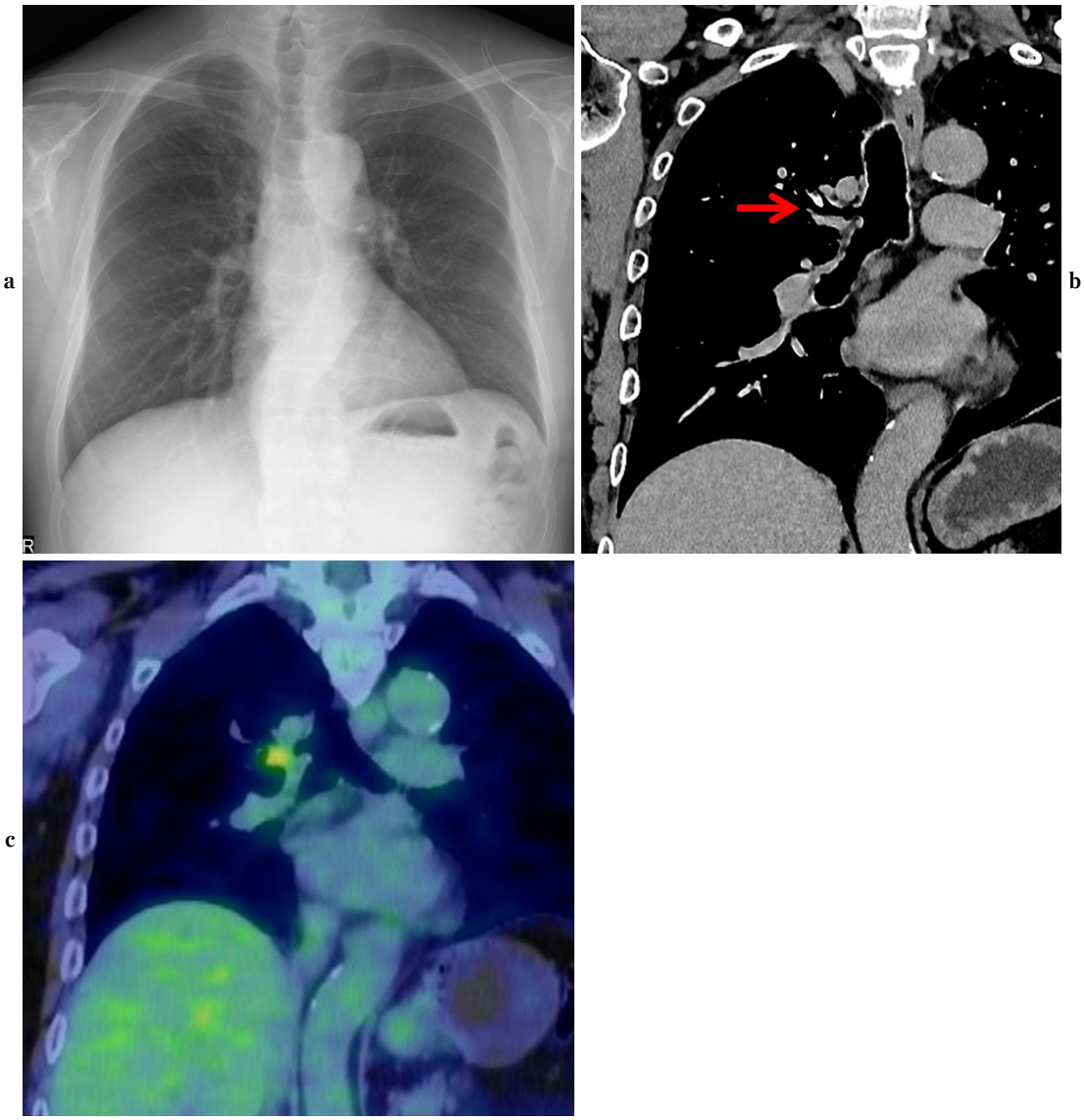

Figure 1. Preoperative imaging findings. **(a)** Chest radiograph showed no abnormal shadow in either lung field. **(b)** Computed tomography showed the right upper bronchus originating from the right wall of the lower trachea (tracheal bronchus) with a thickened wall (indicated by an arrow). **(c)** Fluorodeoxyglucose (FDG)-positron emission tomography showed an abnormal uptake at the tracheal bronchus wall with a maximum standardized uptake value (max SUV) of 3.86.

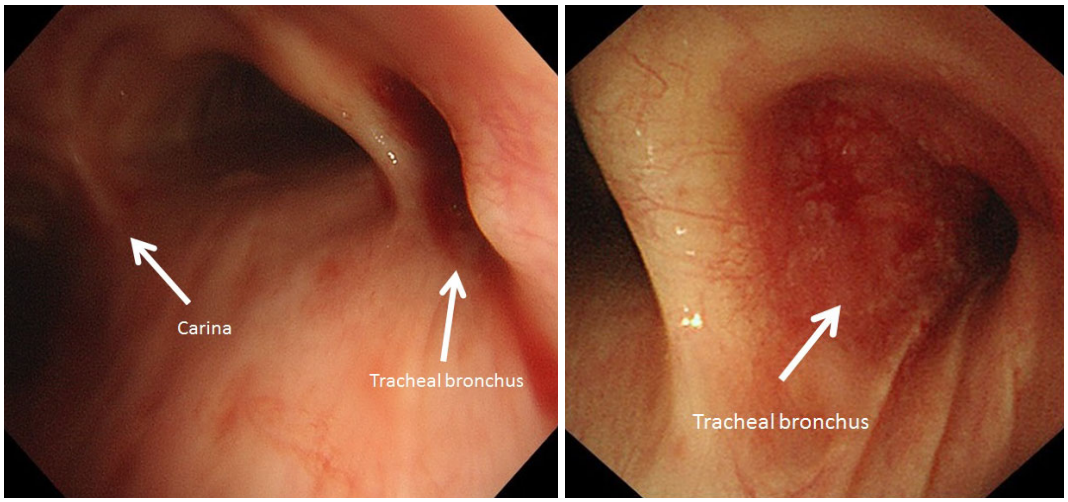

Figure 2. Preoperative flexible fiberoptic bronchoscopy. **(a)** The right upper bronchus at the right wall of the lower trachea. **(b)** Edematous changes reddening the inferior wall of the right upper bronchus.

喫煙歴：20 本/日×35 年（5 年前に禁煙）.

現病歴：3 ヶ月前より続く血痰を主訴に当院呼吸器内科を受診した．気管支鏡検査にて気管気管支を呈した右肺上葉気管支入口部より扁平上皮癌を認めた．明らかなリンパ節転移や遠隔転移は認めず，手術目的で呼吸器外科入院となった.

入院時現症：身長 170.0 cm. 体重 69.1 kg. 体温 36.4℃. 血圧 106/58 mmHg. 脈拍 68/分・整．体表リンパ節触知せず．呼吸音正常，心雑音なし．胸腹部および四肢に異常所見なし.

入院時胸部 X 線所見（Figure 1a）：明らかな異常所見なし.

胸部 CT 所見（Figure 1b）：右上葉気管支が気管より分岐する気管気管支を呈している．その入口部にわずかな壁肥厚を認める. 明らかなリンパ節の腫大は認めない.

FDG-PET/CT 所見（Figure 1c）：CT で認めた右上葉気管支入口部の壁肥厚に限局した集積亢進（max SUV 値：3.86）を認める．他臓器，およびリンパ節に有意な集積は認めない.

気管支鏡所見：右上葉気管支が気管分岐部から 2 軟骨輪近位側の気管右側壁より分岐する気管気管支を呈している（Figure 2a）．主気管支には上葉への分岐は認めなかった．気管気管支入口部に限局した粘膜腫脹，発赤を認め（Figure 2b），同部に対して生検を施行し扁平上皮癌と診断された.

検査所見：血液生化学検査にて異常を認めなかった. 腫瘍マーカーは SCC：3.2 ng/ml と軽度上昇を認めた. CEA：2.4 ng/ml, CYFRA：0.5 ng/ml は基準値内であった.

手術所見：全身麻酔下に分離肺換気とし，左下側臥位で手術を開始した．後側方第 4 肋間開胸にて胸腔内にアプローチし，右肺上葉切除＋リンパ節郭清（ND2a-1）を施行した．上葉に分枝する肺動脈，肺静脈には明らかな奇形は認めなかった．これらを処理した後奇静脈を切離し，気管気管支を呈した上葉気管支を確認した（Figure 3a）. 気管より直接分岐している気管支入口部の腫瘍であるため，気管の切除と形成が必要であった．気管の環状切除による気管形成も考慮し術野挿管施行の体制も整えたが，病変が気管気管支入口部に限局していると思われたため，まず気管の楔状切除を試みることとした.

術野から 26 G 針を気管に刺入し，切離予定ラインを気管支鏡で確認した．形成術の操作がダブルルーメン挿管チューブの中枢側と末梢側のカフの間で可能であることを確認し，気管の楔状切除を施行した（Figure 3b）．術中の迅速診断で切除した気管の中枢，末梢側ともに断端腫瘍細胞陰性を確認した後，吻合部に過度の緊張がかからないことを確認しながら，4-0 PDS 17 針を用いて気管形成を施行した（Figure 3c）．吻合部は有茎肋間筋弁にて被覆した．形成術は挿管チューブのカフを損傷することなく施行でき，術野挿管は不要であった.

手術時間は 297 分，出血量は 150 cc であった.

病理組織所見（Figure 4a，4b）：病変は扁平上皮癌と診断された. 進展範囲は 16×13×12 mm で右上葉気管支入口部に存在した．病変は限局しており，粘膜層から軟骨層までの全層性に認めたが，肺実質内への浸潤は認めなかった．切除断端は腫瘍細胞陰性（腫瘍との距離：10 mm）であった．郭清したリンパ節に転移は認めず pT1aN0M0 stage IA と診断された.

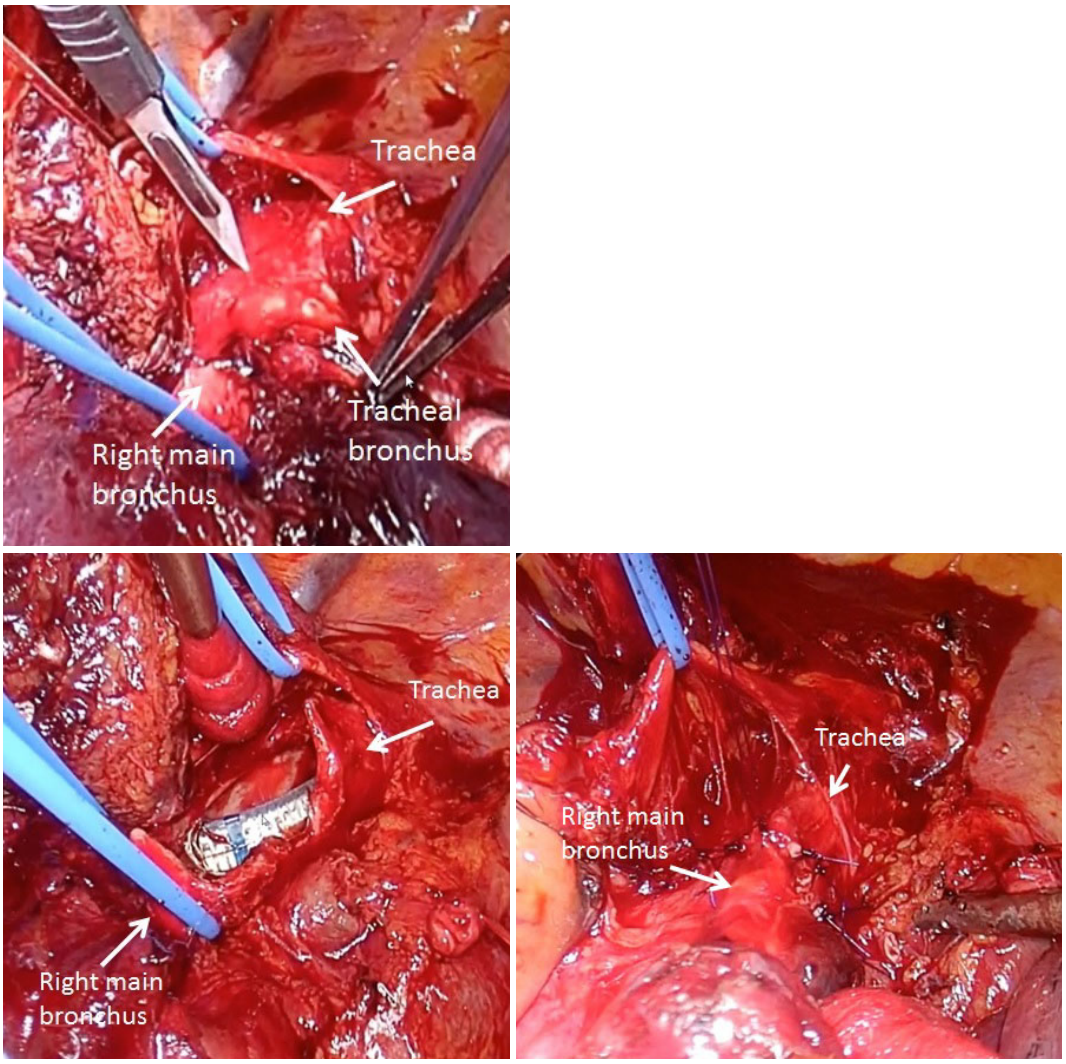

Figure 3. Intraoperative findings. **(a)** The right upper bronchus originated from the lateral wall of the lower trachea (tracheal bronchus). **(b, c)** Tracheal wedge resection was performed between the proximal tracheal cuff of the double lumen tube and the distal bronchial cuff.

入院後経過：術後経過は良好で重篤な合併症は認めなかった．気管支鏡にて吻合部に問題がないことを確認し（Figure 5）第 10 病日に退院した．術後補助療法は行わず，外来にて経過観察中である．現在術後 3 年経過したが，明らかな再発は認めていない．

考　察

気管支分岐異常の分類は，Foster-Carter の分類が一般的で，転位性気管支，過剰気管支，先天性嚢胞疾患に分類されている．[1] 分岐異常の多くが右上葉の気管気管支であり，その理由として Huntington は，縦隔の解剖学的構築が左側と右側で異なり，左側では縦隔が肺動脈，動脈管索，大動脈，反回神経などに占められており，分岐異常が発生しにくいと述べている．[2]

分岐するのは葉気管支全体，区域支（区域気管支），亜区域支など様々なパターンがあるが，右上葉気管支が完全に気管から分岐する転位性気管支（true tracheal bronchus）は pig bronchus とも呼ばれている．[3]

太田らは 13,222 例の気管支造影で，気管支分岐異常の出現は 0.64%（85 例）であり，そのうち pig bronchus 型の気管気管支は 0.045%（6 例）で，全て右上葉気管支での分岐異常であったと報告している．[4]

気管気管支を呈した肺葉に発生した肺癌手術症例の報告は散見する[5-8]が，pig bronchus 型に転位した気管支の入口部に悪性腫瘍が発生し，同部の形成術を必要とした症例は検索した限りでは認めなかった．

今回の症例のように気管気管支入口部に発症した腫瘍に対しては気管切除，形成術が必要となってくる．

a

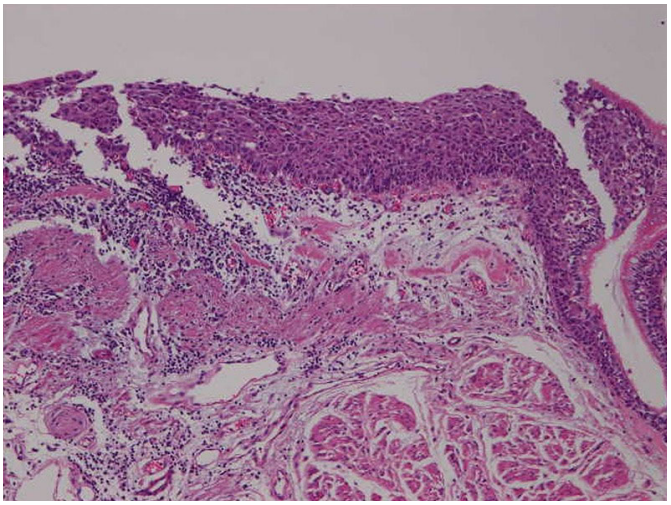

b

Figure 4. Pathological findings. **(a)** The macroscopic appearance of the resected specimen. The tumor was confined only to the entrance of the tracheal bronchus without lymph node metastasis. **(b)** A histopathological examination (hematoxylin and eosin staining; magnification, ×200) revealed squamous cell carcinoma.

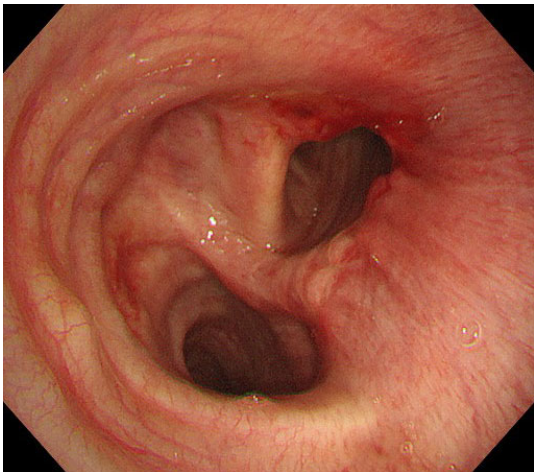

Figure 5. Postoperative flexible fiberoptic bronchoscopy showed no stenosis at the anastomosis.

気管に対する形成術は環状切除が行われることが多いが，これは術野挿管など麻酔科との連携が必要であり，手技も煩雑になる.[9]

気道の形成術に関して Nazari らは，気管支の楔状切除は吻合部への血流が良好であり，もし吻合部虚血が生じた場合には肉芽組織で修復される部位が少ない楔状切除の方が管状切除より狭窄が軽度であったと報告している.[10] また，Park らは楔状切除は気管支断端瘻などの合併症発症率が低く，根治性に関しても，管状切除と比べて全生存率に差はないと報告している.[11]

今回の症例は気管に対する楔状切除であったが，病変も限局しており，気管支の楔状切除と同等の治療効果が得られると思われる.

結　語

気管気管支を呈した右上葉入口部扁平上皮癌を経験した．頻度は少ないが，気管支の分岐異常は外科的処置（術式）に影響することがあり，術前にその走行を正確に確認しておくことが肝要である.

本論文内容に関連する著者の利益相反：なし

REFERENCES

1. Foster-Carter AF. Broncho-pulmonary abnormalities. *Br J Tuberc Dis Chest.* 1946;40:111-124.
2. Huntington GS. Critique of theories of pulmonary evolution in mammalia. *Amer J Anat.* 1920;27:99-201.
3. Ghaye B, Szapiro D, Fanchamps JM, Dondelinger RF. Congenital bronchial abnormalities revisited. *Radiographics.* 2001;21:105-119.
4. 太田伸一郎，斎藤泰紀，薄田勝男，菅間敬治，佐川元保，佐藤雅美，他．気管気管支分岐異常 71 例の検討．気管支学．1986;8:122-130.
5. 松本美和子，秋葉直志，尾高　真，高木正道，栗原英明，三浦金次，他．気管気管支に発生した肺癌の 1 手術例．気管支学．1992;14:362-366.
6. Sezen CB, Celik A, Fazlioglu M, Memis L, Tastepe AI. Lung cancer developing from tracheal bronchus. *Asian Cardiovasc Thorac Ann.* 2015;23:484-486.
7. Sen S, Sentürk E, Pabuşçu E, Sen S. Upper lobectomy for lung cancer with true tracheal bronchus: a unique presentation. *Arch Bronconeumol.* 2010;46:332-334.
8. Kim J, Park C, Kim H, Lee KS. Surgical resection of lung

cancer originating in a tracheal bronchus. *Ann Thorac Surg.* 1998;66:944-946.
9. Maniwa Y. Surgical treatment of air way disease. *J Thorac Dis.* 2016;8:E78-E82.
10. Nazari S, Nascimbene G, Mourad Z, Fraipont G. Invaginated bronchoplasty: wedge resection and sleeve reconstruction. *Minerva Chir.* 1996;51:413-419.
11. Park SY, Lee HS, Jang HJ, Joo J, Kim MS, Lee JM, et al. Wedge bronchoplastic lobectomy for non-small cell lung cancer as an alternative to sleeve lobectomy. *J Thorac Cardiovasc Surg.* 2012;143:825-831.e3.