（肺癌．2017;57:336-337）
© 2017 The Japan Lung Cancer Society

SHORT REPORT

扁平上皮癌との鑑別に苦慮した胸腺原発類基底細胞癌の１例

伊藤祥之[1]・苅部陽子[1]・西平守道[1]・井上　尚[1]・荒木　修[1]・
前田寿美子[1]・小林　哲[1]・中里宣正[2]・千田雅之[1]・野口雅之[3]

A Case of Thymic Basaloid Carcinoma That Was Difficult to Distinguish from Squamous Cell Carcinoma

Yoshiyuki Ito[1]; Yoko Karube[1]; Morimichi Nishihira[1]; Takashi Inoue[1]; Osamu Araki[1]; Sumiko Maeda[1]; Satoru Kobayashi[1]; Yoshimasa Nakazato[2]; Masayuki Chida[1]; Masayuki Noguchi[3]

[1]Department of General Thoracic Surgery, [2]Department of Diagnostic Pathology, Dokkyo Medical University, Japan; [3]Department of Diagnostic Pathology, University of Tsukuba, Japan (Adviser of Pathological Findings).

(*JJLC.* 2017;57:336-337)

KEY WORDS —— Thymic cancer, Basaloid carcinoma, Multilocular thymic cyst

Corresponding author: Yoko Karube.

要旨 —— 胸腺類基底細胞癌は胸腺癌のなかでも低悪性度群に分類されているが，症例数が少なくその病態は不明である．今回，我々は扁平上皮癌との鑑別に苦慮した胸腺原発類基底細胞癌を経験したので報告する．

索引用語 —— 胸腺癌，類基底細胞癌，多房性胸腺嚢胞

症例：75 歳男性．主訴：なし．既往歴：なし．喫煙歴：20 本/日×20 年（20～40 歳）．

現病歴：検診で左肺門部異常陰影を指摘された．CT にて前縦隔に内部不均一で造影効果を伴う 9 cm 大の腫瘤を認め，MRI では嚢胞成分と脂肪様成分が混在し，分葉状の構造を呈していた（Figure 1A，1B）．FDG-PET では同部位に SUVmax=10.3 の集積を認めた（Figure 1C）．腫瘍マーカーは CEA 3.1 ng/ml，SCC 1.4 ng/ml，proGRP 24.8 ng/ml，sIL-2R 315 U/ml，AFP 5 ng/ml，hCG-β ＜0.1 ng/ml と正常範囲内であった．診断および治療目的に手術（胸腺・胸腺腫瘍摘除＋心膜・左横隔神経・左肺部分切除）を施行した．

手術所見：腫瘍は多房性で，ほとんどは嚢胞様であったが，一部硬化した部分も含まれていた．腫瘍の肺及び心膜への強固な癒着があり，浸潤を疑って合併切除を施行した．腫瘍から横隔神経を剥離することは困難であり，心膜とともに合併切除した．

病理組織所見：肉眼像は厚い嚢胞状の病変で，一部壁から内部へ有茎性に乳頭状増生した箇所があり，間隙も多く認められた．乳頭状の間質は血管に乏しく線維化増生が目立ち，好塩基性の異型細胞が嚢胞壁及び間質の表層を覆うように増生し，なおかつ間質内に蜂巣を呈して浸潤していた．嚢胞壁にはいわゆる carcinoma *in situ*（上皮内癌）が覆っている箇所が散見された．蜂巣浸潤している箇所が中心に向かい，層状分化傾向を保ち，壊死物質を貯留していた．蜂巣辺縁では柵状配列が目立った（Figure 2）．免疫染色では CK5，CD5/6，p40 陽性で，CD56，TTF-1 陰性（Figure 3）であった．類基底細胞癌，

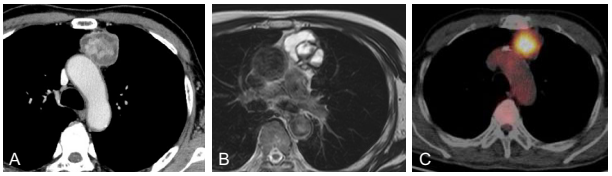

Figure 1. Radiological examination findings. **(A)** Enhanced CT showed a heterogeneous tumor in the anterior mediastinum. **(B)** A T2 weighted MRI showed a multi-nodal and locular cystic tumor in the anterior mediastinum (HE stain, ×20). **(C)** Positron emission tomography showed an accumulation of fluorodeoxyglucose in the tumor.

獨協医科大学 [1]呼吸器外科，[2]診断病理部；[3]筑波大学医学医療系診断病理学研究室（病理アドバイザー）．
論文責任者：苅部陽子．

※第 177 回日本肺癌学会関東支部会推薦症例（平成 28 年 11 月 26 日　日本肺癌学会関東支部会）．

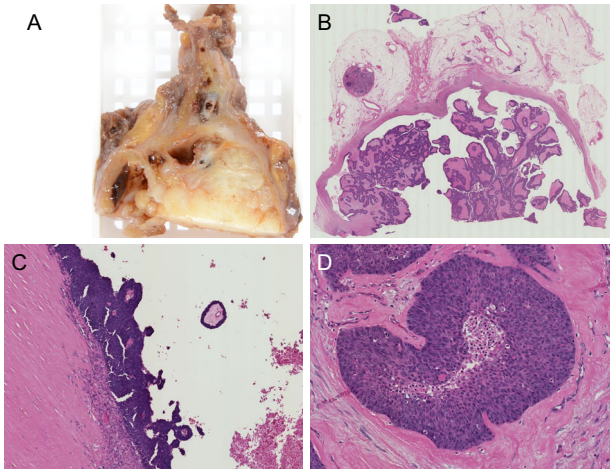

Figure 2. The excised specimen and the histopathological findings. **(A)** The section showed a "solid and cystic" tumor (macroscopic field). **(B)** A magnifying glass image showed a tumor with a "cystic-papillary" architecture (HE stain, ×20). **(C)** A microscopic image showed the cyst wall to be lined by a neoplastic epithelium, or a so-called "*in situ*" pattern (HE stain, ×200). **(D)** A high-power view showed the gland formation and prominent peripheral palisading (HE stain, ×400).

pT2N0M0 stage II と診断した．術後 1 年半，再発は見られない．

考察：胸腺類基底細胞癌は 1991 年に Suster と Rosai が提唱した胸腺癌の分類[1] で，低悪性度群に分類される．しかし，これまでに 45 例の報告があるのみで，その腫瘍学的な特性は明らかになっていない．また，機序は不明だが，多房性胸腺嚢胞（MTC：multilocular thymic cyst）の嚢胞内壁在結節として見られることも多い特徴がある．[2] 病理学的に，腫瘍細胞は腫大した類円形や紡錘形の核を有し，胞巣状に増生して腫瘍辺縁に明瞭な柵状配列（peripheral palisading pattern）を示す特徴がある．[3] 本症例は，CD5 陽性の胸腺原発の腫瘍であり，扁平上皮癌との鑑別が困難であった．充実部分には線維及び血管軸

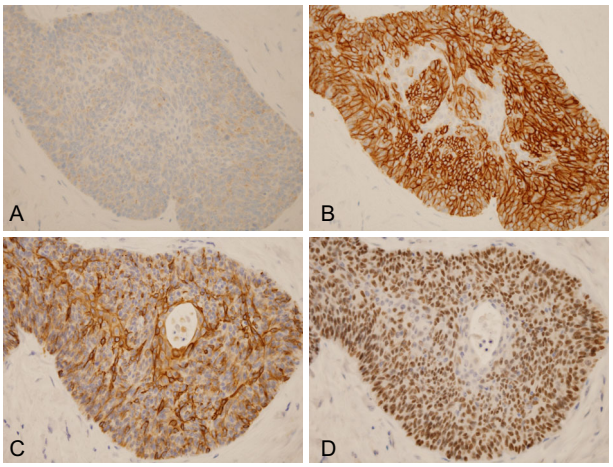

Figure 3. Immunohistochemistry findings. The tumor demonstrated negative staining for CD56 **(A)**, but positive staining for CD5 **(B)**, CK5/6 **(C)**, and p40 **(D)**.

を中心とした幅の広い乳頭状増生を呈し，嚢胞壁内に発生した乳頭状扁平上皮癌とも捉えられる像も認められたが，形態学的に MTC 内の病変であること，壁から乳頭状に増生した間隙の多い肉眼像，乳頭や嚢胞を裏打ちするように増生する腫瘍細胞など，特徴的な所見が多く見られることから，類基底細胞癌と診断した．

本論文内容に関連する著者の利益相反：なし

REFERENCES

1. Suster S, Rosai J. Thymic carcinoma. A clinicopathologic study of 60 cases. *Cancer*. 1991;67:1025-1032.
2. 迫田京佳，武田雄二，光岡正浩．多房性胸腺嚢胞に合併した胸腺類基底細胞癌の一切除例．日呼外会誌．2012;26:131-136.
3. Brown JG, Familiari U, Papotti M, Rosai J. Thymic basaloid carcinoma: a clinicopathologic study of 12 cases, with a general discussion of basaloid carcinoma and its relationship with adenoid cystic carcinoma. *Am J Surg Pathol*. 2009;33:1113-1124.