（肺癌．2017;57:746-751）
© 2017 The Japan Lung Cancer Society

ORIGINAL ARTICLE

胸腺癌における上皮間葉移行の臨床病理学的意義に関する解析

新谷　康[1]・舟木壮一郎[1]・川村知裕[1]・大瀬尚子[1]・
神崎　隆[1]・南　正人[1]・森井英一[2]・奥村明之進[1]

Clinicopathological Significance of Epithelial Mesenchymal Transition in Thymic Cancer

Yasushi Shintani[1]; Soichiro Funaki[1]; Tomohiro Kawamura[1]; Naoko Ose[1];
Ryu Kanzaki[1]; Masato Minami[1]; Eiichi Morii[2]; Meinoshin Okumura[1]

[1]Department of General Thoracic Surgery, [2]Department of Pathology, Osaka University Graduate School of Medicine, Japan.

ABSTRACT —— ***Objectives.*** Epithelial mesenchymal transition (EMT) is a fundamental biological process during which epithelial cells change to a mesenchymal phenotype, which has a profound impact on cancer progression. It has been proposed that the increased expression of EMT markers, loss of epithelial markers such as E-cadherin, and altered expression of mesenchymal markers such as N-cadherin, referred to as cadherin switching, are associated with a poor prognosis in patients with cancer. We analyzed the expression of E-cadherin and N-cadherin in thymic cancer to determine their relationship to the clinicopathological factors and prognosis. ***Methods.*** We collected data from 31 patients with thymic cancer treated at our institution between 2000 and 2014. Immunohistochemistry was used to examine the expression of EMT markers, E-cadherin, and N-cadherin in tumor specimens. The correlation between EMT and the prognosis in patients with thymic cancer was also evaluated. ***Results.*** Surgical resection was extended to the surrounding organs in addition to thymectomy, including patients with a thymic tumor and those who underwent an anterior mediastinal lymphadenectomy. Twenty-six patients received R0 resection. As for the Masaoka staging, pathological findings revealed 1 patient with stage I, 1 with stage II, 20 with stage III, 1 with IVa, and 8 with IVb disease. The histological diagnosis was squamous cell carcinoma in 25, undifferentiated carcinoma in 4, and others in 2 patients. Immunohistochemical results showed a decreased expression of E-cadherin or the up-regulation of N-cadherin in surgically resected specimens from 15 patients with tumors classified as EMT marker-positive. The 5-year survival rate was 86% for all, 63% for EMT marker-positive cases, and 100% for EMT marker-negative cases. The survival of patients with EMT marker-positive tumors was significantly worse than in those with EMT marker-negative tumors. ***Conclusion.*** The EMT marker expression, such as cadherin switching, was detected in resected thymic cancer tumors. Our results indicated that EMT affects the degree of malignant potential of thymic cancer.

(*JJLC.* 2017;57:746-751)

KEY WORDS —— Thymic cancer, Epithelial mesenchymal transition, Cadherin switch, Prognostic factor

Corresponding author: Yasushi Shintani.
Received June 14, 2017; accepted August 17, 2017.

要旨 —— 目的． 上皮間葉移行（EMT）とは，上皮細胞が間葉系形質を獲得する現象であり，癌細胞の浸潤・転移に関与している．今回，胸腺癌における EMT の臨床病理学的意義を明らかにするために，E-cadherin，N-cadherin 発現を解析した．**対象と方法．** 当院で切除された胸腺癌 31 例を対象とし，臨床病理学的，免疫組織化学的に検討した．**結果．** 原発巣切除を含む胸腺摘出術と浸潤臓器の合併切除を行い，26 例で完全切除が行われた．術後病理では，扁平上皮癌 25 例，低分化癌 4 例，その他 2 例であり，正岡 I 期 1 例，II 期 1 例，III 期 20 例，IV 期 9 例であった．E-cadherin 発現低下または N-cadherin 発現上昇により，腫瘍内に EMT ありと診断した症例は 15 例であった．全患者の 5 年生存率は 86% で，EMT を認めた症例では 63% であり，EMT を認めない症例の 100% に比

大阪大学大学院医学系研究科 [1]呼吸器外科学，[2]病態病理学講座．
論文責任者：新谷　康．
受付日：2017 年 6 月 14 日，採択日：2017 年 8 月 17 日．

して有意に予後不良であった．また，完全切除例のうち6例で再発を認め，EMTを認めた症例で有意に無再発生存率が低かった．**結論．**EMTマーカーであるカドヘリン発現が胸腺悪性度の指標となる可能性が示唆された．

索引用語 —— 胸腺癌，上皮間葉移行，カドヘリン・スイッチ，予後因子

はじめに

胸腺癌は比較的稀な腫瘍であることから，その予後因子に関する報告は少ない.[1,2] 我々は，これまでに非小細胞肺癌における予後因子として，腫瘍内での上皮間葉移行（epithelial mesenchymal transition：EMT）に着目し，予後因子や抗癌剤感受性に関連することを報告してきた.[3,4] EMTとは上皮細胞が極性を失って運動性が亢進し，間葉系の形質を獲得する現象であり，癌細胞の浸潤・転移に関与している．E-cadherinは上皮細胞の接着結合を構成する代表的な接着分子であり，EMT形質獲得に伴いその発現が抑制されることから，EMTの代表的な上皮系マーカーとして数多くの報告がある.[5,6] また，間葉系マーカーとしては，EMTに際して，間葉系カドヘリンであるN-cadherinの発現増加が認められる．E-cadherinの発現が低下し，間葉系カドヘリンであるN-cadherinの発現が増強する現象はカドヘリン・スイッチと呼ばれ，癌細胞の浸潤・進展にとって重要な役割を果たしているとされる.[7]

本研究の目的は，胸腺癌症例を対象に，EMT関連分子であるE-cadherin，N-cadherinを免疫組織化学染色し，その腫瘍組織におけるEMTの発現状況と予後を含む臨床病理学的意義を明らかにすることである．

対象および方法

2000年から2014年までに大阪大学呼吸器外科で切除された胸腺癌31例を対象とした．病期分類は正岡分類に準じて行い，後ろ向きに転帰について調査した．生存率の算定は治療開始日から死亡もしくは2016年12月31日を生存期間とした．

組織パラフィンブロックは，4 μmに薄切した．パラフィン切片を脱パラフィンし，水洗後，pH 9.0の溶液中で，抗原賦活化処理装置（DAKO）により抗原を賦活化した．一次抗体として，抗E-cadherin mAb（ニチレイバイオサイエンス，NCH-38），抗N-cadherin mAb（DAKO，6G11，50倍希釈）を使用した．免疫染色は高分子ポリマー法（シンプルステインMAX-PO）を用い，自動免疫組織化学染色機（ニチレイバイオサイエンス）にて行った．反応時間は，一次抗体を常温で60分，ポリマー試薬を常温で30分，DAB溶液を5分として設定し，さらに対比染色を行った．

染色評価は，100倍率でランダムに5視野を選び，癌細胞の膜における染色性およびその染色強度のみを対象として，以下の基準でスコア0からスコア3+のカテゴリーに分類した．強い完全な全周性の膜染色が認められる場合を3+，中程度の全周性の膜染色が認められる場合を2+，部分的な膜染色が認められる場合を1+，染色像が認められない場合を0とし，スコア2+以上を陽性とした．また，腫瘍内EMTの有無の判定は，上皮系マーカーであるE-cadherinが陰性または間葉系マーカーであるN-cadherinが陽性の場合にEMTありと判断した.[3]

統計学的解析はJMP pro 12ソフトウェアを用いて，以下の方法で行った．2群比較はMann-Whitney's U-testまたはFisherの直接法で行った．生存データはKaplan-Meier法で算出してLog-rank検定で比較し，多変量解析はCox比例ハザードモデルを用いた．$p<0.05$をもって統計学的に有意差ありと判断した．

結　果

1．臨床的所見（Table 1）

平均年齢は58.3歳，性別は男性22例，女性9例であった．術前に生検で胸腺癌と診断された症例は20例であり，11例は切除標本から胸腺癌と診断された．術前治療は18例で行われており，cisplatin + docetaxel；9例，paclitaxel + carboplatin；6例，cisplatin + etoposide；1例，cisplatin + doxorubicin + vincristine + cyclophosphamide（ADOC）；1例，cisplatin + vincristine + doxorubicin + etoposide（CODE）；1例であった．ADOCやCODE療法以外の症例では放射線を併用する場合が多く，原発巣およびリンパ節転移巣に対して，40 Gy；11例，50 Gy；1例，60 Gy；3例の照射が行われた．手術は，原発巣切除を含む胸腺摘出術に加え，前縦隔リンパ節郭清またはサンプリングを行い，浸潤臓器に対して可及的に合併切除を行った．26例（84%）で完全切除が行われ，胸膜播種を伴った3例，大動脈壁断端および心筋断端に腫瘍を認めたそれぞれの1例が非完全切除となった．術後病理では，扁平上皮癌25例，低分化癌4例，神経内分泌腫瘍1例，粘表皮癌1例であり，正岡I期1例，II期1例，III期20例，IVa期1例，IVb期8例であった．術後補助療法として，6例で放射線療法を，3例で化学療法，2例で放射線化学療法を行った．

Table 1. Patient and Tumor Characteristics

Characteristics	Thymic cancer (n = 31)
Age (years)	
Mean ± SD	58.3 ± 13.5
Range	27-79
Gender	
Male	22
Female	9
Histology	
Squamous cell carcinoma	25
Undifferentiated carcinoma	4
LCNEC	1
Mucoepidermoid carcinoma	1
Tumor size (cm)	
Mean ± SD	6.1 ± 2.0
Range	2.5 → 12
Masaoka stage	
I	1
II	1
III	20
IVa	1
IVb	8
Resected organs	
Bilateral BCV	5
SVC	3
Left BCV	8
Ao arch	2
Lung	18
Phrenic nerve	10
Vagal nerve	4

LCNEC, large cell neuroendocrine carcinoma; BCV, brachiocephalic vein; SVC, superior vena cava; Ao, aorta; SD, standard deviation.

	N-cadherin score					
E-cadherin score		0	1+	2+	3+	total
	0	1	0	0	0	1
	1+	3	1	3	1	8
	2+	6	3	4	0	13
	3+	6	1	0	2	9
	total	16	5	7	3	31

Figure 1. Summary of E-cadherin and N-cadherin expression. The gray cells indicate the number of patients with the EMT-positive tumors.

2. 免疫組織化学的所見

免疫染色の結果を Figure 1 へ，代表的な染色像を Figure 2 に示した．腫瘍細胞は上皮マーカーである E-cadherin に陽性を示す場合が多いが，9 例（29%）で染色が弱かった．また，N-cadherin が中等度以上染色された症例は 10 例（32%）であった．E-cadherin 発現陰性または N-cadherin 発現陽性により，腫瘍内に EMT ありと判定した症例は 15 例（48%）であった．腫瘍内 EMT の有無は，正岡病期や術前治療の有無を含めた臨床病理学的因子とは相関はなかった（Table 2）．

3. 予後因子

治療後の経過観察は当院で行い，観察期間は 5.5 ± 4.2 年（平均 ± SD，0.1～16 年）であった．生存症例はすべて経過観察可能であった．

観察期間中に死亡した症例は 8 例で，術後に間質性肺炎の急性増悪で死亡された症例を除いて原病死であった．全患者の 5 年生存率は 86% であった（Figure 3A）．正岡病期別 5 年生存率は I～III 期 100%， IV 期 59% で，有意に IV 期の予後は不良であった（Figure 3B）．また非完全切除例，完全切除例の 5 年生存率は，それぞれ 20%，96% であり，有意に非完全切除例の予後は不良であった（$p<0.01$）．術前化学療法の有無と予後には相関はなかった（$p=0.21$）．腫瘍内 EMT の有無による検討では，EMT を認めた症例が EMT を認めない症例に比して有意に予後が不良であり，それぞれの 5 年生存率は 63%，100% であった（Figure 3C）．正岡病期と EMT の有無を共変量として比例ハザードモデルによるリスク比を算出すると，いずれも予後を規定する因子であった（Table 3）．

完全切除例 26 例のうち 6 例で再発を認め，5 年無再発生存率は 74% であった．再発部位は，肺転移 3 例，胸腔内リンパ節再発 2 例，胸膜播種 1 例であった．正岡病期 I～II 期に再発はなく，III 期，IV 期の 5 年無再発生存率はそれぞれ 72%，66% であり，正岡病期と再発には関連を認めなかった（$p=0.77$）．EMT の有無別には，EMT を認めた症例が EMT を認めない症例に比して有意に無再発生存率が低く，それぞれの 5 年無再発生存率は 87%，34% であった（Figure 3D）．

考　察

胸腺上皮性腫瘍の 14.1% を占める胸腺癌は，発生頻度が低いうえに組織型が多彩なため腫瘍の特性や進展形式などに関する報告に乏しく，治療プロトコールは未だ確立されていないのが現状である．[8,9] また初診時より多彩

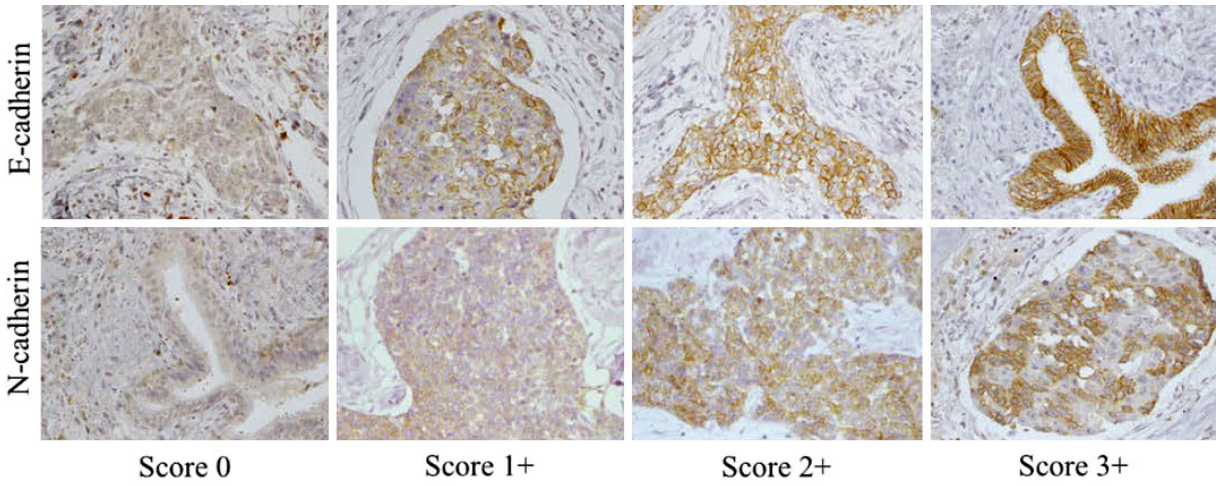

Figure 2. Immunohistochemistry staining was used to analyze the protein expression of E-cadherin as an epithelial marker and of N-cadherin as a mesenchymal marker in tumors. All sections were scored in a semi-quantitative manner, as described in the protocol noted in the Materials and Methods.

Table 2. EMT Status and Clinicopathological Factors

Characteristics	EMT − (n = 16)	EMT + (n = 15)	p
Age (years)			
Mean ± SD	60 ± 16	56 ± 10	
Range	27-79	36-73	
Gender			
Male	11	11	1.0
Female	5	4	
Histology			
Squamous cell carcinoma	12	12	1.0
Others	4	3	
Tumor size (cm)			
Mean ± SD	6.2 ± 2.4	6.0 ± 1.7	0.80
Range	3.0 → 12.0	2.5 → 9.0	
Masaoka stage			
I-II	2	0	
III	10	10	0.61
IV	4	5	
Preoperative chemotherapy			
−	9	4	0.15
+	7	11	
Preoperative radiotherapy			
−	10	6	0.29
+	6	9	
Resection			
Complete	15	11	0.17
Incomplete	1	4	

SD, standard deviation.

な臨床症状を呈し，発見時に進行病期である場合が多く，予後不良な疾患とされる．さらに，発生部位的に局所進展を認め，治療の第一選択は外科的切除であるが，完全切除が困難な症例が多い．[10,11] 一方，化学放射線療法を行い完全切除し得た症例では，比較的良好な予後が期待できるとされる．[12,13] 病期に関しては，治療方針の選択や予後予測など臨床面において，正岡分類が有用である．[14] 当科で経験した胸腺癌でも III 期に比して IV 期症例の予後は不良であった．完全切除例では，III 期 20 例中 3 例に，IV 期 4 例中 1 例に再発を認め，病期と再発症例に関連を認めず，やはり完全切除が重要であると考えられた．

EMT は前述のように，癌細胞の浸潤・転移に関与しており，腫瘍内の EMT の有無が予後因子や治療抵抗性と関連していることがさまざまな癌腫で報告されている．今回胸腺癌症例でカドヘリン発現を用いて EMT を評価したところ，EMT の有無が生存率だけでなく再発率に関与しており，それぞれにおいて多変量解析でも独立予後規定因子であることが示された．胸腺癌のカドヘリン発現や EMT の評価に関する報告は検索した限りなく，新たな予後因子になり得る可能性がある．また，他の EMT マーカーとしては，vimentin の発現増加，β-catenin の核移行，E-cadherin の発現を抑制する転写因子（Snail1，Slug，Twist など）の増加が知られており，[15,16] 今後これらのマーカーも含めて検討することにより，EMT 誘導のメカニズムをさらに明らかにしたい．

一方，放射線化学療法による EMT 誘導が癌細胞の悪性化を起こし，抗癌剤感受性に関与することが知られる．[3,17] EMT による癌幹細胞様形質の誘導が，治療抵抗性を獲得する主なメカニズムと考えられている．胸腺癌症例では術前治療を行った 18 例中 11 例で，術前治療を行わなかった 13 例中 4 例で腫瘍内に EMT を認めたが，

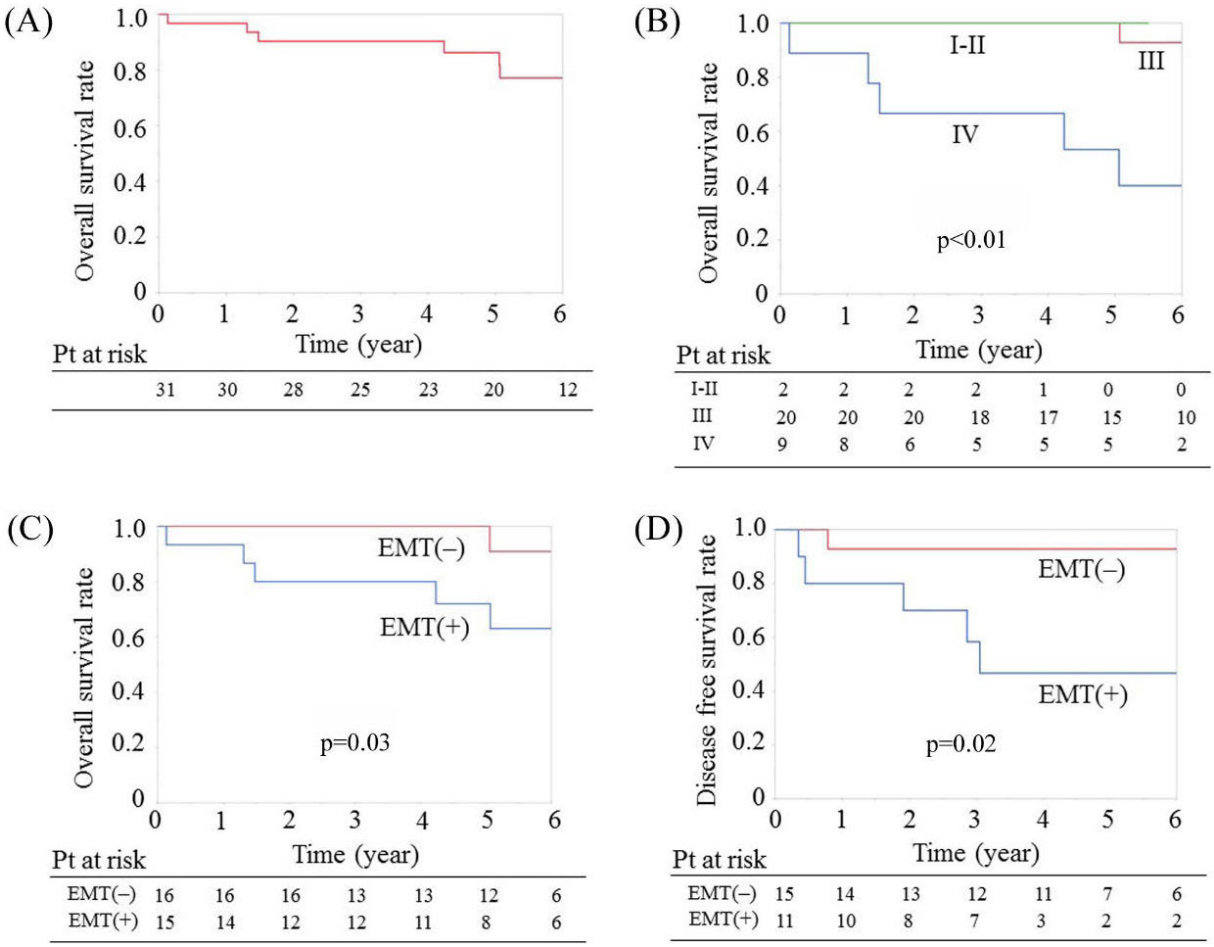

Figure 3. **A.** The overall survival curves of all patients. **B.** The overall survival curves of patients according to Masaoka staging. **C.** The overall survival curves of patients according to the EMT status. **D.** Disease-free survival curves of 26 patients who underwent complete resection according to the EMT status.

Table 3. Multivariate Analysis of Overall Survival

Factors	Hazard ratio	95% CI	p
Masaoka stage			
III vs. I-II	-	-	0.86
IV vs. III	21	3.53-411	0.0004
EMT			
+ vs. −	8.3	1.37-158	0.02

CI, confidence interval.

術前治療と EMT の有無には関連を認めなかった（p=0.15）．また，術前治療を行った症例で生検組織と手術標本を比較することで，同一症例で術前治療による腫瘍内の EMT に関する変化を検討すべきであるが，症例によって生検組織が小さく評価できない場合や，他院での生検により診断されている場合があり，今回は評価できなかった．しかし，われわれの肺癌における放射線化学療法による EMT 誘導の解析では，治療によって変化する癌周囲微小環境，特に癌関連線維芽細胞の活性化が癌細胞の EMT マーカーの発現に関与することを報告してきた.[4,18] 今後，胸腺癌においても，上記 EMT マーカーの発現に加え，癌周囲微小環境の解析を進めて，術前治療によるダイナミックな生体変化を検討する予定である．

EMT を標的とした癌治療について，これまでに多くの報告がある．EMT の誘導を阻害し，細胞の上皮性を維持することが，癌治療に直接つながると考えられる．最近われわれは，肺癌細胞において，EMT を抑制することで癌の悪性化を減弱させ治療抵抗性を克服できる可能性について報告した.[19,20] 胸腺癌においても，EMT を制御するメカニズムを解明することで，治療抵抗性を示す癌細胞を特異的に標的とした治療法の開発にもつながる可能性がある．

今回の検討から，EMT マーカーのひとつであるカドヘリン・スイッチが胸腺癌の悪性度の指標となり，再発

を規定する因子になり得る可能性がある．今後 EMT を標的とした分子標的薬の組み合わせを考案することで，癌転移の抑制や薬剤感受性増強につながると考えられた．

本論文内容に関連する著者の利益相反：なし

REFERENCES

1. Hishida T, Nomura S, Yano M, Asamura H, Yamashita M, Ohde Y, et al. Japanese Association for Research on the Thymus (JART): Long-term outcome and prognostic factors of surgically treated thymic carcinoma: results of 306 cases from a Japanese Nationwide Database Study. *Eur J Cardiothorac Surg.* 2016;49:835-841.
2. Ogawa K, Toita T, Uno T, Fuwa N, Kakinohana Y, Kamata M, et al. Treatment and prognosis of thymic carcinoma: a retrospective analysis of 40 cases. *Cancer.* 2002;94:3115-3119.
3. Shintani Y, Okimura A, Sato K, Nakagiri T, Kadota Y, Inoue M, et al. Epithelial to mesenchymal transition is a determinant of sensitivity to chemoradiotherapy in non-small cell lung cancer. *Ann Thorac Surg.* 2011;92:1794-1804.
4. Shintani Y, Abulaiti A, Kimura T, Funaki S, Nakagiri T, Inoue M, et al. Pulmonary fibroblasts induce epithelial mesenchymal transition and some characteristics of stem cells in non-small cell lung cancer. *Ann Thorac Surg.* 2013;96:425-433.
5. Liu D, Huang C, Kameyama K, Hayashi E, Yamauchi A, Kobayashi S, et al. E-cadherin expression associated with differentiation and prognosis in patients with non-small cell lung cancer. *Ann Thorac Surg.* 2001;71:949-955.
6. Thiery JP. Epithelial-mesenchymal transitions in development and pathologies. *Curr Opin Cell Biol.* 2003;15:740-746.
7. Wheelock MJ, Shintani Y, Maeda M, Fukumoto Y, Johnson KR. Cadherin switching. *J Cell Sci.* 2008;121:727-735.
8. 近藤和也, 門田康正. 胸腺上皮性腫瘍の全国アンケート報告．日呼外会誌．2001;15:633-642.
9. 栗山祥子，大橋里奈，松田絹代，菅野康二，村木慶子，南方邦彦，他．当科における進行胸腺癌 12 例の治療実態．日呼吸会誌．2010;48:604-608.
10. Okereke IC, Kesler KA, Freeman RK, Rieger KM, Birdas TJ, Ascioti AJ, et al. Thymic carcinoma: outcomes after surgical resection. *Ann Thorac Surg.* 2012;93:1668-1673.
11. Takeda S, Sawabata N, Inoue M, Koma M, Maeda H, Hirano H. Thymic carcinoma. Clinical institutional experience with 15 patients. *Eur J Cardiothorac Surg.* 2004;26:401-406.
12. 新谷　康，川村知裕，舟木壮一郎，南　正人，井上匡美，奥村明之進．胸腺腫・胸腺癌に対する術前導入療法後の手術成績．肺癌．2015;55:995-1000.
13. Shintani Y, Inoue M, Kawamura T, Funaki S, Minami M, Okumura M. Multimodality treatment for advanced thymic carcinoma: outcomes of induction therapy followed by surgical resection in 16 cases at a single institution. *Gen Thorac Cardiovasc Surg.* 2015;63:159-163.
14. Masaoka A, Monden Y, Nakahara K, Tanioka T. Follow-up study of thymomas with special reference to their clinical stages. *Cancer.* 1981;48:2485-2492.
15. Acloque H, Adams MS, Fishwick K, Bronner-Fraser M, Nieto MA. Epithelial-mesenchymal transitions: the importance of changing cell state in development and disease. *J Clin Invest.* 2009;119:1438-1449.
16. Lamouille S, Xu J, Derynck R. Molecular mechanisms of epithelial-mesenchymal transition. *Nat Rev Mol Cell Biol.* 2014;15:178-196.
17. Thomson S, Buck E, Petti F, Griffin G, Brown E, Ramnarine N, et al. Epithelial to mesenchymal transition is a determinant of sensitivity of non-small-cell lung carcinoma cell lines and xenografts to epidermal growth factor receptor inhibition. *Cancer Res.* 2005;65:9455-9462.
18. Shintani Y, Fujiwara A, Kimura T, Kawamura T, Funaki S, Minami M, et al. IL-6 Secreted from Cancer-Associated Fibroblasts Mediates Chemoresistance in NSCLC by Increasing Epithelial-Mesenchymal Transition Signaling. *J Thorac Oncol.* 2016;11:1482-1492.
19. Fujiwara A, Shintani Y, Funaki S, Kawamura T, Kimura T, Minami M, et al. Pirfenidone plays a biphasic role in inhibition of epithelial-mesenchymal transition in non-small cell lung cancer. *Lung Cancer.* 2017;106:8-16.
20. Kusumoto H, Shintani Y, Kanzaki R, Kawamura T, Funaki S, Minami M, et al. Podocalyxin influences malignant potential by controlling epithelial-mesenchymal transition in lung adenocarcinoma. *Cancer Sci.* 2017;108:528-535.