（肺癌．2017;57:758-762）
© 2017 The Japan Lung Cancer Society

CASE REPORT

腸型肺腺癌の１切除例

藤原　晶[1]・岩代　望[1]・木村伯子[2]

A Resected Case of Pulmonary Enteric Adenocarcinoma

Aki Fujiwara[1]; Nozomu Iwashiro[1]; Noriko Kimura[2]

[1]Department of Surgery, [2]Department of Pathology, Hakodate National Hospital, Japan.

ABSTRACT —— ***Background.*** Enteric adenocarcinoma has been newly categorized as a subtype of pulmonary adenocarcinoma in the WHO Tumour Classification 4th edition (2015) and General Rule for Lung Cancer (the 8th edition) of Japan. Distinguishing between pulmonary enteric adenocarcinoma and metastatic colorectal carcinoma is clinically important. ***Case.*** A man in his 60s with a history of upper lobectomy of the right lung for squamous cell carcinoma 15 years earlier was found to have an abnormal chest shadow at a medical checkup. Computed tomography showed a 1.5-cm nodule in his right lower lobe. We performed wedge resection of the right lung using video-assisted thoracoscopy under a diagnosis of primary lung carcinoma by the identification of adenocarcinoma cells in a bronchoscopic smear. The histological findings of the tumor showed papillotubular adenocarcinoma with central necrosis that resembled colorectal carcinoma. Immunohistochemical staining of the tumor was positive for CDX-2, negative for TTF-1, and focally positive for CK7 and CK20. He underwent a thorough checkup because these findings indicated metastatic colorectal carcinoma, but no malignancy was detected. We ultimately made diagnosis of pulmonary enteric adenocarcinoma and excluded metastasis of colorectal carcinoma. He remains free of relapse one year after surgery. ***Conclusion.*** The differential diagnosis between pulmonary enteric adenocarcinoma and metastatic colorectal carcinoma requires not only immunohistochemical staining but also systemic work-up, including an endoscopic examination.

(*JJLC.* 2017;57:758-762)

KEY WORDS —— Pulmonary enteric adenocarcinoma, Lung carcinoma, Metastatic colorectal adenocarcinoma

Corresponding author: Aki Fujiwara.
Received February 27, 2017; accepted June 29, 2017.

要旨 —— 背景． 腸型腺癌は，2015 年の WHO 組織分類および肺癌取扱い規約第 8 版において肺腺癌の亜型として追加された新しい分類であり，大腸癌肺転移との鑑別が臨床上問題となる．**症例．** 60 歳代の男性．15 年前に扁平上皮癌に対して右上葉切除の既往あり．検診で胸部異常陰影を指摘され，胸部 CT で右下葉に 1.5 cm 大の結節影を認めた．病変からの擦過細胞診は腺癌の所見で，原発性肺癌と診断し胸腔鏡下に右下葉部分切除術を施行した．組織学的所見で腫瘍は中心壊死を伴う大腸癌類似の乳頭状腺癌で，免疫組織学的に CDX-2 陽性，TTF-1 陰性，CK7 および CK20 は局所的に陽性であったことから，大腸癌の肺転移を疑った．全身精査を施行したが，大腸を含め消化管原発悪性腫瘍は否定されたため，腸型肺腺癌 pStage IA_2 と最終診断した．術後 1 年現在再発を認めていない．**結論．** 腸型肺腺癌と大腸癌肺転移の鑑別には，免疫組織染色所見だけではなく消化管内視鏡検査を含めた全身精査が必要である．

索引用語 —— 腸型肺腺癌，肺癌，大腸癌肺転移

国立病院機構函館病院 [1]外科，[2]病理診断科．
論文責任者：藤原　晶．
受付日：2017 年 2 月 27 日，採択日：2017 年 6 月 29 日．

はじめに

腸型肺腺癌は，2017 年 1 月発行の肺癌取扱い規約第 8 版において特殊型腺癌の 1 つとして新たに分類された.[1] 組織学的に大腸癌類似の形態を示す腺癌成分が 50% 以上認められるものと定義され，免疫組織学的所見についてはさまざまな報告がある．原発性肺癌と判断して切除した腺癌について，組織および免疫組織学的所見と臨床所見から最終的に腸型肺腺癌と診断した 1 例を報告する.

症　例

症例：60 歳代，男性.

受診動機：胸部異常陰影.

既往歴：15 年前 右肺癌 右上葉切除術（扁平上皮癌，pStage IA），9 年前 大腸腺腫 内視鏡的切除.

喫煙歴：Current smoker, 30 本/日 30 年, 10 本/日 10 年.

現病歴：健康診断で胸部異常陰影を指摘され，前医を受診した. 胸部 CT で右肺結節影を認めたため, 当院呼吸器科を紹介された.

入院時現症：身長 153.1 cm，体重 54.6 kg．SpO_2 98%（room air），血圧 90/52 mmHg，体温 36.3℃，脈拍 66 bpm．右胸部に後側方切開痕を認めた.

入院時検査所見：Pro-GRP 91.8 pg/ml と軽度高値を認めたほかは，腫瘍マーカーを含めすべて正常範囲内であった.

呼吸機能検査：VC 4270 ml（%VC 136%），$FEV_{1.0}$ 2250 ml（$FEV_{1.0\%}$ 53%）と閉塞性換気障害を認めた．$\%FEV_{1.0}$ は 89.7% であった.

胸部 X 線単純写真（Figure 1A）：右下肺野に 1.8 cm 大の結節影を認めた.

胸部 CT 検査（Figure 1B）：右肺 S^{10} に 1.5 cm 大の結節影を認めた. 転移を疑うリンパ節腫大は認めなかった.

脳 MRI 検査：脳転移を疑う所見は認めず.

骨シンチグラフィ検査：骨転移を認めず.

気管支鏡検査を行い，B^{10} からの擦過細胞診で Class V，adenocarcinoma の所見であった.

以上より，原発性肺腺癌（cT1aN0M0，Stage IA_2）と診断し手術の方針となった.

手術所見：全身麻酔，左側臥位で手術を開始した．後側方切開痕に沿って第 7 肋間前腋窩線に 4 cm の皮膚切開を加えた．胸腔鏡観察を行うと開胸創より頭側で肺実質と胸壁が強固に癒着していたが，底区には癒着を認めなかった．第 9 肋間にカメラポートを追加し，下葉と胸壁との癒着を一部剥離して底区を授動し，腫瘍を楔状切除した．手術時間は 87 分，出血は少量であった.

病理所見（Figure 2）：肉眼的に腫瘍は 1.8 cm 大の白色結節であった．組織学的には，腫瘍のすべてにおいて異型高円柱上皮が乳頭状に増殖し，腫瘍中心部には広汎な壊死を認めた．免疫組織化学的には，腫瘍は CDX-2 強陽性，CK7 と CK20 は局所的に陽性，TTF-1 陰性であった.

以上の所見から大腸癌の肺転移が疑われ，消化管精査を行う方針となった.

下部消化管内視鏡検査：盲腸に 6 mm 大の腺腫を認めたが，大腸癌は認めなかった.

上部消化管内視鏡検査：*Helicobacter gastritis* の所見の

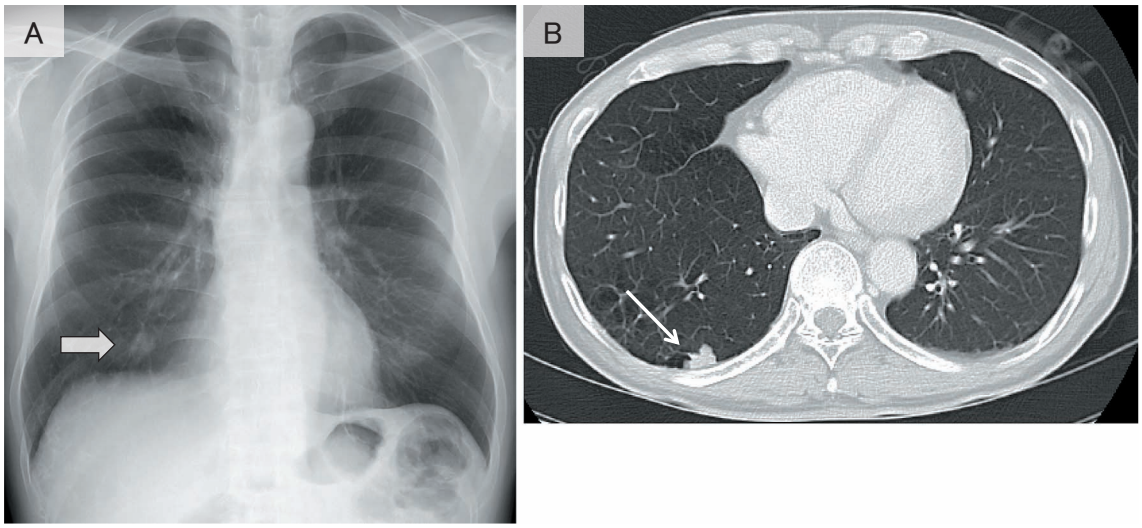

Figure 1. **(A)** A chest radiograph shows a tumor shadow measuring 1.8 cm in the right lower lung field (block arrow). **(B)** Chest computed tomography shows a 1.5-cm nodule in the right S^{10} segment (arrow).

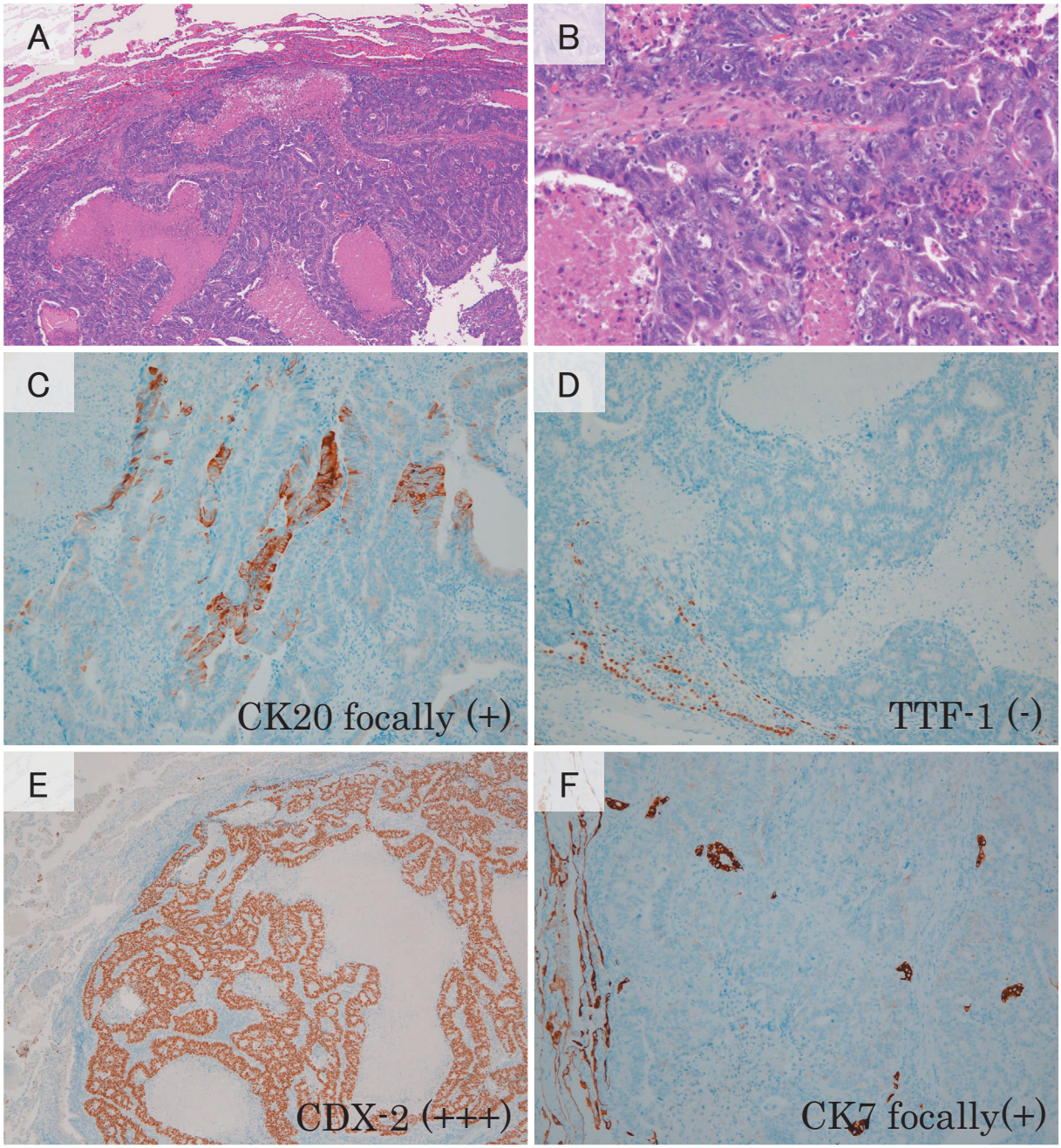

Figure 2. Histological (**A, B**) and immunohistochemical (**C-F**) findings of the tumor. The tumor was composed of atypical columnar epithelial cells with papillary growth, developing central necrosis (**A**, hematoxylin-eosin [HE] stain, low-power field; **B**, HE stain, high-power field). These histological findings indicated metastatic colorectal adenocarcinoma. The tumor cells were most positive immunohistochemically for CDX-2 (**E**), focally positive for cytokeratin 7 (CK7, **F**) and cytokeratin 20 (CK20, **C**), and negative for thyroid transcription factor 1 (TTF-1, **D**).

みであった．

PET-CT 検査：悪性腫瘍を示唆する FDG（fluorodeoxyglucose）集積を認めなかった．

以上より，大腸癌を含め消化管悪性腫瘍は否定的となり，腸型肺腺癌 enteric adenocarcinoma，pT1b（1.8×1.0 cm），pl0，ly0，v0，plc-pre（－），Stage IA_2（肺癌取扱い規約第 8 版に基づく）と最終診断した．EGFR 遺伝子変異，ALK 融合遺伝子，KRAS/NRAS 遺伝子変異はいずれも陰性であった．術後 1 年現在，再発なく生存中である．

Table 1. Immunohistochemical Features of Pulmonary Lung Adenocarcinoma, Enteric Adenocarcinoma, and Metastatic Colorectal Adenocarcinoma

	Primary lung adenocarcinoma	Enteric adenocarcinoma	Metastatic colorectal adenocarcinoma
CK7	+	+	−
CK20	−	−/+	+
CDX-2	−	+/−	+
TTF-1	+	−/+	−
MUC2	−	−/+	+/−
SP-A	+/−	−/+	−

考　察

腸型腺癌 enteric adenocarcinoma は，2015 年の WHO 組織分類[2]において肺腺癌の亜型に追加され，それに伴い 2017 年 1 月発行の肺癌取扱い規約第 8 版にも特殊型腺癌の 1 つとして追加された分類である.[1] 大腸癌類似の形態を示す腺癌で，本成分が 50% 以上認められるものと定義されている.[1] 組織学的には腺管状・篩状構造，乳頭腺管状構造を呈する腺癌で，刷子縁構造を有する好酸性高円柱上皮の細胞で構成される.[2] 中心壊死，中心瘢痕や胸膜陥入を伴う場合がある．免疫組織学的所見についてはさまざまなパターンが報告されている（Table 1,[3-7] 改変）が，腸分化マーカーである CDX-2，CK20 の発現が見られ，肺分化マーカーである TTF-1 や SP-A は染色性が低下し，通常の肺腺癌では陽性を示す CK7 については発現が保たれていることが多い.[3] 一方で CDX-2 は通常型肺腺癌でも 3〜12% で染色陽性であったとする報告もある.[5,8] 腸型腺癌に分類されても，大腸癌成分の割合や分化度によって免疫組織学的所見は異なることが推測される．以上のことを踏まえ，腸型腺癌の診断は免疫染色所見のみで決定されず，臨床的に消化管原発が否定された場合にのみ肺原発と判断するべきである.[2] 本症例では，腫瘍のほぼ 100% が大腸癌類似の組織所見であり，CDX-2 の強陽性と TTF-1 の陰性所見から，免疫組織学的には大腸癌の肺転移が最も疑われたが，全身精査では消化管悪性腫瘍が否定され，最終的に腸型肺腺癌と診断した.

腸型肺腺癌と大腸癌肺転移を生検や細胞診，迅速病理診断で鑑別することは困難であり，このことは術式決定や治療方針に影響する．腸型肺腺癌は原発性肺癌で，根治切除のためには原則肺葉切除術とリンパ節郭清が必要である．しかし術前・術中に大腸癌肺転移と判断して楔状切除やリンパ節郭清の省略を選択される可能性もあり，その場合術後の追加の切除や郭清の必要性が考慮される．本症例では術前から原発性肺腺癌の診断であったが右上葉切除の既往のため縮小手術となった．また，もし大腸癌の既往があれば，転移性肺腫瘍と判断したとも考えられる．大腸癌類似の腺癌が肺に見られるが既往の大腸癌の進行度にそぐわない場合や，単発で典型的な転移性肺腫瘍の画像所見でない場合などは，腸型肺腺癌も鑑別にあげるべきである.

WHO 分類および肺癌取扱い規約の改訂以降，腸型肺腺癌の症例報告は散見されており，これまで原発不明の肺転移として経過観察されていた症例の中にこの組織型が含まれていたと考えられる．今後症例が蓄積されるにつれ免疫組織学的所見も定義される可能性がある．腸型肺腺癌について *EGFR* や *RAS* の遺伝子変異について検討している報告は少ないが，*EGFR L858R* 陽性例は報告されている.[9] また，腸型肺腺癌に対して大腸癌の化学療法レジメンが部分奏効した例もあり,[10] 化学療法や分子標的治療薬の選択において遺伝子変異の有無を調べることは重要であると考えられる.

結　語

大腸癌の肺転移が疑われた腺癌について，免疫組織学的所見と臨床所見から腸型腺癌と診断した．腸型肺腺癌は症例報告が増えているが，原発性肺癌と判断されるかどうかで術式の決定や治療方針を左右するため注意を要する.

本論文内容に関連する著者の利益相反：なし

本報告は第 57 回日本肺癌学会学術集会にて発表した.

REFERENCES

1. 日本肺癌学会，編集．肺癌取扱い規約．第 8 版．東京：金原出版；2017.
2. Travis WD, Brambilla E, Burke AP, Marx A, Nicholson AG. Tumours of the lung. In: *WHO Classification of Tumours of the Lung, Pleura, Thymus and Heart.* 4th ed. Lyon: IARC Press; 2015.
3. 二宮浩範，石川雄一．【肺・胸膜腫瘍 II—組織診断力アップのために】II．多彩な肺腺癌の病理診断　微小乳頭状腺

癌・腸型腺癌．病理と臨．2010;28:259-262.
4. Rossi G, Murer B, Cavazza A, Losi L, Natali P, Marchioni A, et al. Primary mucinous (so-called colloid) carcinomas of the lung: a clinicopathologic and immunohistochemical study with special reference to CDX-2 homeobox gene and MUC2 expression. *Am J Surg Pathol.* 2004;28:442-452.
5. Inamura K, Satoh Y, Okumura S, Nakagawa K, Tsuchiya E, Fukayama M, et al. Pulmonary adenocarcinomas with enteric differentiation : histologic and immunohistochemical characteristics compared with metastatic colorectal cancers and usual pulmonary adenocarcinomas. *Am J Surg Pathol.* 2005;29:660-665.
6. Li HC, Schmidt L, Greenson JK, Chang AC, Myers JL. Primary pulmonary adenocarcinoma with intestinal differentiation mimicking metastatic colorectal carcinoma: case report and review of literature. *Am J Clin Pathol.* 2009;131:129-133.
7. 椎名隆之，吾妻寛之，齋藤　学，砥石政幸，近藤竜一，吉田和夫．大腸癌肺転移として経過観察された腸型肺腺癌の 1 例．日呼外会誌．2016;30:696-702.
8. Cowan ML, Li QK, Illei PB. CDX-2 expression in primary lung adenocarcinoma. *Appl Immunohistochem Mol Morphol.* 2016;24:16-19.
9. Handa Y, Kai Y, Ikeda T, Mukaida H, Egawa H, Kaneko M. Pulumonary enteric adenocarcinoma. *Gen Thorac Cardiovasc Surg.* 2016;64:749-751.
10. 石田裕嵩，横田憲一，鈴木由佳，遠藤悦子，小笠原弘之，小坂真吉，他．腸型肺腺癌が原発と診断し得た癌性リンパ管症で化学療法が奏効し長期生存を得た 1 例．癌と化療．2015;42:371-374.