（肺癌．2017;57:763-768）
© 2017 The Japan Lung Cancer Society

CASE REPORT

肺多形癌術後に発症し診断に難渋した マントル細胞リンパ腫の１例

竹田真一[1]・斉藤春洋[1]・石山泰史[2]・
伊藤宏之[1]・横瀬智之[3]・山田耕三[1]

A Case of Mantle Cell Lymphoma That Was Difficult to Distinguish from a Relapse of Pulmonary Pleomorphic Carcinoma After Surgery

Shinichi Takeda[1]; Haruhiro Saito[1]; Yasushi Ishiyama[2];
Hiroyuki Ito[1]; Tomoyuki Yokose[3]; Kouzo Yamada[1]

[1]Department of Thoracic Oncology, [2]Department of Medical Oncology, [3]Department of Pathology, Kanagawa Cancer Center, Japan.

ABSTRACT —— ***Background.*** Pulmonary pleomorphic carcinoma is a rare form of lung cancer and there are few reports on the characteristics of its postoperative recurrence. We herein report our experience regarding a case in which lymphoma developed following lung cancer surgery, which was difficult to differentiate from a recurrence of lung cancer. ***Case.*** The subject was a 71-year-old man. He underwent surgical resection due to cancer in the upper-right lobe of the lung. The pathological diagnosis was pleomorphic carcinoma consisting of adenocarcinoma and spindle cell carcinoma (stage IIB, pT3N0M0). At one year after surgery, multiple lymphadenopathy was detected in the cervical/thoracoabdominal region by FDG-PET/CT. We suspected a postoperative recurrence of lung cancer and performed aspiration biopsy cytology on samples from the mediastinal and cervical lymph nodes; however, no such diagnosis was obtained. Subsequently, the emergence of atypical lymphocytes was observed in the peripheral blood; thus, a bone marrow biopsy was conducted. The immunohistological findings revealed aggregates of small cells that were CD5 (+), CD19 (+), CD20 (+), cyclin-D1 (+), and CD10 (−), and FISH revealed IGH/CCDN1 fusion gene positivity, resulting in a diagnosis of mantle cell lymphoma. R-CHOP therapy was conducted after diagnosis and the size of the lymph nodes was reduced. ***Conclusion.*** We conducted a close inspection to investigate multiple lymphadenopathy, which developed after surgery for pulmonary pleomorphic carcinoma, under the suspicion of a postoperative recurrence of lung cancer; however, it was difficult to make a diagnosis. Eventually, a bone marrow biopsy contributed to making a diagnosis of malignant lymphoma, and enabled the provision of appropriate treatment.

(*JJLC.* 2017;57:763-768)

KEY WORDS —— Lung pleomorphic carcinoma, Relapse, Malignant lymphoma

Corresponding author: Haruhiro Saito.
Received December 9, 2016; accepted July 10, 2017.

要旨 —— 背景． 肺多形癌は希少肺癌であり，術後再発の特徴についての報告は少ない．肺癌の術後にリンパ腫を発症し，肺癌再発との鑑別に難渋した症例を経験したので報告する．**症例．** 症例は 71 歳男性．右上葉肺癌で外科切除を施行．病理診断は腺癌と紡錘細胞癌からなる多形癌，Stage IIB 期（pT3N0M0）であった．手術１年後の CT/FDG-PET で，胸腹部の多発性リンパ節腫大を認めた．肺癌の術後再発を疑い，縦隔および頚部リンパ節の穿刺吸引細胞診を施行したが診断が得られなかった．その後，末梢血に異型リンパ球の出現を認め，骨髄生検を施行した．免疫組織学的所見で CD5（+），CD19（+），CD20（+），cyclin-D1（+），CD10（−）の小型細胞の集簇を認め，FISH で IGH/CCDN1 融合遺伝子が陽性であり，マントル細胞リンパ腫と診断した．診断後に R-

神奈川県立がんセンター [1]呼吸器科，[2]腫瘍内科，[3]病理診断科．
論文責任者：斉藤春洋．
受付日：2016 年 12 月 9 日，採択日：2017 年 7 月 10 日．

CHOP 療法を施行し，リンパ節は縮小した．**結論．**肺多形癌術後に出現した多発リンパ節腫大に対して，肺癌の術後再発を疑い精査を施行したが診断に難渋した．最終的に骨髄生検を行うことで悪性リンパ腫と診断し，適切な治療を行うことができた．

索引用語 —— 肺多形癌，再発，悪性リンパ腫

緒　言

肺原発多形癌は WHO 分類で 1990 年に定義された組織型であり，肺癌取扱い規約（第 7 版）で「肉腫あるいは肉腫様成分を含む低分化な非小細胞癌で，紡錘細胞成分あるいは巨細胞成分を少なくとも 10% 以上含む扁平上皮癌，腺癌，大細胞癌，あるいは紡錘細胞と巨細胞のみからなる腫瘍」と定義されている．全肺癌の 0.1～0.3% を占める比較的まれな疾患である．[1]

術後の予後は不良であり，再発率も高いことが報告されているが，その再発形式についての詳細は不明な点が多い．今回，肺多形癌切除後に出現した多発リンパ節腫大に対して，多形癌の再発を疑い精査を行ったところ，マントル細胞リンパ腫と診断した症例を経験したので報告する．

症　例

症例：71 歳，男性．

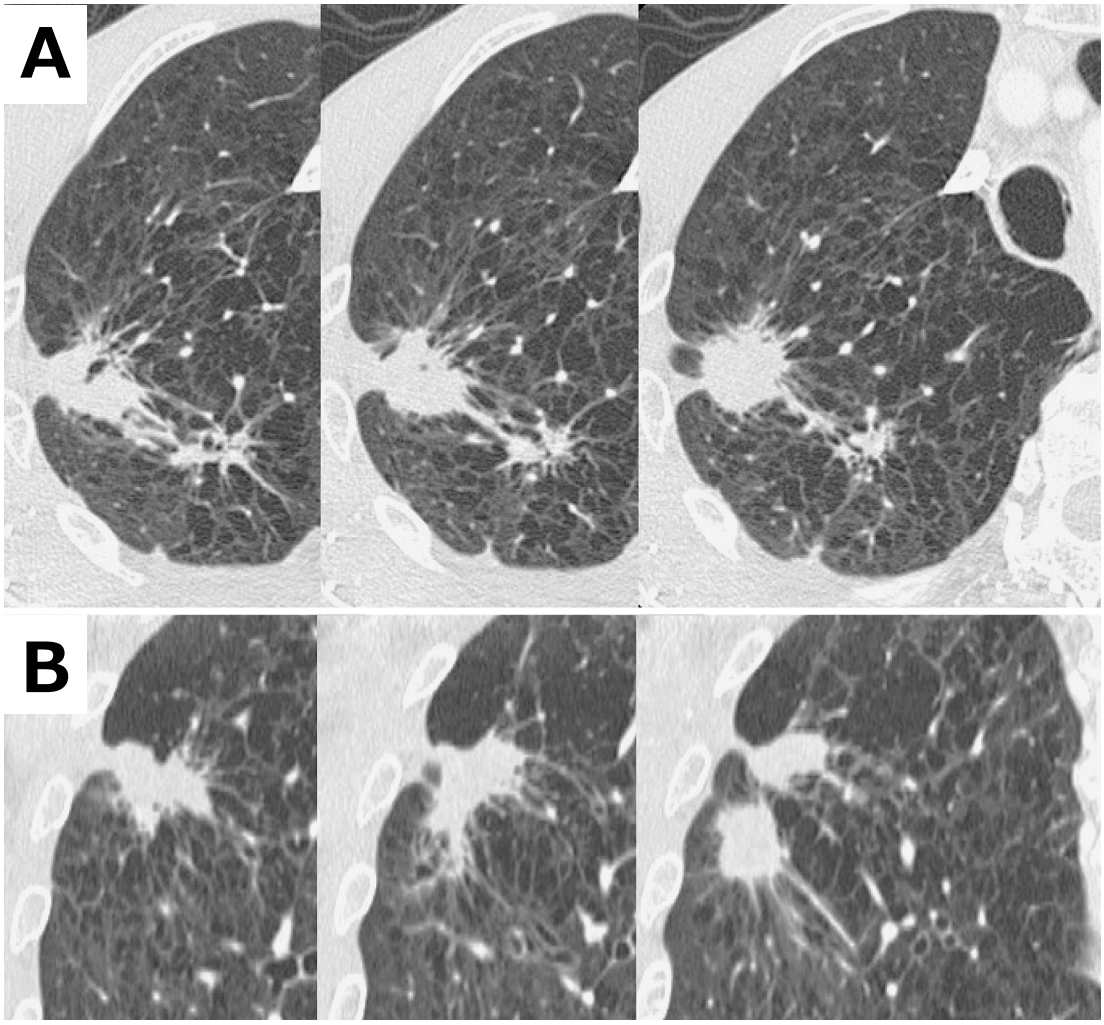

Figure 1. The thin-section CT findings before surgery. **A.** Axial section. **B.** Coronal section. CT shows a tumor of 80 mm in diameter.

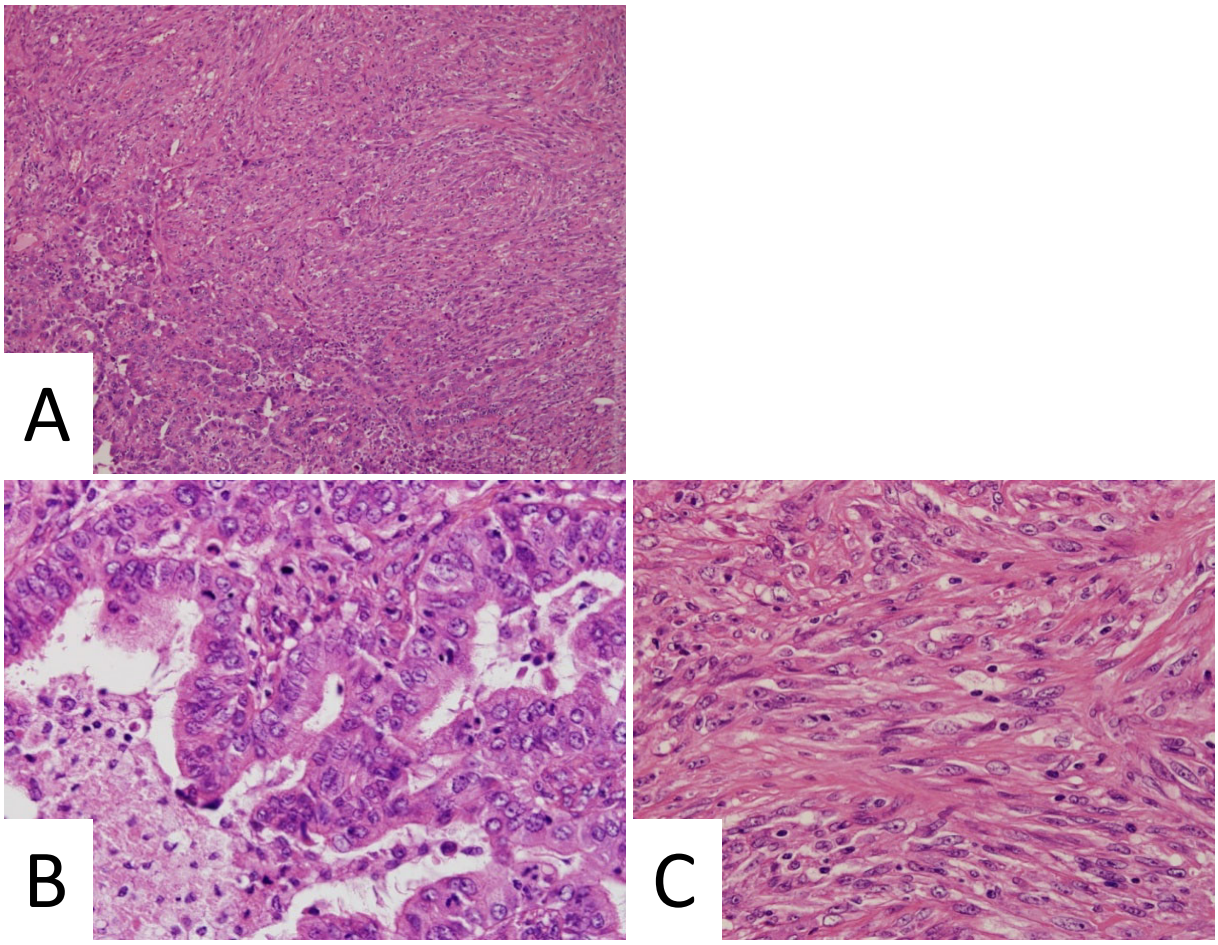

Figure 2. **A.** A histopathological examination revealed pleomorphic carcinoma (hematoxylin and eosin staining). **B.** The invasive adenocarcinoma cell component. **C.** The spindle cell carcinoma component.

主訴：肺癌術後，多発性リンパ節腫大.

既往歴：30 歳 十二指腸潰瘍にて手術.

喫煙歴：18～69 歳 20 本/日.

家族歴：特記すべき事項なし.

現病歴：他院での十二指腸潰瘍術後の定期受診中に，胸部 X 線写真にて右肺異常影を指摘され，術前 3 か月前に精査目的で当院呼吸器内科を紹介受診した．精査の結果，右上葉の非小細胞肺癌，cT2bN0M0 と診断し，初診の 3 か月後に右上葉切除およびリンパ節郭清（ND2a-1）を施行した．術前胸部 CT 所見では，既存肺に著明な気腫化があり，右肺 S^1～S^2 にかけて大小の連続性のある辺縁不整な結節を認めた（Figure 1）．肺門・縦隔リンパ節の腫大は認めなかった．術後の病理診断（Figure 2）は，肺多形癌 pleomorphic carcinoma（invasive adenocarcinoma with lepidic growth with spindle cell carcinoma），pT3（腫瘍径 8.0 cm）N0M0，ly0，v2，pl3，pm0，pStage IIB であった．大小の病変は連続しており，一塊の腫瘍として認めた．また，摘出されたリンパ節には，リンパ腫の存在を示唆するような小型異型リンパ球の集簇巣は認められなかった．

術後に乳び胸および膿胸を発症し，performance status（PS）も低下したため，術後補助化学療法は施行せずに経過観察を行った．術後 6 か月後の胸部 CT では，明らかな再発・転移を疑う所見は認めなかった．術後 12 か月後の CT にて多発性リンパ節腫大（両側頚部，縦隔，腹腔リンパ節）を認めた．FDG-PET では同部位に SUVmax 4 前後の集積を認めた．

多発性リンパ節腫大出現時所見：身長 165.2 cm，体重 47.5 kg，理学的所見異常なし．

血液検査所見：血算と生化学検査に特記すべき異常所見は認めなかった．腫瘍マーカー（CEA，ProGRP，NSE，CYFRA）は正常範囲内であった．

胸腹部 CT 所見（Figure 3）：肺野に明らかな病変を認めず．両側頚部リンパ節，両側肺門リンパ節，縦隔リン

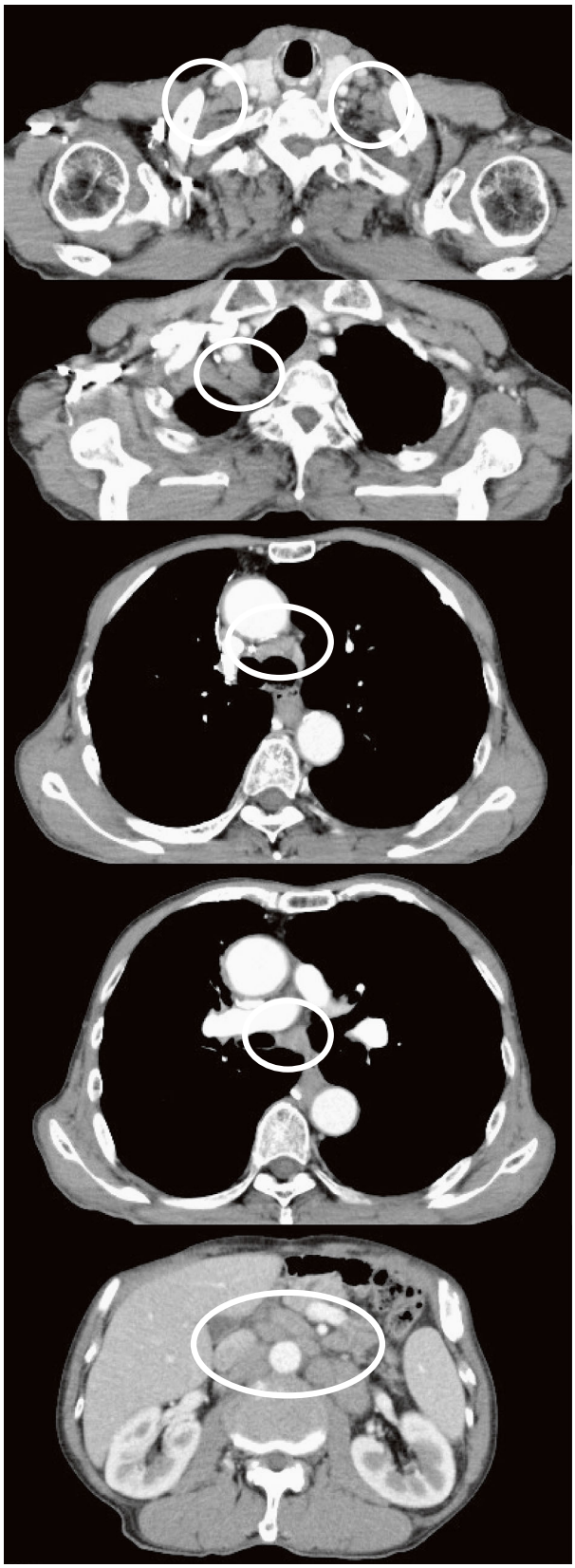

Figure 3. CT revealed multiple swollen lymph nodes at the bilateral cervical, mediastinal and abdominal lesions (in the white circles).

パ節および肝門～傍大動脈リンパ節の腫大を認めた．

FDG-PET 所見：オトガイ下，左顎下，右頚部～鎖骨窩，左頚部～鎖骨窩および縦隔，両側肺門部，肝門～傍大動脈リンパ節，左総腸骨領域に多発のリンパ節腫大と FDG の集積を認めた．SUVmax 値は頚部において 4.81，肺門部・縦隔で 3.52，腹腔内で 4.08 であり，いずれも悪性が疑われた．

肺癌の術後再発を疑い，縦隔リンパ節（#7）の超音波気管支鏡下針生検を施行した．生検組織の病理所見では，挫滅リンパ球が認められた．次いで，頚部リンパ節の穿刺吸引細胞診を施行し，病理所見で小型リンパ球を認め，悪性所見は認めなかった．

リンパ節腫大の出現 3 か月後の血液検査で末梢血に異型リンパ球の出現を認めた．また血清可溶性インターロイキン-2 受容体値が 1050 U/ml（正常値：220～530 U/ml）と高値を認め，悪性リンパ腫の存在が疑われた．この時点で，局所麻酔下で摘出しうる標的病変が存在しなかったため，骨髄生検を施行した．免疫組織学的所見で CD5（＋），CD19（＋），CD20（＋），cyclin-D1（＋），CD10（－）の小型細胞の集簇を認めた．FISH（fluorescence *in situ* hybridization）で IGH/CCDN1 融合遺伝子が陽性（5.5%）であり，マントル細胞リンパ腫および骨髄浸潤と診断した（Figure 4）．

その後，術後 15 か月目から rituximab（リツキサン®）と CHOP（cyclophosphamide，doxorubicin，vincristine，prednisolone）療法を 8 コース施行し，complete remission（CR）となった．

考　察

肺多形癌の進行は比較的速く，予後は不良である．予後不良因子として，50 mm 以上の腫瘍径およびリンパ節転移の存在が報告されている．本症例では，腫瘍長径が 80 mm 大であり，予後不良群と推測された．[2-4] したがって，術後早期に多発性リンパ節腫大が出現した臨床経過からは，肺多形癌の再発の可能性が最も高いと考えた．しかし，本症例のような全身性かつ多発性のリンパ節腫大は，肺癌の再発転移所見としては典型的ではない．

マントル細胞リンパ腫は，本邦ではリンパ腫全体の約 2.8% を占める．約 9 割の症例が初発時に病期 III，IV の進行期で，表在リンパ節腫大以外に 70% 程度の症例は節外病変（骨髄浸潤，脾腫，消化管浸潤）を認める．本症例のような全身性多発性のリンパ節腫大は，マントルリンパ腫の発症形式としては一般的である．[5] 免疫組織学的には CD5 と cyclin-D1 が陽性で，分子遺伝学的には染色体転座 t(11;14)(q13;q32) に伴う *BCL-1* 遺伝子再構成を有する独立した疾患単位である．小型主体の腫瘍細胞から構成される B 細胞性リンパ腫の中では，最も予後

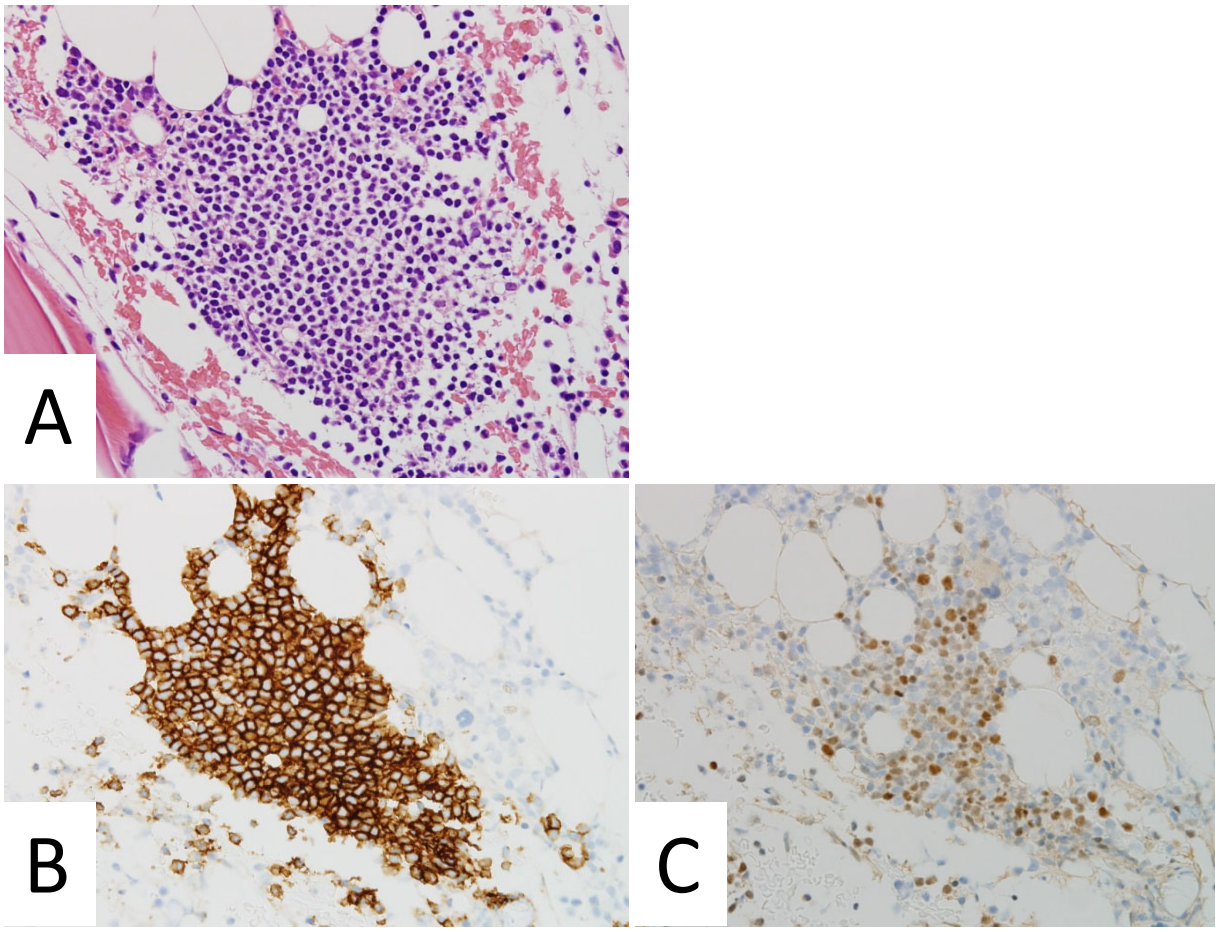

Figure 4. **A.** The histopathological examination of a bone marrow specimen revealed small monotonous cells and approximately 20% cellularity (hematoxylin and eosin staining). **B.** CD20 staining. **C.** Cyclin-D staining.

不良の病型である．マントル細胞リンパ腫においては，異型リンパ球の出現率は末梢血で 28%，骨髄で 75% との報告がある．[6]

本症例は，末梢血および骨髄に異型リンパ球が出現していたことで，最終的に骨髄浸潤の病理組織所見および多発性リンパ節腫大から悪性リンパ腫と推定診断し，適正な治療を行うことができた．

肺癌切除例における異時性・同時性重複癌の頻度は 7～15% 程度と報告されている．[7] 胃癌の重複が最も多く，リンパ腫の頻度は 5% 以下と比較的まれである．肺癌とリンパ腫の重複症例については，医学中央雑誌データベースにおいて，2012～2017 年の 5 年間に約 30 症例が報告されている．そのうち，マントル細胞リンパ腫は自験例を含め 2 例であった．マントル細胞リンパ腫と多形癌の両者の合併については，報告は少なく，まれであると考えられた．[8-12]

悪性リンパ腫と肺癌の診断時期については，本症例のように肺癌がリンパ腫に先行する症例が多い傾向にある．本症例における両者の発生時期については，肺癌の術後 1 年でリンパ腫が診断されている経過からは，肺癌手術時には既に，発症要因となるリンパ腫の遺伝子変化が存在していた可能性が考えられ，同時発生の可能性が推測される．異時性発生における両者の因果関係については，先行する悪性腫瘍に対する化学療法や放射線照射が 2 次性癌のリスクを高めることや，ウイルスなどが病因である可能性が報告されている．[8,13-15]

本症例では，診断を目的として，最初に低侵襲である縦隔リンパ節への超音波気管支鏡下針生検および頚部リンパ節の穿刺吸引細胞診を施行した．しかし，針生検で採取した検体は組織の挫滅を認めており，診断が困難であった．次に，縦隔鏡によるリンパ節生検の可否も検討したが，術後の乳び胸・膿胸による胸膜癒着のために施行困難と判断した．最終的には骨髄生検により診断を行ったが，骨髄生検でも診断が得られない場合には，頚部リンパ節や腹腔内リンパ節の外科的生検の検討が必要となった可能性がある．

結　語

予後不良である肺多形癌が術後再発した場合に，臨床経過や画像所見から肺癌の再発・転移と診断し，病理組織学的に未確診の状況での抗癌剤治療の施行も選択肢の一つと考えられる．しかし，本症例は，術後再発においても病理的な確定診断が鉄則であることを，あらためて啓発するものである．

本論文内容に関連する著者の利益相反：なし

本論文の要旨は第174回日本肺癌学会関東支部学術集会（東京）において発表した．

REFERENCES

1. 肺癌取扱い規約．第8版．東京：金原出版；2017:105.
2. Fishback NF, Travis WD, Moran CA, Guinee DG Jr, McCarthy WF, Koss MN. Pleomorphic (spindle／giant cell) carcinoma of the lung. A clinicopathologic correlation of 78 cases. *Cancer.* 1994;73:2936-2945.
3. Chang YL, Lee YC, Shih JY, Wu CT. Pulmonary pleomorphic (spindle) cell carcinoma: peculiar clinicopathologic manifestations different from ordinary non-small cell carcinoma. *Lung Cancer.* 2001;34:91-97.
4. Rossi G, Cavazza A, Sturm N, Migaldi M, Facciolongo N, Longo L, et al. Pulmonary carcinomas with pleomorphic, sarcomatoid, or sarcomatous elements: a clinicopathologic and immunohistochemical study of 75 cases. *Am J Surg Pathol.* 2003;27:311-324.
5. Swerdlow SH, Campo E, Harris NL, Jaffe ES, Pileri SA, Stein H, et al. *WHO Classification of Tumours of Haematopoietic and Lymphoid Tissues.* 4th ed. Lyon: IARC; 2008: 229-232.
6. Chihara D, Asano N, Ohmachi K, Kinoshita T, Okamoto M, Maeda Y, et al. Prognostic model for mantle cell lymphoma in the rituximab era: a nationwide study in Japan. *Br J Haematol.* 2015;170:657-668.
7. 近藤竜一，境沢隆夫，加藤響子，富永義明，江口　隆，小林宣隆，他．原発性肺癌切除例における他臓器重複癌の検討．肺癌．2008;48:33-38.
8. 古玉純子，舟木洋美，橋本和憲，池上靖彦，山崎正弘，大橋信之，他．悪性リンパ腫に合併した原発性肺癌の検討．肺癌．2013;53:567.
9. 古市基彦，古賀　守．マントル細胞リンパ腫治療中に急速に進行した肺癌を続発した1例．肺癌．2016;56:755.
10. 片桐祐司，荒生　剛，山田昌弘，稲毛　稔．悪性リンパ腫治療後の照射野に発生した気管支原発多形癌の1手術例．日本胸部臨床．2010;69:968-975.
11. 高橋剛史，栗原雅子，野木村宏，小林　亮．悪性リンパ腫治療後に発症した肺多形癌の1例．日本胸部臨床．2015;74:226-230.
12. Hatzibougias D, Bobos M, Karayannopoulou G, Karkavelas G, Karapanagiotidis GT, Foroulis CN, et al. A rare tumoral combination, synchronous lung adenocarcinoma and mantle cell lymphoma of the pleura. *World J Surg Oncol.* 2008;6:137.
13. Nakajima T, Iizasa T, Iyoda A, Hiroshima K, Yasufuku K, Chiyo M, et al. Pleomorphic carcinoma of lung with mediastinal extension following malignant lymphoma: report of a case. *Surg Today.* 2005;35:968-971.
14. Mudie NY, Swerdlow AJ, Higgins CD, Smith P, Qiao Z, Hancock BW, et al. Risk of second malignancy after non-Hodgkin's lymphoma: a British Cohort Study. *J Clin Oncol.* 2006;24:1568-1574.
15. Ohno Z, Tamaki H, Ohsuga T, Iwata H, Yasuda N, Mori Y. Primary lung cancer complicated by malignant lymphoma in two cases of Epstein-Barr virus infection. *Case Rep Oncol.* 2012;5:367-372.