（肺癌．2017;57:775-780）
© 2017 The Japan Lung Cancer Society

CASE REPORT

脳転移再発に対して定位放射線照射施行後９年間完全寛解が維持されている小細胞肺癌の１例

角谷拓哉[1]・小澤雄一[1]・長谷川浩嗣[1]・
松井　隆[1]・横村光司[1]・須田隆文[2]

A Case of Small Cell Lung Cancer in Complete Remission for Nine Years After Recurrence by Solitary Brain Metastasis and Treatment with Stereotactic Irradiation

Takuya Kakutani[1]; Yuichi Ozawa[1]; Hirotsugu Hasegawa[1];
Takashi Matsui[1]; Koushi Yokomura[1]; Takafumi Suda[2]

[1]Department of Respiratory Medicine, Respiratory Disease Center, Seirei Mikatahara General Hospital, Japan; [2]Second Division, Department of Internal Medicine, Hamamatsu University School of Medicine, Japan.

ABSTRACT —— ***Background.*** Small cell lung cancer (SCLC) easily metastasizes to the central nervous system, and, even in the limited stage, around 50% of patients develop brain metastasis over the course of the disease. While whole-brain radiotherapy (WBRT) is recommended for the treatment of brain metastasis, several recent studies have shown that WBRT can cause neurotoxicity, including long-term cognitive deterioration. Although stereotactic irradiation (SRI) is reported to be effective on brain metastasis from many types of cancers without clear neurotoxicity, the clinical benefits in patients with brain metastasis from SCLC remain unclear. ***Case.*** A 75-year-old male was diagnosed with SCLC at the limited stage (cT2N2M0) and treated with cisplatin/etoposide combined with concurrent irradiation in accelerated hyperfractionation (45 Gy/30 Fr). Although all visible thoracic lesions disappeared after the 4-cycle treatment, brain magnetic resonance imaging (MRI) detected a newly emerged, solitary, 5-mm nodule in the right cerebellum. The metastasis was treated with γ-knife (40 Gy/1 Fr) alone and carefully followed by periodical brain MRI. Three months later, the brain metastasis vanished, resulting in complete remission. Notably, while periodic brain MRI was continued every three months for the first five years and every six months for the subsequent four years without further additional irradiation to the brain, no recurrence was seen, and complete remission status was maintained. ***Conclusion.*** The current case indicates that some patients with brain metastasis from SCLC can be managed for a sufficiently long time by SRI alone.

(*JJLC.* 2017;57:775-780)

KEY WORDS —— Small cell lung cancer, Stereotactic irradiation, Brain metastasis, Oligo-metastasis

Corresponding author: Yuichi Ozawa.
Received December 19, 2016; accepted July 24, 2017.

要旨 —— 背景． 小細胞肺癌は容易に遠隔転移を来し，限局型でも約 50% が経過中に脳転移を認める．小細胞肺癌による転移性脳腫瘍には全脳照射が推奨されているが，近年全脳照射による神経毒性が指摘されている．このような問題なく高率に脳転移を制御できる定位放射線照射の有用性が様々な癌種で報告されているが，小細胞肺癌における定位放射線照射の臨床的意義は明らかではない．**症例．** 初診時 75 歳男性．限局型小細胞肺癌（cT2N2M0）としてシスプラチン/エトポシド併用下に放射線照射（45 Gy/30 Fr）を行った．4 コース終了時点で肺野/縦隔病変の消退を確認したが，同時期に行った脳 MRI で右小脳半球に長径約 5 mm 大の孤立性結節が認められ，脳転移による再発と判断した．γナイフによる定位放射線照射（40 Gy/1 Fr）を行い，3 ヵ月後には同病変の消失が確認され完全寛解となった．全脳への追加照射は行わず，5 年間は 3 ヵ月毎，その後は 6 ヵ月毎に脳 MRI

[1]聖隷三方原病院呼吸器センター内科；[2]浜松医科大学内科学第二講座．
論文責任者：小澤雄一．
受付日：2016 年 12 月 19 日，採択日：2017 年 7 月 24 日．

による定期評価を行ったが，9年間再発なく経過している．**結論．**小細胞肺癌による脳転移においても，定位放射線照射単独で長期間制御可能な症例群が存在することが示唆された．

索引用語 —— 小細胞肺癌，定位放射線照射，転移性脳腫瘍，少数転移

はじめに

小細胞肺癌による転移性脳腫瘍では全脳照射が推奨されているが，全脳照射においては近年，長期的な認知力の低下を来す可能性があることが報告されている．[1-4] 孤立性もしくは少数の脳転移病変に対する定位放射線照射（stereotactic irradiation：SRI）は様々な癌種において有用性が示されている[5-7]が，小細胞肺癌による脳転移においてはSRIの役割はほとんど検討されておらず，明らかではない．

今回，限局型小細胞肺癌に対する化学放射線療法後，孤立性脳転移が認められた症例に対してγナイフによる治療を行い，その後9年にわたって完全寛解（complete remission：CR）が得られている症例を経験し，示唆の多い症例であると思われたため報告する．

症　例

症例：初診時75歳，男性．

既往歴：慢性閉塞性肺疾患．

アレルギー歴：なし．

喫煙歴：30本/日×40年間．5年前に禁煙．

飲酒歴：なし．

現病歴：2006年6月の検診で左上肺野に異常影を指摘され，当院に紹介となった．胸部CT画像では左側肺上葉に長径36 mmの腫瘤影を認め（Figure 1A，1B），また#7リンパ節の腫大が認められた．気管支鏡検査では，左B^{1+2}入口部にポリープ状に突出する腫瘤を認め，同部位の生検にて核細胞比の大きい，比較的小型の腫瘍細胞の増殖が見られ，小細胞肺癌と診断された（Figure 2A，2B）．骨シンチグラム，脳造影MRI検査では明らかな遠隔転移は確認されず，限局型（cT2N2M0；IIIA期）小細胞肺癌との診断に至り，シスプラチン130 mg/body（80 mg/m^2）day 1＋エトポシド160 mg/body（100 mg/m^2）day 1〜3と，加速過分割照射45 Gy/30 Frの同時併用による治療を行った．4コースの化学療法終了時評価において，肺野/縦隔病変は消失していたが（Figure 3A，3B），造影脳MRIで，治療前に認められなかった長径約5 mmの孤立性結節が右側小脳半球に確認された（Figure 4A，4B）．

現症：身長162.9 cm，体重65.2 kg．全身のリンパ節触

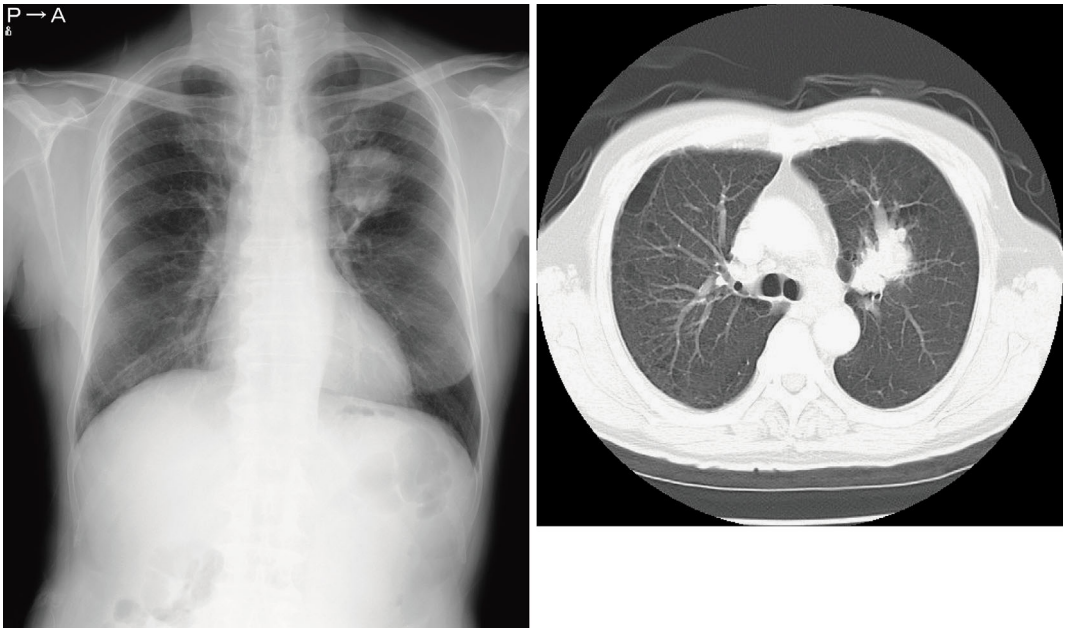

Figure 1. **(A, B)** A chest radiograph and CT at first visit. Thirty-six mm size-nodule with irregular edge and indentation on pleura were shown.

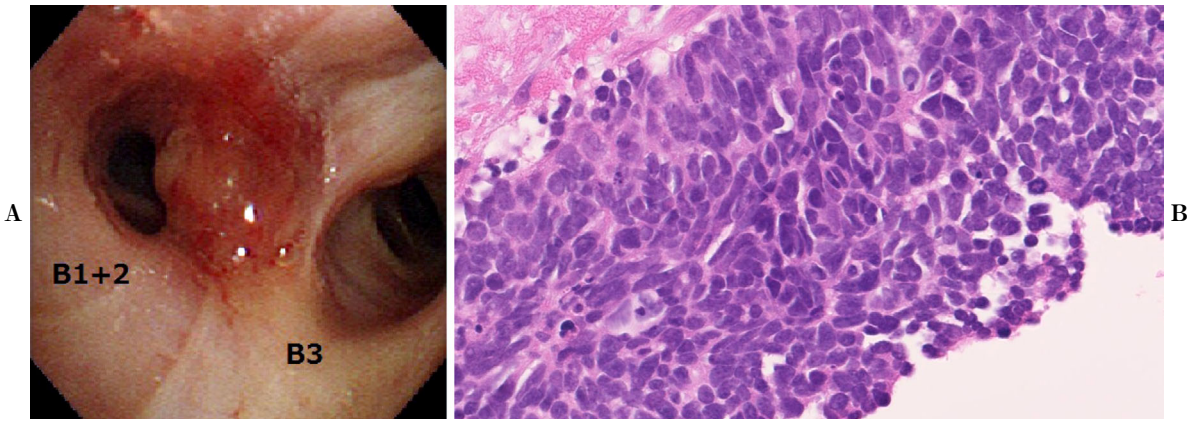

Figure 2. **(A)** Bronchial findings. A smooth polypoid tumor was observed in the left B^{1+2}. **(B)** Pathological findings of the left lung tumor. Small cells with hyper-chromatic nuclei with a high nucleo-cytoplasmic ratio, scant cytoplasm, and inconspicuous nucleoli were seen in the specimen taken by a transbronchial biopsy. Compatible with small cell lung cancer (hematoxylin and eosin stain, ×400).

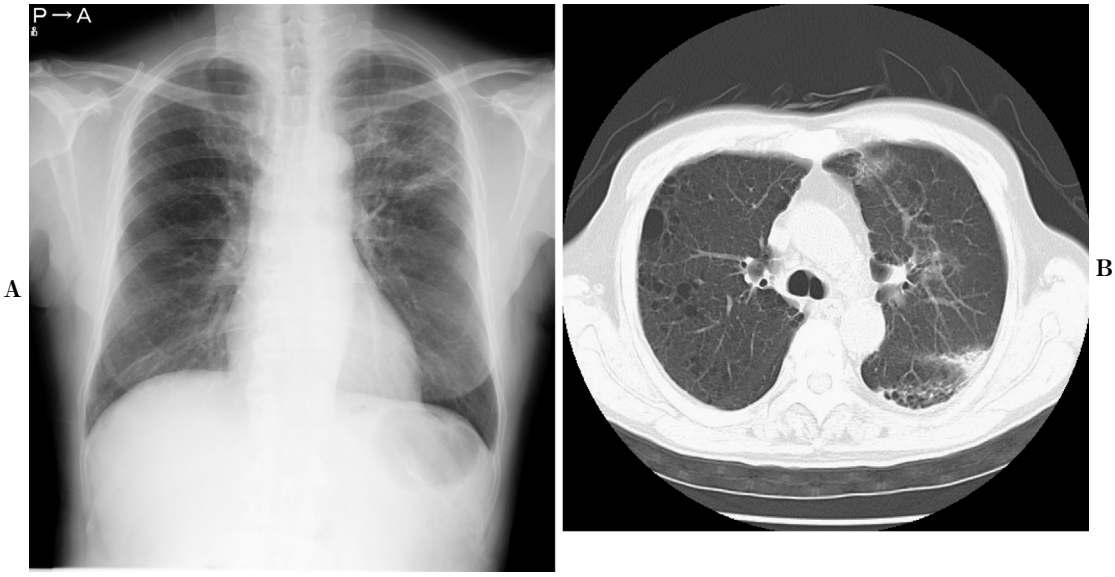

Figure 3. **(A, B)** A chest radiograph and CT scan after completion of planned chemo-radiotherapy showing disappearance of the tumor in the left lung.

知せず，呼吸音清，心音整，その他の身体所見に異常を認めず．

検査所見：血算，生化学検査に明らかな異常は見られず，腫瘍マーカーは ProGRP 21.0 pg/ml（正常値＜81.0 pg/ml）と正常値であった．

その後の経過：胸部から骨盤にかけて行った造影 CT では明らかな病変は確認できず，経過と合わせて小細胞肺癌からの脳転移と考えた．全脳照射による治療が検討されたが，病変が孤立性でありかつ微小であること，及び比較的高齢であること，また全脳照射による神経毒性が懸念されたことから，γナイフ（40 Gy/1 Fr）による治療を選択した上で，MRI による定期的な経過観察を行う方針となった．

γナイフ施行から 3 ヵ月後に行った脳 MRI にて転移巣の消失が確認され（Figure 4C），他に確認できる病変が見られないことから CR となった．これ以後当初 5 年間は 3 ヵ月毎，それ以後は 6 ヵ月毎に脳 MRI を施行した．また，胸部 CT についても約 4〜6 ヵ月毎に定期的に施行して経過を追っているが，当院へ通院継続された 2015 年 9 月時点まで新たな病変の出現は確認されず，脳転移出現から 9 年間にわたって CR が維持されていた．

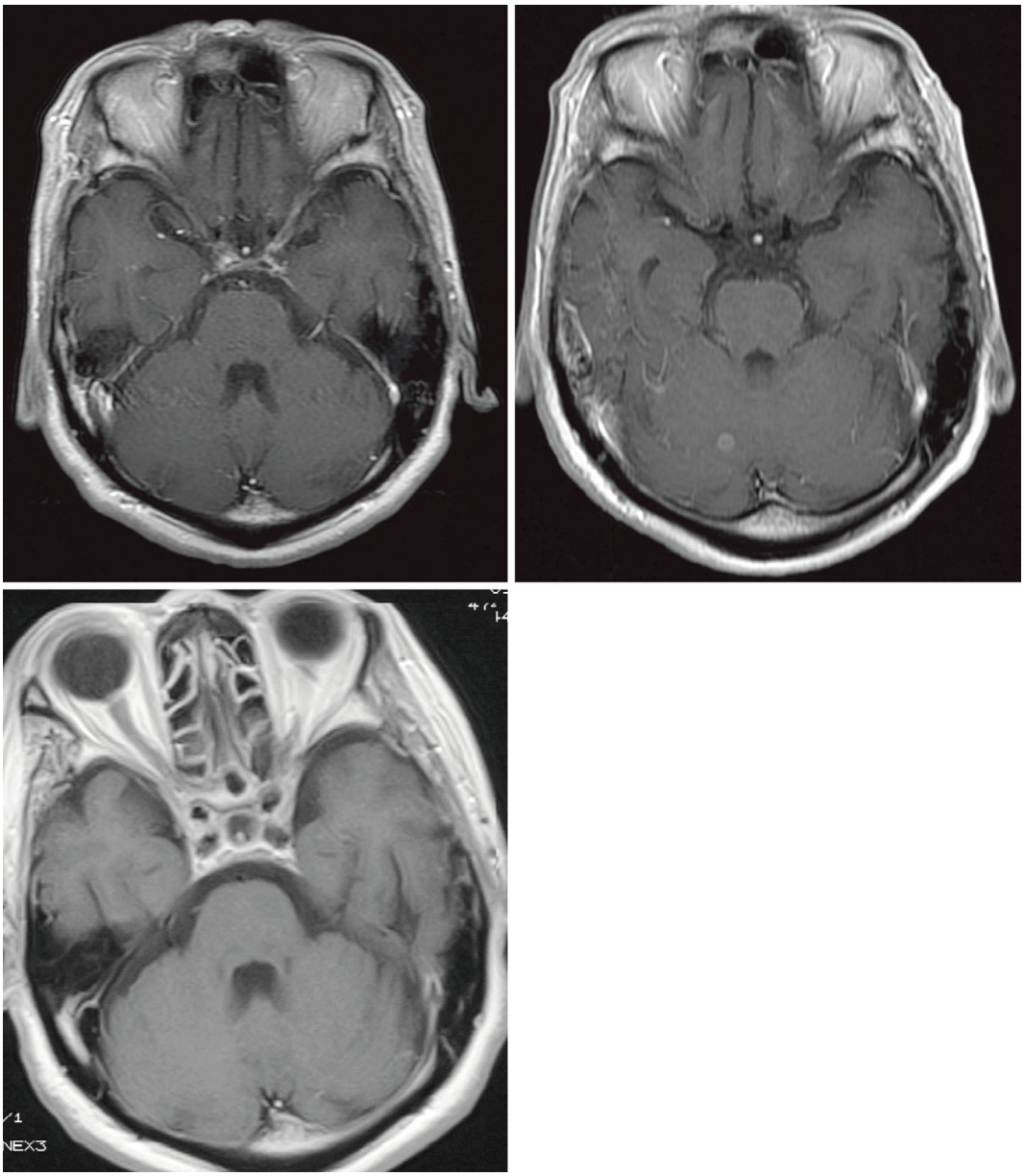

Figure 4. **(A, B, C)** Gd-enhanced brain MRI scan after completion of planned chemo-radiotherapy showing a 5-mm solitary nodule at the right cerebellar vermis **(A, B)**. The node disappeared 3 months after SRI **(C)**.

考　察

孤立性脳転移により再発した，局所病変が制御されている限局型小細胞肺癌に対してγナイフ単独にて対応し，その後長期間の CR が得られた症例を報告した．

小細胞肺癌では，診断時に約 10% で脳転移が認められ，限局型であってもその後 2 年以内に約 50% で脳転移が生じるとされており，[8,9] 我々の過去の報告でも同様であった．[10] また，多発性に転移する傾向があるため，一般臨床ではこれらに対しては全脳照射による治療が広く行われており，National Comprehensive Cancer Network のガイドラインでも推奨されている．しかし，同ガイドラインでは明確な根拠は示されておらず，我々が調べ得た範囲においても小細胞肺癌による脳転移を対象として全脳照射と SRI を比較した検討は，前向き/後ろ向きを問わず確認できなかった．このような背景を考えると，本当に全ての脳転移症例に全脳照射を行うべきか，疑問が残る．

小細胞肺癌による転移性脳腫瘍に対する SRI についての報告としては，Wegner らが 44 例の SRI を受けた小

細胞肺癌の症例を後ろ向きに解析しており，これらの生存期間中央値は9ヵ月，局所制御率も6ヵ月時点で90%と良好な結果であったとしている.[11] 同様の全脳照射に関する研究では生存期間中央値が4〜8ヵ月程度とされており,[12,13] これらからはSRI単独での治療が小細胞肺癌による脳転移に対しても有効であることを示唆していると思われる.

一方で，全脳照射においてはその神経毒性が問題となりうる．Gondiらは予防的全脳照射を受けた410人とコントロール群173例について，Hopkins Verbal Learning Testとself-reported cognitive functionの2種類の評価方法を使って認知機能を経時的に追ったところ，6ヵ月及び12ヵ月時点においていずれの評価方法でも有意差をもって予防的全脳照射を受けた群で認知機能の低下を認めたとしている.[3] また，Brownらは1〜3個の脳転移がある症例を対象に無作為化試験を行い，213例を対象とした解析によって, SRIに全脳照射を加えた場合, その後3ヵ月, 12ヵ月のいずれにおいてもSRI単独群に比べて認知力の低下が認められたことを報告している.[4]

現時点ではどのような症例においてSRIのみで長期的な治療効果が期待できるかは不明であるが，本症例では，長径約5 mmの孤立性結節という形で脳転移を発見できたことが重要であったと思われる．複数転移がある症例や巨大結節例では疾患及びSRIの性質上単独治療では効果が不十分となると考えられ, 定期的なMRI検査による脳転移の早期発見が重要となる可能性がある．Manapovらは限局型小細胞肺癌のCRに至った40例で標準治療終了後に脳MRIを撮影することで，40例中13例（32.5%）に脳転移を確認したと報告している.[14] 本症例もまた，当初限局型であり速やかに全身抗がん剤治療と放射線療法が開始され，治療後には他病変がほぼ消失していたにも関わらず，治療終了時点で脳転移の出現が確認されており，少なくとも初回治療終了時には脳転移を評価することが重要となる可能性がある.

今回我々は，小細胞肺癌においてもSRIのみで長期間CRが維持できる症例があることを示した．本報告をもって小細胞肺癌による脳転移症例へ安易にSRI単独を適応すべきでないことは明らかだが，一部限られた状況においてSRI単独治療が有効である可能性について，さらなる研究の必要性が示唆される症例と思われた.

本論文内容に関連する著者の利益相反：なし

REFERENCES

1. Sun A, Bae K, Gore EM, Movsas B, Wong SJ, Meyers CA, et al. Phase III trial of prophylactic cranial irradiation compared with observation in patients with locally advanced non-small-cell lung cancer: neurocognitive and quality-of-life analysis. *J Clin Oncol.* 2011;29:279-286.
2. Chang EL, Wefel JS, Hess KR, Allen PK, Lang FF, Kornguth DG, et al. Neurocognition in patients with brain metastases treated with radiosurgery or radiosurgery plus whole-brain irradiation: a randomised controlled trial. *Lancet Oncol.* 2009;10:1037-1044.
3. Gondi V, Paulus R, Bruner DW, Meyers CA, Gore EM, Wolfson A, et al. Decline in tested and self-reported cognitive functioning after prophylactic cranial irradiation for lung cancer: pooled secondary analysis of Radiation Therapy Oncology Group randomized trials 0212 and 0214. *Int J Radiat Oncol Biol Phys.* 2013;86:656-664.
4. Brown PD, Jaeckle K, Ballman KV, Farace E, Cerhan JH, Anderson SK, et al. Effect of radiosurgery alone vs radiosurgery with whole brain radiation therapy on cognitive function in patients with 1 to 3 brain metastases: a randomized clinical trial. *JAMA.* 2016;316:401-409.
5. Halasz LM, Uno H, Hughes M, D'Amico T, Dexter EU, Edge SB, et al. Comparative effectiveness of stereotactic radiosurgery versus whole-brain radiation therapy for patients with brain metastases from breast or non-small cell lung cancer. *Cancer.* 2016;122:2091-2100.
6. Aoyama H, Shirato H, Tago M, Nakagawa K, Toyoda T, Hatano K, et al. Stereotactic radiosurgery plus whole-brain radiation therapy vs stereotactic radiosurgery alone for treatment of brain metastases: a randomized controlled trial. *JAMA.* 2006;295:2483-2491.
7. Yamamoto M, Serizawa T, Shuto T, Akabane A, Higuchi Y, Kawagishi J, et al. Stereotactic radiosurgery for patients with multiple brain metastases (JLGK 0901): a multi-institutional prospective observational study. *Lancet Oncol.* 2014;15:387-395.
8. Arriagada R, Le Chevalier T, Borie F, Rivière A, Chomy P, Monnet I, et al. Prophylactic cranial irradiation for patients with small-cell lung cancer in complete remission. *J Natl Cancer Inst.* 1995;87:183-190.
9. Hirsch FR, Paulson OB, Hansen HH, Vraa-Jensen J. Intracranial metastases in small cell carcinoma of the lung: correlation of clinical and autopsy findings. *Cancer.* 1982;50:2433-2437.
10. Ozawa Y, Omae M, Fujii M, Matsui T, Kato M, Sagisaka S, et al. Management of brain metastasis with magnetic resonance imaging and stereotactic irradiation attenuated benefits of prophylactic cranial irradiation in patients with limited-stage small cell lung cancer. *BMC Cancer.* 2015;15:589.
11. Wegner RE, Olson AC, Kondziolka D, Niranjan A, Lundsford LD, Flickinger JC. Stereotactic radiosurgery for patients with brain metastases from small cell lung cancer. *Int J Radiat Oncol Biol Phys.* 2011;81:e21-e27.
12. Kristensen CA, Kristjansen PE, Hansen HH. Systemic chemotherapy of brain metastases from small-cell lung cancer: a review. *J Clin Oncol.* 1992;10:1498-1502.
13. Twelves CJ, Souhami RL, Harper PG, Ash CM, Spiro SG, Earl HM, et al. The response of cerebral metastases in small cell lung cancer to systemic chemotherapy. *Br J Cancer.* 1990;61:147-150.
14. Manapov F, Klautke G, Fietkau R. Prevalence of brain

metastases immediately before prophylactic cranial irradiation in limited disease small cell lung cancer patients with complete remission to chemoradiotherapy: a single institution experience. *J Thorac Oncol.* 2008;3:652-655.