（肺癌．2017;57:781-786）
© 2017 The Japan Lung Cancer Society

CASE REPORT

肺と胸腺に同時期に発生した大細胞神経内分泌癌の１例

山本直宗[1]・上田和弘[1]・村上順一[1]・
田中俊樹[1]・吉田久美子[1]・濱野公一[1]

A Case of Thymic Large Cell Neuroendocrine Carcinoma with Pulmonary Large Cell Neuroendocrine Carcinoma at the Same Time

Naohiro Yamamoto[1]; Kazuhiro Ueda[1]; Junichi Murakami[1];
Toshiki Tanaka[1]; Kumiko Yoshida[1]; Kimikazu Hamano[1]

[1]*Department of Surgery and Clinical Science, Yamaguchi University Graduate School of Medicine, Japan.*

ABSTRACT —— ***Background.*** Large cell neuroendocrine carcinoma (LCNEC) is a relatively rare histological type. Little has been reported on synchronous multifocal LCNECs. ***Case.*** A 75-year-old man complained of intractable cough for 6 months. Chest computed tomography showed a mass measuring 75 mm in the anterior mediastinum and a nodule measuring 11 mm in the left lower lobe. A transthoracic needle biopsy suggested the mediastinal tumor to be neuroendocrine carcinoma. The mediastinal tumor invaded the left brachiocephalic vein, internal thoracic artery and vein, phrenic nerve and the left upper lobe but was completely resected through median sternotomy. Wedge resection of the left lower lobe was performed. The pathological findings revealed that the cells of both tumors were accompanied by scanty cytoplasm, irregular large nucleoli, vesicular chromatin, and a high mitotic rate, forming neuroendocrine architecture. Immunohistochemical staining showed both tumors to be positive for chromogranin A, synaptophysin, CD56 and CK (MNF116). However, the tumor cell size, nucleus shape, cell arrangement and TTF-1 expression were different between the mediastinal and lung tumors. These tumors were therefore suggested to be synchronous double LCNECs of the thymus and the lung. ***Conclusion.*** We herein presented a rare case of synchronous double LCNECs of the thymus and lung that were completely resected at the same time.

(*JJLC.* 2017;57:781-786)

KEY WORDS —— Thymic large cell neuroendocrine carcinoma, Pulmonary large cell neuroendocrine carcinoma, Synchronous double cancer

Corresponding author: Kazuhiro Ueda.
Received April 3, 2017; accepted August 1, 2017.

要旨 —— 背景． 大細胞神経内分泌癌は比較的稀な組織型で，多臓器に同時に発生したとする報告はない．**症例．** 75 歳，男性．持続する咳嗽に対する胸部 CT で前縦隔に 75 mm の腫瘤と左肺下葉に 11 mm の結節を認めた．CT ガイド下前縦隔腫瘤生検で神経内分泌癌が疑われた．縦隔腫瘤は左腕頭静脈，左内胸動静脈，左横隔神経，左肺上葉に浸潤していたが完全切除できた．左肺下葉の病変は部分切除した．縦隔と肺の腫瘍細胞は細胞質に乏しく，不整で大きな核を有し，核小体が明瞭で，胞巣状もしくは柵状に増生していた．ともに壊死を伴い，高倍率 10 視野あたり 11 個を超えて核分裂像を認めた．免疫組織化学染色で chromogranin A，synaptophysin，CD56 及び CK（MNF116）が陽性で，ともに大細胞神経内分泌癌と診断した．腫瘍細胞の大きさや核形態，並びに細胞配列像の違いや TTF-1 の染色性から，胸腺原発大細胞神経内分泌癌及び肺原発大細胞神経内分泌癌と診断した．**結論．** 肺と胸腺に同時期に発生した大細胞神経内分泌癌を一期的に切除できた，極めて稀な 1 例を経験した．
索引用語 —— 胸腺大細胞神経内分泌癌，肺大細胞神経内分泌癌，同時性重複癌

[1]山口大学大学院医学系研究科器官病態外科学．
論文責任者：上田和弘．
受付日：2017 年 4 月 3 日，採択日：2017 年 8 月 1 日．

はじめに

大細胞神経内分泌癌は，1991 年に初めて提唱された比較的新しい疾患概念である．その定義は，免疫組織化学染色または電子顕微鏡で神経内分泌形態が確認される大細胞癌とされ，比較的稀な組織型で，多臓器に同時性に発生したとする報告はない．今回，肺と胸腺に同時期に発生した大細胞神経内分泌癌を一期的に切除した，極めて稀な 1 例を経験したので，報告する．

症　例

症例：75 歳，男性.

主訴：咳嗽.

既往歴：高血圧で内服加療中．気管支喘息，脳梗塞，膀胱癌に対する治療歴あり.

喫煙歴：20 本/日×40 年間.

職業歴：コンクリート製造業，粉塵曝露歴あり.

家族歴：特記すべき事項なし.

現病歴：半年間続く咳嗽に対する精査として胸部単純 X 線写真が撮影され，縦隔陰影の拡大を指摘された．CT で前縦隔に分葉状腫瘤を認め，当院に紹介された.

受診時現症：特記すべき所見なし.

受診時検査所見：腫瘍マーカーは AFP 10.2 ng/ml, NSE 37.2 ng/ml，可溶性 IL-2 受容体 482 U/ml と若干上昇していたが，CEA 5.2 ng/ml，CYFRA 1.71 ng/ml, ProGRP 58.8 pg/ml は基準値内であった．抗 Ach 受容体抗体 0.2 nmol/*l* 以下で基準値内であった.

胸部単純 X 線写真：縦隔陰影の拡大を認めた.

胸腹部造影 CT 検査：前縦隔に 75×50×50 mm，境界明瞭で，不均一な造影効果を伴う分葉状腫瘤を認めた（Figure 1A）．また左肺下葉 S^6 に 11×8×10 mm 大の境界明瞭な結節を認めた（Figure 1B）. 腹部に明らかな異常は認めなかった.

全身 PET-CT 検査：前縦隔腫瘤に SUVmax 10.8, 左肺下葉 S^6 結節に SUVmax 3.51，大動脈下リンパ節に SUVmax 2.88 の FDG 集積を認めた. その他に, 全身に異常集積を認めなかった.

胸部造影 MRI 検査：前縦隔腫瘤の辺縁は造影され, 左腕頭静脈，左内胸動脈や左肺上葉との境界は不明瞭で腫瘍浸潤が疑われたが，上行大動脈への浸潤は否定的であった.

前縦隔腫瘤に対する CT ガイド下針生検：小細胞癌類似の細胞質に乏しい腫瘍細胞を認め， chromogranin A, synaptophysin が陽性，CD56，TTF-1 が陰性で，神経内分泌癌が疑われた.

以上から，前縦隔を主座とする腫瘤は縦隔原発または肺原発の神経内分泌癌, 左肺下葉 S^6 の結節は神経内分泌癌の肺転移を疑った．隣接臓器への浸潤が疑われたが, 肺の結節を含めて完全切除が可能と判断し，手術を行った.

手術所見：胸骨正中切開でアプローチした．前縦隔腫瘤は左腕頭静脈，左内胸動静脈，左横隔神経，左肺上葉

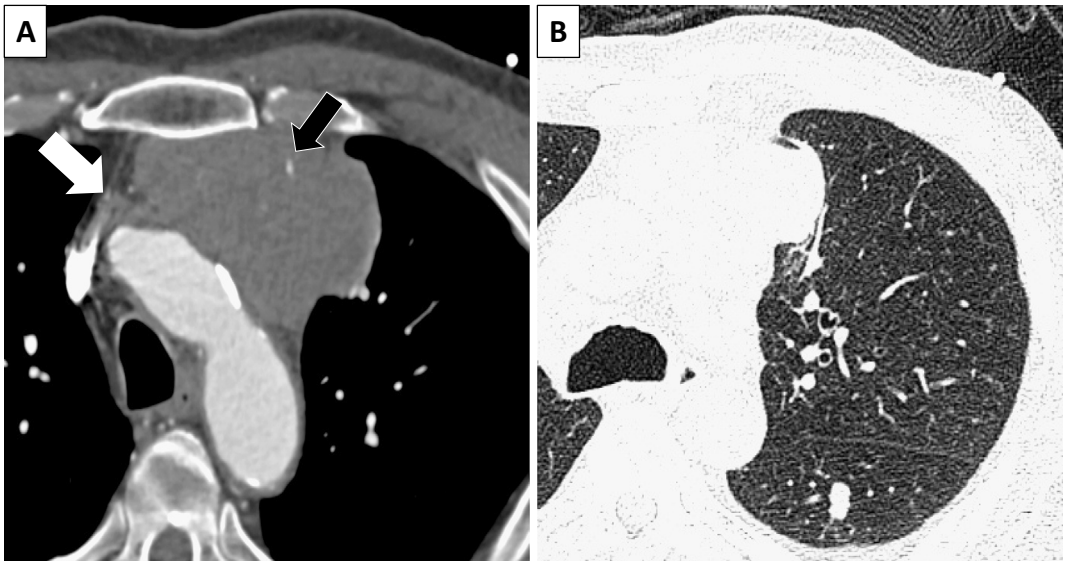

Figure 1. **(A)** A chest CT scan shows a mass measuring 75×50×50 mm in the anterior mediastinum. This tumor had an infiltrative solid mass arising from the thymus. The white arrow is the left brachiocephalic vein. The black arrow is the internal thoracic artery. **(B)** A chest CT scan shows a nodule in the left lower lobe.

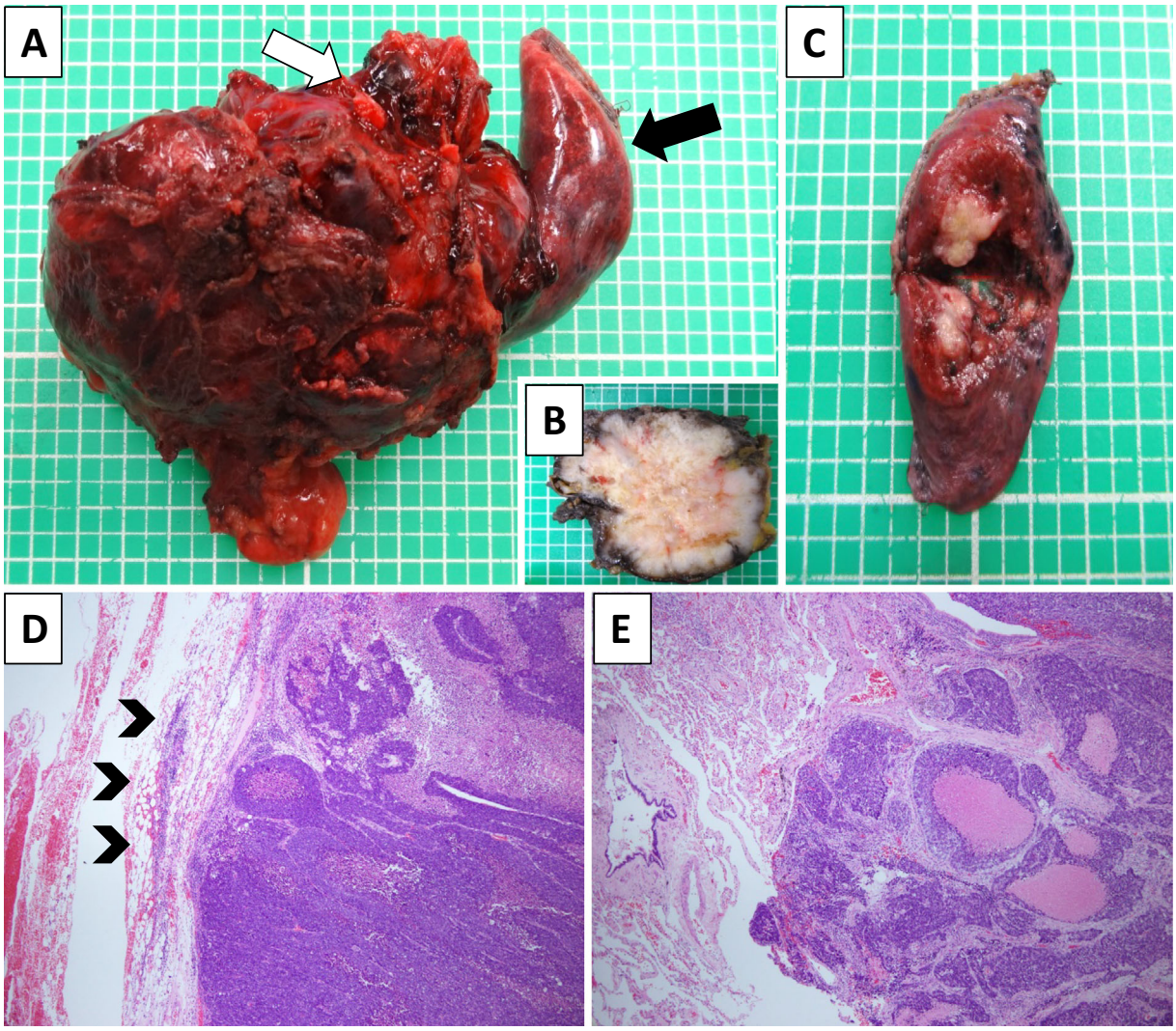

Figure 2. **(A)** The macroscopic findings of the resected anterior mediastinal tumor. The tumor was lobulated with a grayish white color and infiltrative solid mass. The white arrow is the left brachiocephalic vein. The black arrow is the left upper lobe. **(B)** The cut surface revealed some foci of necrosis in the tumor. **(C)** The macroscopic findings of the resected left lower lobe (cut surface). **(D)** Microscopic findings of the resected anterior mediastinal tumor (H.E. staining, ×40). The black arrowheads shows residual thymus with Hassall's body. The tumor cells displayed neuroendocrine architectural features, such as nesting, palisading and rosette-like features. There were some foci of necrosis in the tumor. **(E)** Microscopic findings of the resected lung tumor (H.E. staining, ×40). There were pulmonary alveoli and bronchioles around the tumor and some foci of necrosis in the tumor. These tumor cells displayed clearer neuroendocrine architectural features than did those of the anterior mediastinal tumor.

への浸潤が疑われた．また，腫瘤は上行大動脈起始部で広範囲に接していた．同部位より尾側で心膜を切開し，心膜翻転部の内側から上行大動脈と心膜の生理的癒着を切離することで腫瘤を上行大動脈起始部から剥離した．左腕頭静脈，左内胸動静脈，左横隔神経と左肺上葉の一部を合併切除した．前縦隔胸腺周囲のリンパ節，大動脈周囲のリンパ節を郭清した．左肺下葉 S^6 の結節は肺部分切除により摘出した．

病理組織学的所見：前縦隔腫瘍は肉眼的に胸腺から発生する灰白色の充実性腫瘤であり，左腕頭静脈，左内胸動静脈，左横隔神経，左肺上葉への浸潤を認めたが，切除断端は陰性であった（Figure 2A，2B）．縦隔腫瘍周囲にハッサル小体のある胸腺組織を認め，腫瘍は壊死部が目立った（Figure 2D）．左肺下葉 S^6 に白色の結節（Figure 2C）を認め，結節内は壊死部があり，周囲には肺胞や気管支を認めた（Figure 2E）．縦隔（Figure 3A）と肺（Figure 4A）の腫瘍細胞は細胞質に乏しく，不整でやや大きな核を有し，核小体が明瞭であった．またいずれの

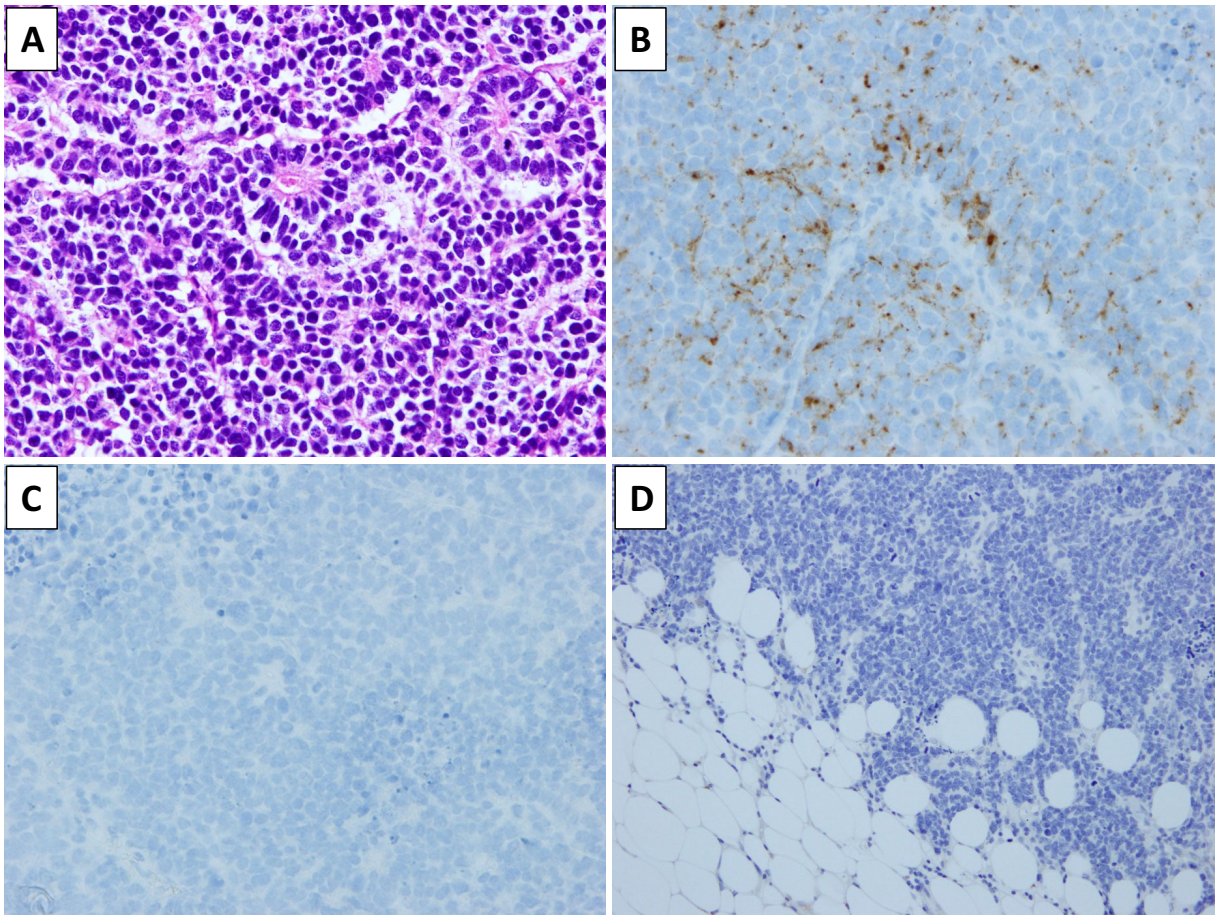

Figure 3. Histopathological findings of the anterior mediastinal tumor. **(A)** A high-magnification view (H.E. staining, ×400). Histologic features of the tumor cells include large cell size (similar to 3 or more lymphocytes), low nuclear/cytoplasm ratio, clear nucleoli and high mitotic rate (11 or more mitoses per 10 high-power fields). The tumor cells were positive for chromogranin A **(B,** ×400) and negative for TTF-1 **(C,** ×400) and PAX-8 **(D,** ×200) in the anterior mediastinal tumor.

腫瘍細胞もリンパ球3個より大きく，胞巣状もしくは柵状に増生していた．また，ともに高倍率10視野あたり11個を超えて核分裂像を認めた．免疫組織化学染色でchromogranin A（Figure 3B，4B），synaptophysin，CD56及びCK（MNF116）が陽性であった．それぞれその他の組織型を含まず，単一組織型の大細胞神経内分泌癌と診断した．縦隔腫瘍に比して肺腫瘍では胞巣状構造やロゼット形成がより明瞭で，腫瘍細胞が大型で，核も少し大きく，クロマチンが粗かった．さらに縦隔腫瘍細胞ではTTF-1とPAX-8が陰性（Figure 3C，3D）であったが，肺腫瘍細胞ではTTF-1が陽性で，PAX-8が陰性であった（Figure 4C，4D）．大動脈下リンパ節の2個に転移を認めた．転移リンパ節における腫瘍細胞の核は縦隔腫瘍と類似しており，TTF-1とPAX-8が陰性であった．

以上から，胸腺大細胞神経内分泌癌，正岡分類IVb期，第8版TNM分類IVB期（T3N2M0）と，同時性に重複した肺大細胞神経内分泌癌，第8版TNM分類IA期（T1aN0M0）と診断した．

術後経過：術後補助療法としてcarboplatin（380 mg，day 1，q4w）とirinotecan（100 mg，day 1/8/15，q4w）を4コース施行した．術後12ヶ月経過し，再発はない．

考　察

胸腺大細胞神経内分泌癌（thymic large cell neuroendocrine carcinoma，以下thymic LCNEC）と肺大細胞神経内分泌癌（pulmonary large cell neuroendocrine carcinoma，以下pulmonary LCNEC）の鑑別は，一般的に腫瘍と肺の連続性や腫瘍周囲の胸腺組織の存在などにより行われる．[1] 本症例の前縦隔腫瘍は肺へ一部浸潤していたが，その主座は前縦隔にあり，周囲に胸腺組織を認めたためthymic LCNECと診断した．Thymic LCNECは胸腺神経内分泌癌の一亜型で，発生は100000人あたり

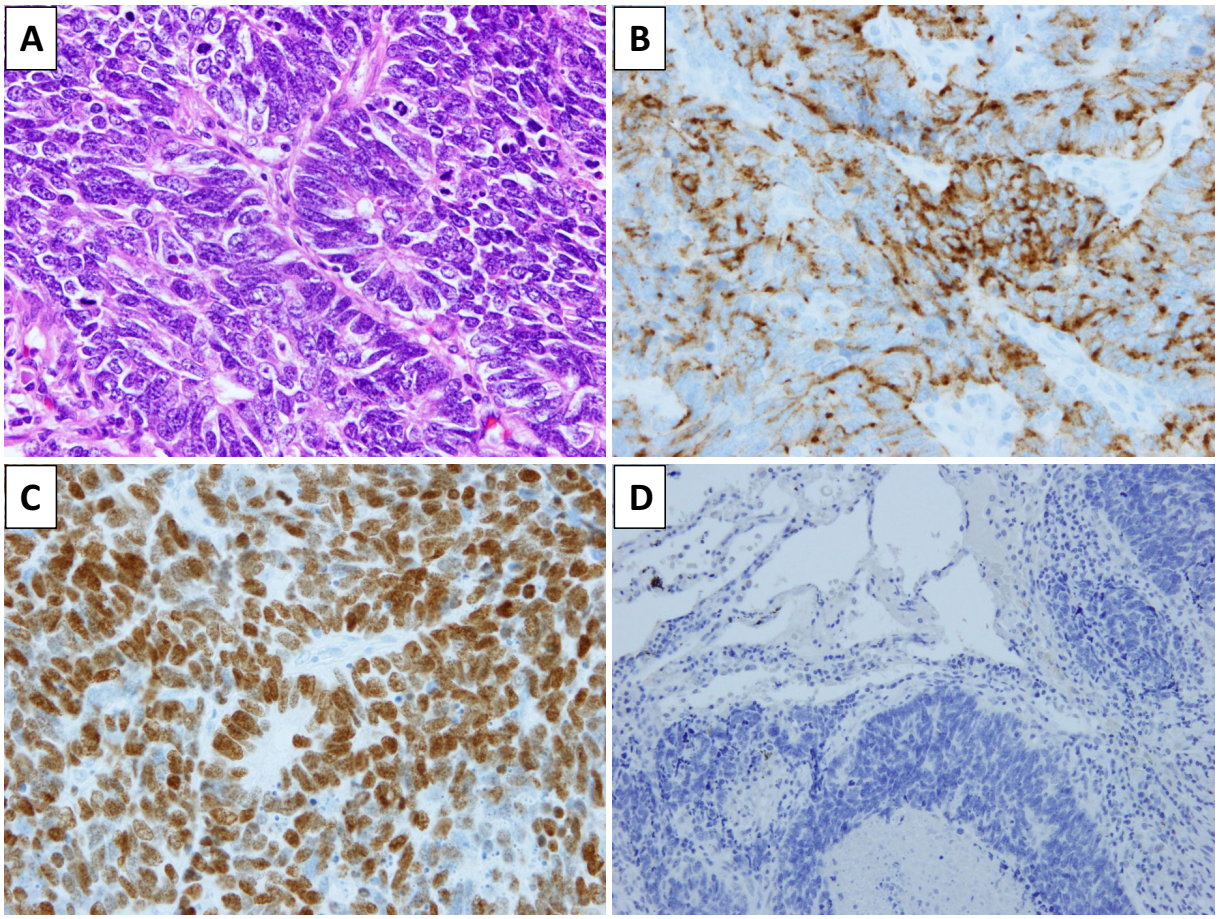

Figure 4. Histopathological findings of the lung tumor. A high-magnification view (H.E. staining, ×400). Microscopically, these tumor cells were similar to but larger in size and with a rougher granular pattern of chromatin than those of the anterior mediastinal tumor. The tumor cells were positive for chromogranin A (**B,** ×400) and TTF-1 (**C,** ×400) and negative for PAX-8 (**D,** ×200) in the lung tumor.

0.01 人程度で,[2] 胸腺上皮性腫瘍の約 2～5% と稀な疾患である.[3] 胸腺神経内分泌癌の初発症状には胸痛，咳嗽，内分泌異常，クッシング症候，体重減少などがあり，半数以上が初診時に自覚症状を有していたと報告されている.[4] 中でも thymic LCNEC は初診時の腫瘍径が 40～70 mm と大きく,[5] 本症例のように局所浸潤した状態で診断されることが多く，また腫瘍の存在そのものが原因で胸痛や咳嗽を認めることがある.

Thymic LCNEC は低分化神経内分泌癌に分類され，他の胸腺上皮性腫瘍や高分化神経内分泌癌と比べて悪性度が高く，早期より遠隔転移やリンパ節転移をきたすため，予後不良である.[6] 術前検査所見からは左肺転移が疑われ，手術適応の判断に苦慮したが，前縦隔腫瘤と肺結節の両方を一期的に完全切除できると判断し，外科的切除を選択した．左肺腫瘍は病理学的に LCNEC と診断したが，病理所見は胸腺腫瘍に対して類器官構造がより明瞭で，腫瘍細胞の大きさや形態がやや異なった．さらに TTF-1 陽性で，胸腺腫瘍のそれとは異なった．Pulmonary LCNEC における TTF-1 発現率は 37.5～75%，特異度は 100% であり，肺外原発 LCNEC では TTF-1 はほとんど陰性であると報告されている.[6] 以上から，肺腫瘍は同時性重複癌として pulmonary LCNEC と診断した．2004 年以降の本邦での thymic LCNEC の報告を医学中央雑誌で検索すると，混合型胸腺上皮性腫瘍例を含めても 20 例で，その中で同時性に pulmonary LCNEC を重複した症例はなかった.

Thymic LCNEC は症例数が少ないため，術後補助療法に関するエビデンスに乏しい．しかし，報告されている多くの症例が術後再発や遠隔転移により半年以内に死亡している.[2,7] そのためか thymic LCNEC 切除例の多くに術後補助化学療法が施行されている．一般的に神経内分泌癌の中で LCNEC と病理組織学的，生物学的特徴が類似している小細胞癌に対する化学療法に準じ，多くは cisplatin もしくは carboplatin などの白金製剤に，

etoposide もしくは irinotecan を併用する化学療法が選択されている.[8] Pulmonary LCNEC に関して Iyoda らは病理病期 IA 期肺癌 335 例の予後を検討し, LCNEC 11 例の 5 年生存率が 54.5% で腺癌や扁平上皮癌症例よりも予後が不良であり, 多変量解析において組織型で LCNEC が有意な予後不良因子であったと報告している. 結論として IA 期であっても LCNEC 症例には術後補助化学療法をすべきと述べている.[9] さらに Rossi らは, pulmonary LCNEC 症例に対して cisplatin と etoposide を併用した術後補助療法の有効性を示している.[10] 以上から, 術後再発の予防を目的として術後補助化学療法を施行した. また, thymic LCNEC に対する術後放射線療法に関しても現時点でエビデンスは存在しない. Tiffet らは正岡 III 期の thymic LCNEC に対して腫瘍切除と術後放射線療法を行い, 67 ヶ月無再発生存を得たと報告しているが,[7] 我が国では放射線療法を併用した 5 例中 4 例で再発を認めており, いまだ不明な点が多い. 本症例では全ての病変を完全に切除できたと判断したため, 術後放射線療法は施行しなかった.

Thymic LCNEC の再発や転移は術後早期に多いと報告されており,[6] 今後も厳重な経過観察が必要である.

結　語

肺と胸腺に同時期に発生した大細胞神経内分泌癌の 1 例を経験した. 大細胞神経内分泌癌が多臓器に同時発生することは極めて稀であるが, その可能性を考慮に入れて進行度診断, 治療方針決定を行うことが重要である.

本論文内容に関連する著者の利益相反：なし

謝辞：本症例の病理組織診断にご協力いただきました当院病理部の小賀厚徳先生, 帖地康世先生に深謝いたします.

REFERENCES

1. 海寶大輔, 飯田智彦, 豊田行英, 藤原大樹, 廣島健三, 柴光年. 胸腺神経内分泌腫瘍との鑑別が困難であった中縦隔神経内分泌癌の 1 例. 肺癌. 2015;55:1086-1091.
2. Cardillo G, Treggiari S, Paul MA, Carleo F, De Massimi AR, Remotti D, et al. Primary neuroendocrine tumours of the thymus: a clinicopathologic and prognostic study in 19 patients. *Eur J Cardiothorac Surg.* 2010;37:814-818.
3. Travis WD, Brambilla E, Müller-Hermelink HK, Harris CC. Thymic neuroendocrine tumors. In: *World Health Organization Classification of Tumours. Pathology and genetics of tumours of the lung, pleura, thymus and heart.* Lyon: IARC Press; 2004:188-195.
4. 足立広幸, 山本健嗣, 齋藤志子, 利野　靖, 益田宗孝. 胸腺原発低分化神経内分泌癌の 1 切除例. 日呼外会誌. 2012;26:203-207.
5. Ogawa F, Iyoda A, Amano H, Nezu K, Jiang SX, Okayasu I, et al. Thymic large cell neuroendocrine carcinoma: report of a resected case - a case report. *J Cardiothorac Surg.* 2010;5:115.
6. Cardillo G, Rea F, Lucchi M, Paul MA, Margaritora S, Carleo F, et al. Primary neuroendocrine tumors of the thymus: a multicenter experience of 35 patients. *Ann Thorac Surg.* 2012;94:241-246.
7. Tiffet O, Nicholson AG, Ladas G, Sheppard MN, Goldstraw P. A clinicopathologic study of 12 neuroendocrine tumors arising in the thymus. *Chest.* 2003;124:141-146.
8. Mega S, Oguri M, Kawasaki R, Hazama K, Iwai K, Kondo S. Large-cell neuroendocrine carcinoma in the thymus. *Gen Thorac Cardiovasc Surg.* 2008;56:566-569.
9. Iyoda A, Hiroshima K, Moriya Y, Sekine Y, Shibuya K, Iizasa T, et al. Prognostic impact of large cell neuroendocrine histology in patients with pathologic stage Ia pulmonary non-small cell carcinoma. *J Thorac Cardiovasc Surg.* 2006;132:312-315.
10. Rossi G, Cavazza A, Marchioni A, Longo L, Migaldi M, Sartori G, et al. Role of chemotherapy and the receptor tyrosine kinases KIT, PDGFRalpha, PDGFRbeta, and Met in large-cell neuroendocrine carcinoma of the lung. *J Clin Oncol.* 2005;23:8774-8785.