（肺癌．2017;57:787-790）
© 2017 The Japan Lung Cancer Society

CASE REPORT

ゲフィチニブにて奏功した慢性骨髄性白血病に合併した肺腺癌の１例

金城和美[1]・高月清宣[1]・川瀬香保里[1]・
松本正孝[1]・南　陽介[2]

A Case of Lung Adenocarcinoma Complicated with Chronic Myeloid Leukemia with a Successful Response to Gefitinib

Kazumi Kaneshiro[1]; Kiyonobu Takatsuki[1]; Kaori Kawase[1];
Masataka Matsumoto[1]; Yosuke Minami[2]

[1]Department of Oncology Respiratory Medicine, Kitaharima Medical Center, Japan; [2]Department of Transfusion Medicine and Cell Therapy, Kobe University Hospital, Japan.

ABSTRACT —— ***Background.*** The incidence of multiple primary neoplasms has been rising with the global increase in the aging population, and recent advancement have been made in cancer treatment, including the development of molecular-targeted drugs. Although treatment options for multiple primary neoplasms should be decided based on the priority, effectiveness and safety of the therapy, safety data regarding combination therapy with molecular-targeted drugs and/or cytotoxic drugs against different advanced cancers has only been described in case reports in the literature. ***Case.*** A 61-year-old man who received nilotinib, a tyrosine kinase inhibitor (TKI), for chronic myeloid leukemia (CML) was diagnosed with *EGFR* mutation-positive lung adenocarcinoma. Since advanced lung cancer was a major limiting factor to his life, he agreed to stop nilotinib and receive gefitinib, which resulted in successful treatment of the lung cancer without exacerbating his CML. ***Conclusion.*** Currently, there are no gold-standard treatments for multiple primary neoplasms with molecular-targeted drugs. We herein report a patient with CML and lung cancer successfully treated in cooperation with a hematologist, since the advanced-stage lung cancer determined the prognosis. It is very important to share information with other specialists as well as with patients harboring multiple primary neoplasms.

(*JJLC.* 2017;57:787-790)

KEY WORDS —— Lung adenocarcinoma, Chronic myeloid leukemia, Tyrosine kinase inhibitor, Nilotinib, Gefitinib

Corresponding author: Kazumi Kaneshiro.
Received January 21, 2017; accepted August 6, 2017.

要旨 —— 背景． 重複癌は，世界的な高齢者の増加と近年の分子標的薬の開発も含めた癌治療の進歩とともに増加している．重複癌の治療は，優先度，効果と安全性に基づき決定しなければならないが，併存した進行癌に対する分子標的薬どうしまたは殺細胞性抗癌剤との併用の安全に関する情報は症例報告があるのみで，定まった指針がない状況である．**症例．** 慢性骨髄性白血病（CML）に対して，チロシンキナーゼ阻害薬（TKI）のニロチニブを投与中の 61 歳の男性が，*EGFR* 遺伝子変異陽性肺腺癌と診断された．進行期肺癌が予後規定因子になると考えられたため，最終的に患者はニロチニブの治療を中止してゲフィチニブの治療を受けることに同意し，結果的に CML の増悪なしに肺癌治療は奏功した．**結論．** 現在，分子標的薬治療も含めた重複癌に対する治療法のゴールドスタンダードは存在しない．我々は，血液腫瘍内科と連携して肺癌が予後を規定しうると考え，CML を合併した進行期肺癌の治療を行い，奏功した症例を報告する．重複癌の患者に対して十分な説明を行って同意を得るとともに，他科の専門家とも情報を共有しながら治療を検討することが，非常に重要である．

索引用語 —— 肺腺癌，慢性骨髄性白血病，チロシンキナーゼ阻害薬，ニロチニブ，ゲフィチニブ

[1]北播磨総合医療センター呼吸器内科；[2]神戸大学医学部附属病院輸血・細胞治療部．
論文責任者：金城和美．
受付日：2017 年 1 月 21 日，採択日：2017 年 8 月 6 日．

緒　言

近年，高齢化や癌治療の進歩に伴い重複癌が増加しており，悪性疾患に対する分子標的薬の進歩も目覚ましい．重複癌の治療に対して，どちらの治療を優先するのか，分子標的薬などの治療の併用は可能なのかを，安全性を考慮しながら方針を決めなければならない．

慢性骨髄性白血病（chronic myeloid leukemia；CML）は，BCR-ABL チロシンキナーゼ阻害薬（tyrosine kinase inhibitor；TKI）により飛躍的に長期生存が可能となり，[1-3] 一部の患者では肺癌などの他の悪性腫瘍との合併例が稀ではあるが報告されている．[4] しかし，BCR-ABL TKI と EGFR-TKI の併用のように，重複癌に対する分子標的薬どうしの併用に関して，安全性は確立されていない．我々は，ニロチニブを中止しても CML の増悪なく，ゲフィチニブにて肺腺癌の治療が安全に実施でき，かつ奏功した 1 例を経験したため報告する．

症　例

患者は 61 歳，男性．2010 年より CML に対しニロチニブ（800 mg/日）投与中，2012 年に *EGFR* 遺伝子変異陽性（L858R / Exon21）の右肺腺癌（cT2aN2M0，Stage IIIA）が認められた．右上葉切除術後，テガフール・ウラシルによる加療が 2 年間行われた．

2014 年 5 月に肺内多発転移と脳転移で再発し，呼吸困難と右胸部痛を訴えて当院を受診した．CML に *EGFR* 遺伝子変異陽性肺癌を合併した当該患者の治療において，今後予後を規定する可能性が高いのは肺癌と考えられた．TKI 併用は安全性が確立されていないため，EGFR-TKI を使用するにあたりニロチニブの中止が可能かどうか，当院血液腫瘍内科とカンファレンスを行った．CML は分子遺伝学的に深い寛解状態を維持しており，CML の再燃に対して注意深く観察しながらニロチニブを中止することは可能であるとの結論に至った．我々は患者に，TKI どうしの併用の安全性が確認されていないこと，CML は深い寛解状態にあること，そして今後予後を規定するのは肺癌と考えられることを理由に，ニロチニブを中止して EGFR-TKI による肺癌治療を始めることを提案した．しかし，患者は肺癌治療を希望せず，CML に対するニロチニブの内服治療を継続した．徐々に低酸素血症と疼痛は増悪し，2015 年 3 月当院緩和ケア病棟に入院となった．

入院時，呼吸回数 28 回/分，動脈血酸素分圧は 55 torr（室内気）と低下し，低酸素血症を認めた．両肺に crackles を聴取し，下腿浮腫を認めた．喫煙歴なし，アスベストや粉塵の曝露歴なし．血液検査では血清 CEA の上昇（158.7 ng/ml）を認め，また *BCR-ABL* 遺伝子発現量は測定感度以下（＜0.0042%）であり，CML は深い分子遺伝学的寛解を維持していた．入院時の胸部 X 線，胸部 CT（Figure 1a）では，両肺に多発結節影と浸潤影，両側胸水貯留を認めた．また頭部 CT（Figure 1b）では，左前頭葉に脳転移を認めた．

入院後さらに低酸素血症は増悪し，ECOG（Eastern Cooperative Oncology Group）performance states（PS）は 4 まで低下した．再度，血液腫瘍内科と治療についてカンファレンスを行ったところ，CML の再燃に対しては注意深く経過観察しながら，ニロチニブを中止してゲフィチニブによる肺癌の治療を優先することで意見が一致した．このことを踏まえ，今後肺癌が予後規定因子になると予想されることを再度説明したところ，患者はニロチニブを中止してゲフィチニブによる肺癌の治療を受けることを決めた．ゲフィチニブ（250 mg/日）の投与開

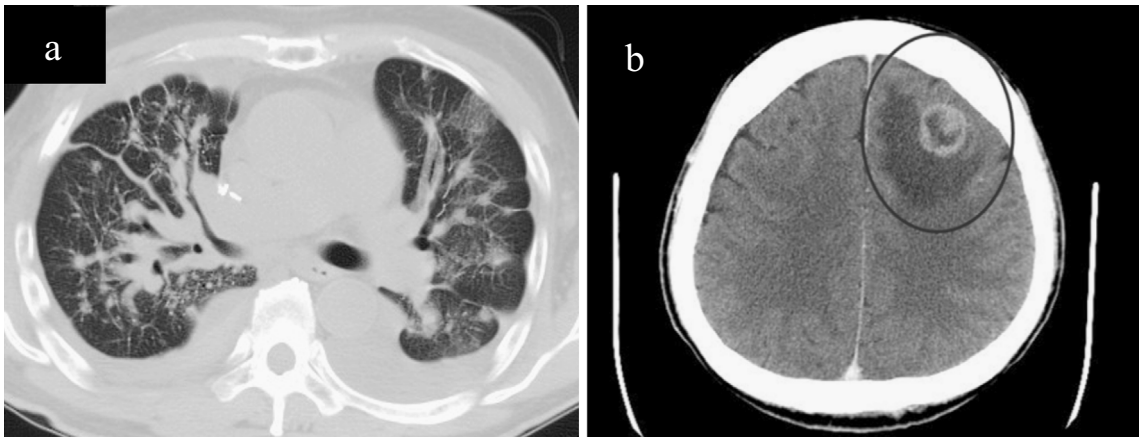

Figure 1. Chest and brain computed tomography on admission. A chest computed tomography (CT) scan **(a)** shows multiple nodules, hilar lymphadenopathy and infiltration in both lungs as well as bilateral pleural effusion on admission. A brain CT scan **(b)** shows brain metastasis in the left frontal lobe on admission.

Figure 2. Chest and brain computed tomography after treatment. A chest computed tomography (CT) scan **(a)** shows a marked reduction in the size of the multiple lung tumors, and the pleural effusion has almost disappeared after one month of treatment. After three months of treatment, a brain CT scan **(b)** shows no evidence of metastasis.

始1か月後，胸部CT（Figure 2a）では，肺腫瘤は著明に縮小し，胸水もほぼ消失した．また投与開始3か月後の頭部CT（Figure 2b）では，左前頭葉の脳転移は不明瞭化した．入院中，ゲフィチニブ投与による有害事象は，Common Terminology Criteria for Adverse Events（CTCAE）grade 1の皮疹を認めたが，CTCAE grade 3またはそれ以上の重篤な有害事象は認めなかった．CMLは寛解を維持したまま，酸素吸入は不要となりPSも1まで改善し，退院となった．

考　察

近年，医学の進歩により平均余命の延長とともに重複癌が増加している．また分子標的薬の開発も進んでいるが，分子標的薬どうしの併用の安全性は確立されておらず，治療法の選択は非常に重要となっている．CMLは，フィラデルフィア染色体を伴う造血幹細胞レベルの異常による白血病で，BCR-ABLタンパクであるチロシンキナーゼが恒常的に活性化されるため，造血細胞が異常な増殖を始める.[1] BCR-ABL TKIであるイマチニブの登場により，CMLの8年生存率は93%と極めて優れた治療成績となり,[2] さらに第二世代のBCR-ABL TKIであるダサチニブ，ニロチニブが続いて登場し，イマチニブより早期にしかも高率で細胞遺伝学的完全寛解/分子遺伝学的大寛解に到達することが示された.[3]

以上のように,CMLは飛躍的に長期生存が可能となったため，肺癌など重複癌の合併例も稀ではあるが報告されている.[4] 分子標的薬も開発が進んで,その種類や数も増加の一途をたどっているが,[5] BCR-ABL TKIとEGFR-TKIの併用のような，分子標的薬の併用治療の安全性は確立されていない．非小細胞肺癌におけるダサチニブとEGFR-TKI併用についてphase IIの報告が2報あるが，胸水貯留と呼吸困難，下腿・顔面浮腫，倦怠感，嘔気・嘔吐，下痢の副作用がより多く起こったと報告されている.[6,7] また，肺腺癌とgastrointestinal stromal tumorの合併した症例報告では，副作用が懸念されイマチニブ，エルロチニブはともに減量し，さらに間欠的投与を行ったと報告されている.[8] しかし，現在までCMLを合併した肺癌のTKI併用療法は1例も報告されていない．

現在，悪性疾患も含め様々な疾患に対して多くの分子標的薬が開発されており，それに並行して併存する疾患に対する分子標的薬どうしの併用治療を検討する症例も増加すると予想される．病状によっては同時に治療しなければならない場合や優先して治療を行うべき疾患の選択をしなければならない場合などで，その判断は複雑で確固たる根拠を示せないときもある．予後を規定しつつある病態の治療を，確実にかつ時期を逃すことなく実施することが非常に重要である.他診療科とも連携を図り，情報を共有しながら病態に即した治療を検討していくこと，有害事象を評価し対応していくこと，そして，患者と家族が納得できるように繰り返し説明していくことが，非常に大切であると考えられた．

我々の症例では,CMLは深い寛解状態で進行期肺癌が予後を規定すると考えられた．血液腫瘍内科との連携によりニロチニブを休薬しゲフィチニブを投与して，安全に肺癌の治療が行われ，結果的に奏功した．現在，分子標的薬治療を使用した重複癌に対する治療法のゴールドスタンダードは存在しない．重複癌治療は，他科の専門家とも情報を共有することが非常に重要であり，TKIどうしの併用についてのprospectiveな臨床研究が望ま

れるところである.

本論文内容に関連する著者の利益相反：なし

REFERENCES

1. Heisterkamp N, Stam K, Groffen J, de Klein A, Grosveld G. Structural organization of the bcr gene and its role in the Ph' translocation. *Nature*. 1985;315:758-761.
2. Deininger M, O'Brien SG, Guilhot F, Goldman JM, Hochhaus A, Hughes TP, et al. International randomized study of interferon vs ST1571 (IRIS) 8-year follow up: sustained survival and low risk for progression or events in patients with newly diagnosed chronic myeloid leukemia in chronic phase (CML-CP) treated with imatinib. *Blood*. 2009;114:Abstract #1126.
3. Ferdinand R, Mitchell SA, Batson S, Tumur I. Treatments for chronic myeloid leukemia: a qualitative systematic review. *J Blood Med*. 2012;3:51-76.
4. Niitsu N, Umeda M. Double cancer in elderly patients with hematologic malignancies. *Nihon Ronen Igakkai Zasshi*. 1996;33:269-272.
5. Kobayashi K. Lung cancer: molecular targeting therapy. *Nihon Kokyuki Gakkai Zasshi*. 2004;42:371-377.
6. Haura EB, Tanvetyanon T, Chiappori A, Williams C, Simon G, Antonia S, et al. Phase I/II study of the Src inhibitor dasatinib in combination with erlotinib in advanced non-small-cell lung cancer. *J Clin Oncol*. 2010;28:1387-1394.
7. Johnson ML, Riely GJ, Rizvi NA, Azzoli CG, Kris MG, Sima CS, et al. Phase II trial of dasatinib for patients with acquired resistance to treatment with the epidermal growth factor receptor tyrosine kinase inhibitors erlotinib or gefitinib. *J Thorac Oncol*. 2011;6:1128-1131.
8. Miyoshi T, Mori R, Amano S, Sumitomo H, Aoyama M, Inoue S, et al. Efficacy of erlotinib and imatinib in a patient with a rectal gastrointestinal stromal tumor and synchronous pulmonary adenocarcinoma: A case report. *J Med Invest*. 2016;63:144-148.